



ЖУРНАЛ

# НЕОТЛОЖНАЯ ХИРУРГИЯ

имени И.И. Джанелидзе

№2  
2024



**Полное наименование издания:**  
«Журнал Неотложная хирургия  
им. И.И. Джанелидзе»

Издание зарегистрировано в Федеральной  
службе по надзору за соблюдением  
законодательства в сфере массовых  
коммуникаций. Свидетельство о регистрации  
ПИ № ФС77-86389 от 27 ноября 2023 г.

ISSN: 2712 — 9632

**Периодичность издания:** 4 раза в год

**Главный редактор:**  
д.м.н. профессор  
Парфенов Валерий Евгеньевич

**Заместители главного редактора:**  
д.м.н. профессор  
Мануковский Вадим Анатольевич  
д.м.н. профессор  
Самохвалов Игорь Маркеллович  
д.м.н. профессор Демко Андрей Евгеньевич

**Секретарь:**  
д.м.н. доцент Насер Надежда Рамезовна

**Издательство:** ГБУ «Санкт-Петербургский  
институт скорой помощи  
им. И.И. Джанелидзе»  
**Адрес редакции и издательства:**  
192242, Санкт-Петербург, ул. Будапештская,  
д. 3, литер А  
Тел. / Tel.: +7 (812) 774-86-75  
+7 (812) 384-46-64  
E-mail: [nh@emergency.spb.ru](mailto:nh@emergency.spb.ru)  
[info@emergency.spb.ru](mailto:info@emergency.spb.ru)  
<http://emerg-surgery.ru/>

**Входит в перечень ВАК периодических научных и научно-технических изданий, выпускаемых в Российской Федерации, в которых рекомендуется публикация основных результатов диссертаций на соискание ученой степени доктора или кандидата наук (распоряжение Минобрнауки России от 09 апреля 2024 г. № 132-р., список от 15.04.2024 г.) по специальностям: 3.1.10. — Нейрохирургия (медицинские науки); 3.1.25. — Лучевая диагностика (медицинские науки); 3.1.8. — Травматология и ортопедия (медицинские науки); 3.1.9 — Хирургия (медицинские науки)**

Электронная версия журнала доступна на сайте института (<https://emergency.spb.ru/manh/manh-journal/>), сайте журнала <http://emerg-surgery.ru/> и в Научной электронной библиотеке ([https://www.elibrary.ru/title\\_about\\_new.asp?id=75970](https://www.elibrary.ru/title_about_new.asp?id=75970))

РЕДАКЦИОННАЯ КОЛЛЕГИЯ:

к.м.н. доцент В.С. Афончиков (Санкт-Петербург, Россия), д.м.н. доцент И.М. Барсукова (Санкт-Петербург, Россия), д.м.н. профессор В.Г. Вербицкий (Санкт-Петербург, Россия), д.м.н. профессор А.Е. Демко (Санкт-Петербург, Россия), д.м.н. профессор Е.В. Зиновьев (Санкт-Петербург, Россия), к.м.н. Д.В. Кандыба (Санкт-Петербург, Россия), д.м.н. профессор В.А. Мануковский (Санкт-Петербург, Россия), д.м.н. доцент Н.Р. Насер (Санкт-Петербург, Россия), д.м.н. профессор В.Е. Парфенов (Санкт-Петербург, Россия), чл.-корр. РАН, д.м.н. профессор С.С. Петриков (Москва, Россия), д.м.н. профессор В.Е. Савелло (Санкт-Петербург, Россия), к.м.н. доцент Д.В. Сви́стов (Санкт-Петербург, Россия), д.м.н. профессор И.М. Самохвалов (Санкт-Петербург, Россия), д.м.н. доцент Д.А. Суров (Санкт-Петербург, Россия), д.м.н. профессор А.Н. Тулупов (Санкт-Петербург, Россия), д.м.н. профессор В.В. Хоминец (Санкт-Петербург, Россия), д.м.н. профессор С.А. Шляпников (Санкт-Петербург, Россия), д.м.н. профессор А.В. Щеголев (Санкт-Петербург, Россия).

РЕДАКЦИОННЫЙ СОВЕТ:

д.м.н. доцент К.В. Атаманов (Новосибирск, Россия), д.м.н. академик РАН С.Ф. Багненко (Санкт-Петербург, Россия), д.м.н. доцент С.С. Багненко (Санкт-Петербург, Россия), д.м.н. профессор И.Г. Бельский (Санкт-Петербург, Россия), д.м.н. член-корр. РАН А.М. Беляев (Санкт-Петербург, Россия), д.м.н. профессор И.В. Бойков (Санкт-Петербург, Россия), д.м.н. профессор А.В. Бондаренко (Барнаул, Россия), д.м.н. профессор А.В. Боруков (Смоленск, Россия), д.м.н. профессор П.Г. Брюсов (Москва, Россия), д.м.н. профессор Н.И. Вишняков (Санкт-Петербург, Россия), д.м.н. профессор В.А. Волчков (Санкт-Петербург, Россия), д.м.н. С.И. Гильфанов (Москва, Россия), д.м.н. профессор С.И. Глушков (Санкт-Петербург, Россия), д.м.н. академик РАН Д.А. Гранов (Санкт-Петербург, Россия), к.м.н. С.В. Дорогинин (Смоленск, Россия) д.м.н. член-корр. РАН А.А. Гринь (Москва, Россия), д.м.н. профессор А.А. Завражных (Санкт-Петербург, Россия), д.м.н. профессор М.Ю. Кабанов (Санкт-Петербург, Россия), д.м.н. доцент А.М. Карачун (Санкт-Петербург, Россия), к.м.н. доцент Н.А. Касимовская (Москва, Россия), д.м.н. Ю.Б. Кашанский (Санкт-Петербург, Россия), д.м.н. профессор Б.Н. Котив (Санкт-Петербург, Россия), д.м.н. академик РАН В.В. Крылов (Москва, Россия), д.м.н. доцент А.Л. Кудяшев (Санкт-Петербург, Россия) д.м.н. профессор В.Н. Лапшин (Санкт-Петербург, Россия), д.м.н. доцент Р.Е. Лахин (Санкт-Петербург, Россия), д.м.н. профессор Е.Ю. Левчик (Екатеринбург, Россия), д.м.н. профессор В.М. Луфт (Санкт-Петербург, Россия), д.м.н. академик РАН Н.А. Майстренко (Санкт-Петербург, Россия), д.м.н. профессор Д.А. Маланин (Волгоград, Россия), д.м.н. доцент Б.В. Мартынов (Санкт-Петербург, Россия), к.м.н. А.И. Махновский (Санкт-Петербург, Россия), д.м.н. Е.Б. Мишевская (Россия, Москва), д.м.н. профессор И.П. Миннуллин (Санкт-Петербург, Россия), д.м.н. профессор А.Г. Мирошниченко (Санкт-Петербург, Россия), д.м.н. профессор В.П. Орлов (Санкт-Петербург, Россия), д.м.н. профессор С.В. Петров (Санкт-Петербург, Россия), д.м.н. Л.П. Пивоварова (Санкт-Петербург, Россия), д.м.н. профессор С.А. Повзун (Санкт-Петербург, Россия), д.м.н. профессор А.А. Поликарпов (Санкт-Петербург, Россия), д.м.н. профессор М.Л. Рогаль (Москва, Россия), д.м.н. профессор Н.Н. Рухляда (Санкт-Петербург, Россия), д.м.н. профессор А.А. Суфианов (Россия, Тюмень), д.м.н., профессор Г.И. Синенченко (Санкт-Петербург, Россия), д.м.н. доцент А.А. Солодов (Москва, Россия), д.м.н. профессор А.В. Савелло (Санкт-Петербург, Россия), д.м.н. доцент А.П. Спасова (Петрозаводск, Россия), д.м.н. профессор А.А. Сперанская (Санкт-Петербург, Россия), д.м.н. профессор В.В. Стрижелецкий (Санкт-Петербург, Россия), д.м.н., доцент В.М. Теплов (Санкт-Петербург, Россия), д.м.н. член-корр. РАН Р.М. Тихилов (Санкт-Петербург, Россия), д.м.н. профессор В.Н. Троян (Москва, Россия), д.м.н. профессор А.М. Хаджибаев (Ташкент, Узбекистан), д.м.н. профессор Н.Н. Хачатрян (Москва, Россия), д.м.н. академик РАН Г.Г. Хубулава (Санкт-Петербург, Россия), д.м.н. академик РАН М.Ш. Хубутия (Москва, Россия), д.м.н. профессор С.И. Шляффер (Россия, Москва), д.м.н. профессор О.Н. Эргашев (Санкт-Петербург, Россия), д.м.н. профессор П.К. Яблонский (Санкт-Петербург, Россия).

К публикации принимаются только научные статьи, подготовленные в соответствии с правилами для авторов. Направляя статью в редакцию, авторы принимают условия договора публичной оферты. Точка зрения авторов может не совпадать с мнением редакции.



EDITORIAL BOARD:

Ph.D. associate professor V.S. Afonchikov (St. Petersburg, Russia), Dr.Sci. (Medicine) associate professor I.M. Barsukova (St. Petersburg, Russia), Dr.Sci. (Medicine) professor V.G. Verbitsky (St. Petersburg, Russia), Dr.Sci. (Medicine) professor A.E. Demko (St. Petersburg, Russia), Dr.Sci. (Medicine) professor E.V. Zinoviev (St. Petersburg, Russia), Ph.D. D.V. Kandyba (St. Petersburg, Russia), Dr.Sci. (Medicine) professor V.A. Manukovsky (St. Petersburg, Russia), Dr.Sci. (Medicine) associate professor N.R. Nasser (St. Petersburg, Russia), Dr.Sci. (Medicine) professor V.E. Parfenov (St. Petersburg, Russia), Dr.Sci. (Medicine) professor of RAS S.S. Petrikov (Moscow, Russia), Dr.Sci. (Medicine) professor V.E. Savello (St. Petersburg, Russia), Dr.Sci. (Medicine) professor I.M. Samokhvalov (St. Petersburg, Russia), Ph.D. associate professor D.V. Svistov (St. Petersburg, Russia), Dr.Sci. (Medicine) associate Professor D.A. Surov (St. Petersburg, Russia), Dr.Sci. (Medicine) Professor A.N. Tulupov (St. Petersburg, Russia), Dr.Sci. (Medicine) professor V.V. Khominets (St. Petersburg, Russia), Dr.Sci. (Medicine) professor S.A. Shlyapnikov (St. Petersburg, Russia), Dr.Sci. (Medicine) professor A.V. Shchegolev (St. Petersburg, Russia).

**Full name of the publication:** The journal of  
“Emergency Surgery named after  
I.I.Dzhanelidze”

The publication is registered with the Federal  
Service for Supervision of Compliance  
with Legislation in the Field of Mass  
Communications. Certificate of registration of PI  
No. FS77-86389 dated November 27, 2023

ISSN: 2712 – 9632

**Frequency of publication:** 4 times a year

**Editor-in-Chief:**

Dr.Sci. (Medicine) professor Parfyonov Valeriy  
Evgenievich

**Deputy chief editors:**

Dr.Sci. (Medicine) professor  
Manukovsky Vadim Anatolyevich  
Dr.Sci. (Medicine) professor  
Samokhvalov Igor Markellovich  
Dr.Sci. (Medicine) professor Demko Andrey  
Evgenievich

**Secretary:**

Dr.Sci. (Medicine) associate professor  
Naser Nadezhda Ramezovna

**Publishing house:** GBU “St. Petersburg  
Institute of Emergency Medicine named after  
I.I. Dzhanelidze”

**Address of the editorial office and publishing house:**

192242, Saint-Petersburg, Budapestskaya st., 3,  
letter A

Tel.: +7 (812) 774-86-75

+7 (812) 384-46-64

E-mail: [nh@emergency.spb.ru](mailto:nh@emergency.spb.ru)

[info@emergency.spb.ru](mailto:info@emergency.spb.ru)

<http://emerg-surgery.ru/>

Electronic version is available on the institute’s  
website (<https://emergency.spb.ru/manh/manh-journal/>), on the journal’s website <http://emerg-surgery.ru/> and in the Russian Science Citation  
Index ([https://www.elibrary.ru/title\\_about\\_new.asp?id=75970](https://www.elibrary.ru/title_about_new.asp?id=75970))

EDITORIAL COUNCIL:

Dr.Sci. (Medicine) associate professor K.V. Atamanov (Novosibirsk, Russia), Dr.Sci. (Medicine) academician of RAS S.F. Bagnenko (St. Petersburg, Russia), Dr.Sci. (Medicine) associate professor S.S. Bagnenko (St. Petersburg, Russia), Dr.Sci. (Medicine) professor I.G. Belenky (St. Petersburg, Russia), Dr.Sci. (Medicine) cor. memb. of RAS A.M. Belyaev (St. Petersburg, Russia), Dr.Sci. (Medicine) professor I.V. Boykov (St. Petersburg, Russia), Dr.Sci. (Medicine) professor A.V. Bondarenko (Barnaul, Russia), Dr.Sci. (Medicine) professor A.V. Borsukov (Smolensk, Russia), Dr.Sci. (Medicine) professor P.G. Bryusov (Moscow, Russia), Dr.Sci. (Medicine) professor V.A. Volchkov (St. Petersburg, Russia), Dr.Sci. (Medicine) professor S.I. Glushkov (St. Petersburg, Russia), Dr.Sci. (Medicine) academician of RAS D.A. Granov (St. Petersburg, Russia), Ph.D. S.V. Doroginin (Smolensk, Russia), Dr.Sci. (Medicine) cor. memb. of RAS A.A. Grin (Moscow, Russia), Dr.Sci. (Medicine) professor A.A. Zavrzhnov (St. Petersburg, Russia), Dr.Sci. (Medicine) professor M.Y. Kabanov (St. Petersburg, Russia), Dr.Sci. (Medicine) associate professor A.M. Karachun (St. Petersburg, Russia), Ph.D. associate professor N.A. Kasimovskaya (Moscow, Russia), Dr.Sci. (Medicine) Yu.B. Kashansky (St. Petersburg, Russia), Dr.Sci. (Medicine) professor B.N. Kotiv (St. Petersburg, Russia), Dr.Sci. (Medicine) academician of RAS V.V. Krylov (Moscow, Russia), Dr.Sci. (Medicine) associate professor A.L. Kudiashev (St. Petersburg, Russia), Dr.Sci. (Medicine) professor V.N. Lapshin (St. Petersburg, Russia), Dr.Sci. (Medicine) associate professor R.E. Lakhin (St. Petersburg, Russia), Dr.Sci. (Medicine) professor E.Y. Levchik (Ekaterinburg, Russia), Dr.Sci. (Medicine) professor V.M. Luft (St. Petersburg, Russia), Dr.Sci. (Medicine) academician of the RAS N.A. Maistrenko (St. Petersburg, Russia), Dr.Sci. (Medicine) professor D.A. Malanin (Volgograd, Russia), Dr.Sci. (Medicine) associate professor B.V. Martynov (St. Petersburg, Russia), Ph.D. A.I. Makhnovsky (St. Petersburg, Russia), Dr.Sci. (Medicine) E.B. Milievskaya (Moscow, Russia), Dr.Sci. (Medicine) professor I.P. Minnullin (St. Petersburg, Russia), Dr.Sci. (Medicine) professor A.G. Miroshnichenko (St. Petersburg, Russia), Dr.Sci. (Medicine) professor V.P. Orlov (St. Petersburg, Russia), Dr.Sci. (Medicine) S.P. Nokhrin (St. Petersburg, Russia), Dr.Sci. (Medicine) professor S.V. Petrov (St. Petersburg, Russia), Dr.Sci. (Medicine) L.P. Pivovarova (St. Petersburg, Russia), Dr.Sci. (Medicine) professor S.A. Povzun (St. Petersburg, Russia), Dr.Sci. (Medicine) professor A.A. Polikarpov (St. Petersburg, Russia), Dr.Sci. (Medicine) professor M.L. Rogal (Moscow, Russia), Dr.Sci. (Medicine) professor N.N. Rukhlyada (St. Petersburg, Russia), Dr.Sci. (Medicine) professor S.I. Shliafer (Moscow, Russia), Dr.Sci. (Medicine) professor G.I. Sinenchenko (St. Petersburg, Russia), Dr.Sci. (Medicine) associate professor A.A. Solodov (Moscow, Russia), Dr.Sci. (Medicine) Professor A.V. Savello (St. Petersburg, Russia), Dr.Sci. (Medicine) associate professor A.P. Spasova (Petrozavodsk, Russia), Dr.Sci. (Medicine) professor A.A. Speranskaia (St. Petersburg, Russia), Dr.Sci. (Medicine) professor V.V. Strizheletsky (St. Petersburg, Russia), Dr.Sci. (Medicine) professor A.A. Sufianov (Tyumen, Russia), Dr.Sci. (Medicine) associate professor V.M. Teplov (Saint-Petersburg, Russia), Dr.Sci. (Medicine) cor. memb. of RAS R.M. Tikhilov (St. Petersburg, Russia), Dr.Sci. (Medicine) professor V.N. Trojan (Moscow, Russia), Dr.Sci. (Medicine) professor A.M. Khadzhibaev (Tashkent, Uzbekistan), Dr.Sci. (Medicine) professor N.N. Khachatryan (Moscow, Russia), Dr.Sci. (Medicine) academician of RAS G.G. Khubulava (St. Petersburg, Russia), Dr.Sci. (Medicine) academician of RAS M.Sh. Khubutia (Moscow, Russia), Dr.Sci. (Medicine) associate professor O.N. Ergashev (St. Petersburg, Russia), Dr.Sci. (Medicine) professor N.I. Vishnyakov (Saint-Petersburg, Russia), Dr.Sci. (Medicine) professor P.K. Yablonsky (St. Petersburg, Russia).

Only the articles prepared with Author,s guidelines are accepted for publication. When submitting an article to the Editorial Board, the authors accept the terms and condition of the public offer agreement. Editorial opinion does non always coincide with the opinion of the authors.



**Уважаемые коллеги!**

Позвольте поздравить всех нас с выходом на новый научный уровень! Несмотря на относительно юный возраст, наше издание уже заслужило весьма высокую репутацию, и его можно по праву отнести к разряду высокопрофессиональных не только по составу авторов, читательской аудитории и оформлению, но и по выбору тематики номеров, над подготовкой которых работают настоящие мастера своего дела. В жизни журнала «Неотложная хирургия им. И.И. Джанелидзе» произошло очень значимое событие, открывающее перед изданием новые перспективы — журнал включен в Перечень рецензируемых научных изданий, в которых должны быть опубликованы основные научные результаты диссертаций на соискание ученой степени кандидата наук, на соискание ученой степени доктора наук», утверждаемый Высшей аттестационной комиссией Министерства высшего образования и науки Российской Федерации по специальностям (распоряжение Минобрнауки России от 09 апреля 2024 г. № 132-р): 3.1.10. — Нейрохирургия (медицинские науки), 3.1.25. — Лучевая диагностика (медицинские науки), 3.1.8. — Травматология и ортопедия (медицинские науки), 3.1.9. — Хирургия (медицинские науки), 3.1.25. — Лучевая диагностика (медицинские науки). В этот Перечень входят высококачественные издания, которые получили признание в нашем научном сообществе, включены в систему научной аттестации и играют определяющую роль в оценке научной деятельности российских вузов, НИИ, научных работников и соискателей научных степеней и званий. Выход первого номера в новом статусе — свидетельство наступления поры возмужания нашего журнала. Признание и уважение коллег — главное наше сегодняшнее достижение — результат ежедневной кропотливой работе каждого из тех, кто трудится над выпуском журнала. Объективное и оперативное освещение событий, на которые так богат мир медицины, попытки найти ответы на самые злободневные вопросы, которые изо дня в день ставит перед нами жизнь, вот что привлекает в нашем журнале.

- Журнал представляет большой интерес для специалистов с различных точек зрения:
- как инструмент информационной поддержки их профессиональной деятельности, знакомящий с новыми нормативными документами, установками, взглядами и подходами, с развитием отрасли в целом;
  - как инициатор научных проектов и организатор профессионального сообщества, способствующий проведению отраслевых региональных, общенациональных и международных мероприятий;
  - как трибуна для публичного обмена мнениями, знанием и опытом.

Пользуясь случаем, хочется поздравить весь коллектив журнала «Неотложная хирургия» с выходом на новый научный уровень, а все медицинское профессиональное сообщество пригласить к сотрудничеству на благо нашего здравоохранения.



Мануковский В.А.



Парфенов В.Е.

Вадим Анатольевич Мануковский  
Директор ГБУ «Санкт-Петербургский научно-исследовательский институт скорой помощи имени И.И. Джанелидзе», профессор, Заслуженный врач РФ

Парфенов Валерий Евгеньевич  
Главный редактор журнала «Неотложная хирургия им. И.И. Джанелидзе»,  
научный руководитель ГБУ «Санкт-Петербургский научно-исследовательский институт скорой помощи имени И.И. Джанелидзе», профессор, Заслуженный врач РФ



## СОДЕРЖАНИЕ

### АКТУАЛЬНЫЕ ВОПРОСЫ ХИРУРГИИ

#### ОРИГИНАЛЬНЫЕ СТАТЬИ

1. ЗАМЕЩЕНИЕ ДЕФЕКТОВ КОСТЕЙ ЧЕРЕПА С ИСПОЛЬЗОВАНИЕМ  
ОТЕЧЕСТВЕННОЙ ПРОГРАММЫ «АВТОПЛАН»  
*К.Н. БАБИЧЕВ, Н.А. СЕРЕБРЕННИКОВ, М.Н. КРАВЦОВ, С.С. ЧАПЛЫГИН, Н.А. ДВОЯШКИНА,  
В.А. ДЕРЮГИНА, М.В. ПУХЛИКОВ*..... 8
2. ТАКТИКА ЛЕЧЕНИЯ АЦЕТАБУЛЯРНЫХ ПЕРЕЛОМОВ ПРИ ПОЛИТРАВМЕ  
*А.В. БОНДАРЕНКО, М.Н. ТАЛАШКЕВИЧ, И.А. ПЛОТНИКОВ, И.В. КРУГЛЫХИН,  
Н.И. ЗАВСЕГОЛОВ, А.Е. КОЛУПАЕВ* ..... 16
3. ЛЕЧЕНИЕ ПОСТРАДАВШЕГО С ЗАКРЫТОЙ ТРАВМОЙ ЖИВОТА С МНОЖЕСТВЕННЫМ  
ПОВРЕЖДЕНИЕМ ДВЕНАДЦАТИПЕРСТНОЙ КИШКИ И ПОДЖЕЛУДОЧНОЙ ЖЕЛЕЗЫ:  
КЛИНИЧЕСКИЙ СЛУЧАЙ  
*Я.В. ГАВРИЩУК, В.И. КУЛАГИН, В.А. МАНУКОВСКИЙ, А.Н. ТУЛУПОВ, М.Н. ПРАВОСУД,  
А.А. ЕСЕНОКОВ, Н.А. МАМЕДОВ*..... 30
4. ВНУТРИКОСТНЫЙ СОСУДИСТЫЙ ДОСТУП ПРИ ШОКОГЕННОЙ ТРАВМЕ  
И НЕОТЛОЖНЫХ СОСТОЯНИЯХ  
*А.В. ЖИРОВ, И.П. МИННУЛЛИН, В.Л. РАДУШКЕВИЧ, Е.Н. ПЕРЕВОЗЧИКОВ,  
И.Р. МИННУЛЛИН*..... 37
5. ДИФФЕРЕНЦИРОВАННЫЙ ПОДХОД К ХИРУРГИЧЕСКОМУ ЛЕЧЕНИЮ ПАЦИЕНТОВ  
С ОПУХОЛЯМИ ПАНКРЕАТОДУОДЕНАЛЬНОЙ ЗОНЫ, ОСЛОЖНЕННЫМИ  
МЕХАНИЧЕСКОЙ ЖЕЛТУХОЙ  
*М.Ю. КАБАНОВ, К.В. СЕМЕНЦОВ, М. Н. МЯНЗЕЛИН, Д.Ю. БОЯРИНОВ, Е.Е. ФОМЕНКО,  
Д.М. ЯКОВЛЕВА, П.В. ИСАЕВА*..... 42
6. ВЛИЯНИЕ ЛАПАРОСКОПИЧЕСКОЙ МИОМЭКТОМИИ НА РЕПРОДУКТИВНЫЙ ИСХОД  
У ПАЦИЕНТОК С МИОМОЙ МАТКИ И БЕСПЛОДИЕМ  
*К.Ю. КРЫЛОВ, Н.Н. РУХЛЯДА, Е.И. БИРЮКОВА, Ю.К. МИРОШНИКОВА* ..... 51
7. ДИАГНОСТИКА ЖИРОВОЙ ГЛОБУЛЕМИИ У ПОСТРАДАВШИХ  
С МЕХАНИЧЕСКОЙ ТРАВМОЙ  
*Н.К. РАЗУМОВА, В.Н. ЛАПШИН, Н.В. СЕЛЕЗНЁВА, А.В. ШВЕДКОВ* ..... 59
8. РЕНТГЕНОЛОГИЧЕСКИЕ ХАРАКТЕРИСТИКИ НАЧАЛЬНЫХ СТАДИЙ ОСТЕОАРТРИТА  
В ЭКСПЕРИМЕНТЕ  
*И.Л. УРАЗОВСКАЯ, В.М. ХАЙДАРОВ, Д.Ш. МАНСУРОВ, А.Н. ТКАЧЕНКО, А.А. ВОРОКОВ,  
В.В. МАГДАЛИНОВ, В.Д. САВИЦКИЙ, А.А. БАРАНОВСКИЙ*..... 64
9. ЭФФЕКТИВНОСТЬ ПРИМЕНЕНИЯ КЛЕТОЧНЫХ ТЕХНОЛОГИЙ В ЛЕЧЕНИИ  
ОЖОГОВЫХ РАН В ЭКСПЕРИМЕНТЕ  
*А.М. ХАДЖИБАЕВ, Д.Б. ТУЛЯГАНОВ, А.Д. ФАЯЗОВ, Т.А. ВЕРВЕКИНА, Н.А. ЦИФЕРОВА,  
У.Р. КАМИЛОВ, О.С. ЧАРЫШНИКОВА*..... 72

#### ОБЗОРЫ И КЛИНИЧЕСКИЕ СЛУЧАИ

10. СЛУЧАЙ ДИАГНОСТИКИ ПЕРФОРАЦИИ СТЕНКИ ТОНКОЙ КИШКИ «ПОТЕРЯННЫМ»  
СТЕНТОМ ПОСЛЕ ГАСТРОПАНКРЕАТОДУОДЕНАЛЬНОЙ РЕЗЕКЦИИ  
*А.В. ВАСИЛЬЕВ, А.Д. КАНКАСОВА, Д.С. КАЛИМУЛЛИНА, Д.В. НЕСТЕРОВ, С.Л. ТРОФИМОВ,  
Н.В. БОЙЧУК, А.М. КАРАЧУН, О.А. КОЗЛОВ, А.А. ГРУШКО, С.С. БАГНЕНКО, И.А. БУРОВИК* ..... 80



11. ИСКУССТВЕННЫЙ ИНТЕЛЛЕКТ В ТРАВМАТОЛОГИИ И ОРТОПЕДИИ: ПЕРСПЕКТИВЫ И ОПАСНОСТИ (ОБЗОР ЛИТЕРАТУРЫ) <i>А.А. ПОВАЛИЙ, И.Г. БЕЛЕНЬКИЙ</i> .....	88
12. МНОГОСЛОЙНАЯ ПЛАСТИКА ПЕРЕДНЕЙ ЧЕРЕПНОЙ ЯМКИ ПРИ НАЗАЛЬНОЙ ЛИКВОРЕЕ В УСЛОВИЯХ ГНОЙНОГО ВОСПАЛЕНИЯ ПОСЛЕ ОГНЕСТРЕЛЬНОГО ПРОНИКАЮЩЕГО ПЕРЕДНЕГО ПАРАБАЗАЛЬНОГО РАНЕНИЯ (КЛИНИЧЕСКОЕ НАБЛЮДЕНИЕ И ОБЗОР ЛИТЕРАТУРЫ) <i>В.В. ШКОЛЬНИКОВ, А.С. ВОЛКОВ, Д.В. СВИСТОВ, Б.Г. АДЛЕЙБА</i> .....	96
<b>ОБЩЕСТВЕННОЕ ЗДОРОВЬЕ, ОРГАНИЗАЦИЯ И СОЦИОЛОГИЯ ЗДРАВООХРАНЕНИЯ, МЕДИКО-СОЦИАЛЬНАЯ ЭКСПЕРТИЗА. СЕСТРИНСКОЕ ДЕЛО</b>	
13. ДОРОЖНО-ТРАНСПОРТНЫЙ ТРАВМАТИЗМ В СТРУКТУРЕ ВЫЗОВОВ ВЫЕЗДНЫХ БРИГАД СКОРОЙ МЕДИЦИНСКОЙ <i>И.М. БАРСУКОВА, Н.И. ВИШНЯКОВ, А.И. МАХНОВСКИЙ, М.В. ПОЛЮКОВА</i> .....	103
14. ОПЕРАТИВНОСТЬ ОКАЗАНИЯ СКОРОЙ МЕДИЦИНСКОЙ ПОМОЩИ ПРИ ДОРОЖНО-ТРАНСПОРТНЫХ ПРОИСШЕСТВИЯХ <i>И.М. БАРСУКОВА, В.Е. ПАРФЕНОВ, Г.А. РЫСЕВ, Н.Н. ЛУКОГОРСКАЯ</i> .....	108
15. ВЛИЯНИЕ ПСИХОЛОГИЧЕСКИХ ПОРТРЕТОВ МЕДИЦИНСКОГО ПЕРСОНАЛА НА УСПЕШНОЕ ОСУЩЕСТВЛЕНИЕ МЕЖЛИЧНОСТНОГО ВЗАИМОДЕЙСТВИЯ С ПАЦИЕНТАМИ В ТРАВМАТОЛОГИЧЕСКОМ ОТДЕЛЕНИИ СПБ ГБУЗ «ГОРОДСКАЯ БОЛЬНИЦА № 26» <i>Л.Г. ФИРСОВА</i> .....	113
ПРАВИЛА ПОДГОТОВКИ СТАТЕЙ.....	126



## CONTENTS

### ACTUAL ISSUES IN SURGERY

#### ORIGINAL ARTICLES

1. THE RECONSTRUCTION OF SCULL BONE DEFECTS USING THE DOMESTIC PROGRAM “AUTOPLAN”  
*K.N. BABICHEV, N.A. SEREBRENNIKOV, M.N. KRAVTSOV, V.A. MANUKOVSKY, S.S. CHAPLYGIN, N.A. DVOYASHKINA, V.A. DERYUGINA, M.V. PUHLIKOV*..... 8
2. TREATMENT TACTICS OF ACETABULAR FRACTURES IN POLYTRAUMA  
*A.V. BONDARENKO, M.N. TALASHKEVICH, I.A. PLOTNIKOV, I.V. KRUGLYKHIN, N.I. ZAVSEGOLOV, KOLUPAEV A.E.*..... 16
3. TREATMENT OF A VICTIM WITH BLUNT ABDOMINAL TRAUMA WITH MULTIPLE DAMAGE TO THE DUODENUM AND PANCREAS: CLINICAL CASE  
*Y.V. GAVRISHUK, V.I. KULAGIN, V.A. MANUKOVSKY, A.N. TULUPOV, M.N. PRAVOSUD, A.A. YESENOKOV, N.A. MAMEDOV* ..... 30
4. INTRAOSSEOUS VASCULAR ACCESS IN SHOCKOGENIC TRAUMA AND EMERGENCIES  
*A.V. ZHIROV, I.P. MINNULLIN, V.L. RADUSHKEVICH, E.N. PEREVOZCHIKOV, I.R. MINNULLIN*..... 37
5. DIFFERENTIAL APPROACH TO SURGICAL TREATMENT OF PATIENTS WITH PANCREATODUODENAL TUMORS COMPLICATED BY OBSTRUCTIVE JAUNDICE  
*M.YU. KABANOV, K.V. SEMENTSOV, M.N. MYANZELIN, D.YU. BOYARINOV, E.E. FOMENKO, D.M. YAKOVLEVA, P.V. ISAEVA* ..... 42
6. INFLUENCE OF LAPAROSCOPIC MYOMECTOMY ON REPRODUCTIVE OUTCOME IN PATIENTS WITH UTERINE FIBROID AND INFERTILITY  
*K.Y. KRYLOV, N.N. RUKHLIADA, E.I. BIRYUKOVA, Y.K. MIROSHNIKOVA*..... 51
7. ABO GROUP AS A RISK FACTOR FOR SEVERE PERIPHERAL ARTERY DISEASE  
*A.G. BORISOV, K.A. ATMADZAS, N.N. GRUZDEV, V.B. KOZHEVNIKOV, A.A. KUCHAY, A.N. LIPIN, A.G. ORLOV, S.E. PAK, I.M. KHOKHLOVA*..... 59
8. RADIOLOGICAL CHARACTERISTICS OF THE INITIAL STAGES OF OSTEOARTHRITIS IN THE EXPERIMENT  
*I.L. URAZOVSKAYA, V.M. KHAYDAROV, D.SH. MANSUROV, A.N. TKACHENKO, A.A. VOROKOV, V.V. MAGDALINOV, V.D. SAVITSKIY, A.A. BARANOVSKIY*..... 64
9. EFFECTIVENESS OF CELL TECHNOLOGY APPLICATION IN TREATMENT OF BURNS IN EXPERIMENT  
*A.M. KHADZHIBAEV, D.B. TULYAGANOV, A.D. FAYAZOV, T.A. VERVEKINA, N.A. TSIFEROVA, U.R. KAMILOV, O.S. CHARYSHNIKOVA*..... 72

#### CLINICAL CASES AND REVIEW ARTICLES

10. A CASE OF DIAGNOSIS OF PERFORATION OF THE SMALL INTESTINE WALL WITH A “LOST” STENT AFTER GASTROPANCREATODUODENAL RESECTION  
*A.V. VASILEV, A.D. KANKASOVA, D.S. KALIMULLINA, D.V. NESTEROV, S.L. TROFIMOV, N.V. BOICHUK, A.M. KARACHUN, O.A. KOZLOV, A.A. GRUSHKO, S.S. BAGNENKO, I.A. BUROVIK* ..... 80



11. ARTIFICIAL INTELLIGENCE IN TRAUMATOLOGY AND ORTHOPEDICS: PROSPECTS AND DANGERS (LITERATURE REVIEW) <i>A.A. POVALIY, I.G. BELENKY</i> .....	88
12. MULTILAYER PLASTIC SURGERY OF THE ANTERIOR CRANIAL FOSSA FOR NASAL LIQUORRHEA IN CONDITIONS OF PURULENT INFLAMMATION AFTER A GUNSHOT PENETRATING ANTERIOR PARABASAL WOUND (CASE REPORT AND LITERATURE REVIEW) <i>V.V. SHKOLNIKOV, A.S. VOLKOV, D.V. SVISTOV, B.G. ADLEYBA</i> .....	96
13. ROAD TRAFFIC INJURIES IN THE STRUCTURE OF CALLS FOR MOVING AMBULANCE CLIPS <i>I.M. BARSUKOVA, N.I. VISHNYAKOV, A.I. MAKHNOVSKY, M.V. POLYUKOVA</i> .....	103
<b>NURSING AND PUBLIC HEALTH, AN ORGANIZATION AND SOCIOLOGY OF HEALTHCARE, MEDICAL AND SOCIAL EXPERTISE</b>	
14. EFFECTIVENESS OF PROVIDING AMBULANCE MEDICAL CARE IN ROAD ACCIDENTS <i>I.M. BARSUKOVA, V.E. PARFENOV, G.A. RYSEV, N.N. LUKOGORSKAYA</i> .....	108
15. THE INFLUENCE OF PSYCHOLOGICAL PORTRAITS OF MEDICAL PERSONNEL ON THE SUCCESSFUL IMPLEMENTATION OF INTERPERSONAL INTERACTION WITH PATIENTS  <i>L.G. FIRSOVA</i> .....	113
RULES FOR PREPARING ARTICLES. ....	126





УДК 616-089.844

DOI: 10.54866/27129632\_2024\_2\_8

## ЗАМЕЩЕНИЕ ДЕФЕКТОВ КОСТЕЙ ЧЕРЕПА С ИСПОЛЬЗОВАНИЕМ ОТЕЧЕСТВЕННОЙ ПРОГРАММЫ «АВТОПЛАН»

© К.Н. БАБИЧЕВ<sup>1,2</sup>, Н.А. СЕРЕБРЕННИКОВ<sup>2</sup>, М.Н. КРАВЦОВ<sup>1,2,4</sup>, В.А. МАНУКОВСКИЙ<sup>2,4</sup>,  
С.С. ЧАПЛЫГИН<sup>3</sup>, Н.А. ДВОЯШКИНА<sup>3</sup>, В.А. ДЕРЮГИНА<sup>3</sup>, М.В. ПУХЛИКОВ<sup>3</sup>

<sup>1</sup> ФГБВОУ ВО «Военно-медицинская академия им. С.М. Кирова» МО России, Санкт-Петербург, Россия

<sup>2</sup> ГБУ «Санкт-Петербургский научно-исследовательский институт скорой помощи им. И.И. Джанелидзе»,  
Санкт-Петербург, Россия

<sup>3</sup> ФГБОУ ВО «Самарский государственный медицинский университет» МЗ России, Самара, Россия

<sup>4</sup> ФГБОУ ВО «Северо-Западный государственный медицинский университет имени И.И. Мечникова»  
МЗ РФ, Санкт-Петербург, Россия

### РЕЗЮМЕ

**ЦЕЛЬ ИССЛЕДОВАНИЯ:** представить опыт применения отечественной программы «Автоплан» для моделирования и создания индивидуальных полимерных и титановых имплантатов при замещении послеоперационных дефектов костей черепа.

**МАТЕРИАЛЫ И МЕТОДЫ.** Проведен анализ результатов установки индивидуальных имплантатов, моделирование которых осуществлялось в отечественной программе «Автоплан» с модулем реконструктивной хирургии. В общей сложности оперировано 16 пациентов. 14 случаев с большими послеоперационными дефектами костей черепа, максимальные размеры которых по одному или нескольким измерениями превышали 15 см. В 2 наблюдениях при дефектах лобной кости осуществлялась одновременная реконструкция верхней стенки глазницы.

**РЕЗУЛЬТАТЫ.** В 14 наблюдениях (при замещении дефектов после декомпрессивной трепанации) имплантаты изготавливались из полиметилметакрилата с помощью пресс-форм, предварительно распечатанных на 3D-принтере. В 2 случаях (при одновременной реконструкции глазницы) осуществлено моделирование титановой пластины по распечатанному индивидуальному имплантату. Осложнений в ходе оперативных вмешательств не отмечено. Во всех наблюдениях получен оптимальный косметический результат, подтвержденный опросом пациента и его родственников, данными послеоперационной КТ головного мозга.

**ЗАКЛЮЧЕНИЕ.** С помощью модуля реконструктивной хирургии системы хирургической навигации «Автоплан» возможно устранение дефектов костей черепа различной формы, размеров и сложности. Требуется не более 3 дней от момента моделирования пресс-формы до получения готового имплантата. Возможность использования данной программы благоприятствует широкому внедрению аддитивных технологий в нейрохирургических стационарах ввиду отсутствия необходимости в длительном обучении специалистов моделированию и изготовлению имплантатов.

**КЛЮЧЕВЫЕ СЛОВА:** аддитивные технологии, дефекты костей черепа, краниопластика, 3D-моделирование.

**КАК ЦИТИРОВАТЬ.** Бабичев К.Н., Серебрянников Н.А., Кравцов М.Н., Мануковский В.А., Чаплыгин С.С., Двояшкина Н.А., Дерюгина В.А., Пухликов М.В. Замещение дефектов костей черепа с использованием отечественной программы «Автоплан» // Журнал «Неотложная хирургия» им. И.И. Джанелидзе. 2024. № 2. С. 8–15.

## THE RECONSTRUCTION OF SCULL BONE DEFECTS USING THE DOMESTIC PROGRAM “AUTOPLAN”

© K.N. BABICHEV<sup>1,2</sup>, N.A. SEREBRENNIKOV<sup>2</sup>, M.N. KRAVTSOV<sup>1,2,4</sup>, V.A. MANUKOVSKY<sup>2,4</sup>,  
S.S. CHAPLYGIN<sup>3</sup>, N.A. DVOYASHKINA<sup>3</sup>, V.A. DERYUGINA<sup>3</sup>, M.V. PUHLIKOV<sup>3</sup>

<sup>1</sup> Kirov Military Medical Academy, St. Petersburg, Russia

<sup>2</sup> St. Petersburg I.I. Dzhanelidze Research Institute of Emergency Medicine, St. Petersburg, Russia

<sup>3</sup> Federal State Budgetary Educational Institution of Higher Education «Samara State Medical University» of  
the Ministry of Healthcare of the Russian Federation, Samara, Russia

<sup>4</sup> North-Western State Medical University named after I.I. Mechnikov, St. Petersburg, Russia



## ABSTRACT

The **PURPOSE** of this work is to present the experience of using the domestic program “AUTOPLAN” for modeling a polymer implant for closing a defect after decompressive craniotomy.

**METHODS.** The study included 16 patients with skull defects of various locations and sizes, operated using domestic program “AUTOPLAN” and additive technologies. Cranioplasty was performed using polymethylmethacrylate implants made from custom 3D printed molds. Among the 16 patients: 14 with large defects of the skull bones and 2 with defects of the frontal bone and the superior wall of the orbit.

**RESULTS.** In 14 cases for reconstruction defects after decompressive trepanation implants were made from polymethyl methacrylate using molds printed on a 3D printer. For simultaneous reconstruction frontal bone and superior wall of orbit the titanium mesh was modeled using a custom 3D printed mold. There were no complications after cranioplasty. The use of additive cranioplasty technologies allowed us to achieve optimal cosmetic results, confirmed by a survey of the patient and his relatives, and data from a postoperative CT scan.

**CONCLUSION.** Using the reconstructive module of Autoplan, it is possible to reconstruct skull bone defects of various shapes, sizes and complexity. On average, it takes 2–3 days from modeling the molds to obtain a polymer implant. It makes the ability to widely introduce additive technologies, as long training in modeling of implants is not required.

**KEYWORDS:** additive manufacturing; cranioplasty, skull bone defects, 3D cranioplasty.

**TO CITE THIS ARTICLE.** Babichev K.N., Serebrennikov N.A., Kravtsov M.N., Manukovsky V.A., Chaplygin S.S., Dvoyashkina N.A., Deryugina V.A., Puhlikov M.V. The reconstruction of skull bone defects using the domestic program “Autoplan”. *The Journal of Emergency Surgery named after I.I. Dzhanelidze.* 2024;(2): 8–15.

## Сокращения.

КТ – компьютерная томография

ПММА – полиметилметакрилат

ТМО – твердая мозговая оболочка

FDM/FFF – Fused Deposition Modeling / Fused Filament Fabrication

**Введение.** Декомпрессивная трепанация черепа — одна из наиболее часто выполняемых операций при тяжелой черепно-мозговой травме, острых нарушениях мозгового кровообращения как по ишемическому, так и геморрагическому типам [1]. В отдаленном периоде необходимо закрытие сформированного дефекта костей черепа, что позволяет улучшить качество жизни пациентов не только за счет устранения косметического дефекта, но и за счет положительного влияния на когнитивные функции благодаря восстановлению нормальной ликвороциркуляции и перфузии головного мозга [2, 3]. Наиболее распространенным материалом для замещения больших и сложных дефектов черепа является титан, из которого изготавливаются индивидуальные пластины [5]. Однако изготовление индивидуальных пластин требует времени и финансовых затрат, что обуславливает интерес к альтернативному материалу и способам изготовления имплантатов. При этом для достижения оптимального косметического результата необходимо применение аддитивных технологий на основании предоперационного 3D-моделирования и печати. В данной работе представлены результаты начального опыта применения отечественной программы «Автоплан» для моделирования и создания индивидуальных полимерных и титановых имплантатов при замещении послеоперационных дефектов костей черепа.

**Цель исследования:** представить опыт применения отечественной программы «Автоплан» для моделирования и создания индивидуальных полимерных и титановых имплантатов при замещении послеоперационных дефектов костей черепа.

**Материалы и методы.** В период с ноября 2023 по апрель 2024 гг. оперировано 16 пациентов (мужчин) с использованием аддитивных технологий. Выполнялось замещение дефектов костей черепа. Средний возраст пациентов составил 29,2 г. (min – 21, max – 40). Среднее время от момента выполнения первичной операции до закрытия дефекта составило 61,5 дней (min – 15, max – 125). Средняя площадь трепанационного дефекта составила 86,6 см<sup>2</sup> (min – 37,8, max – 135,9).

В 14 случаях осуществлялось изготовление имплантата из полиметилметакрилата (ПММА) с помощью пресс-форм, предварительно распечатанных на 3D-принтере и покрытых медицинским А-силиконом. В 2 наблюдениях при необходимости одновременной реконструкции верхней стенки глазницы изготавливались титановые пластины «ручным» способом по форме, напечатанной на 3D-принтере.

Косметический результат операции оценивался путем опроса пациентов и визуального контроля симметричности черепа на послеоперационных КТ. Анализировалась частота осложнений в ближайшем послеоперационном периоде.

### Особенности моделирования и изготовления имплантата из полиметилметакрилата.

#### 1 этап. Компьютерного моделирования имплантата и пресс-форм.

С помощью модуля реконструкции в системе хирургической навигации «Автоплан» осуществлялось построение недостающего фрагмента костей черепа и пресс-формы (матрицы и пуансона) на основании dicom-данных КТ головного мозга. Воссоздание недостающего фрагмента

осуществлялось с помощью сегментации изображения с использованием принципа «симметрии черепа» (зеркальное отображение) или на основе банка данных — «виртуальный донор» (метод поверхностной интерполяции) (Рис. 1). После моделирования недостающего фрагмента осуществлялось построение пресс-форм (матрицы и пуансона), которые в дальнейшем сохранялись в формате stl для их печати на 3D-принтере.

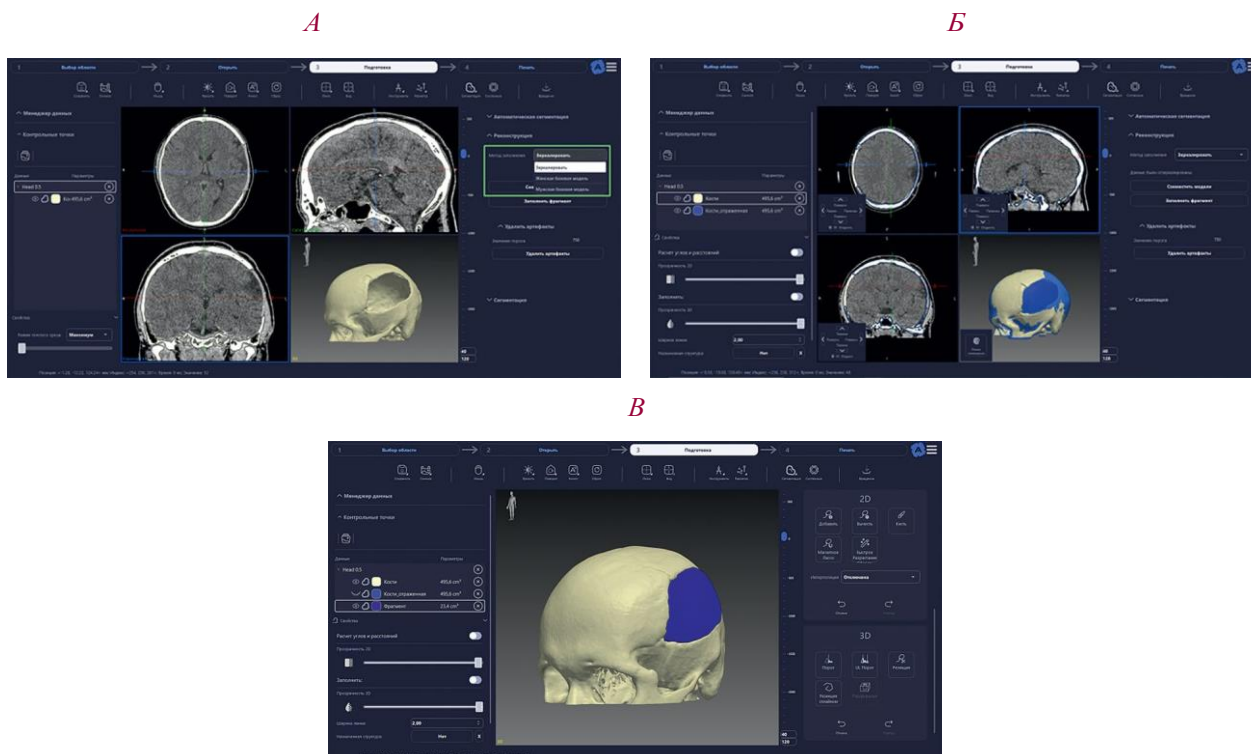


Рис. 1. Этапы моделирования имплантата:

*А — окно данных с изображением головного мозга в MPR и построенная 3D-реконструкция черепа;*

*Б — этап «отзеркаливания» с использованием принципа «симметрии черепа»;*

*В — воссозданный краниоимплантат*

#### 2 этап. 3D-печать модели дефекта и пресс-форм из пластика.

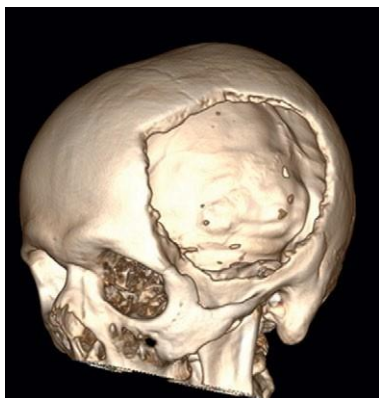Полученные 3D-модели пресс-форм, а также контуров дефекта черепа распечатывались на 3D-принтере. Печать пресс-форм осуществлялась на 3D-принтере с технологией FDM/FFF (Fused Deposition Modeling / Fused Filament Fabrication, послойное добавление расплавленной полимерной нити) и областью печати 200×200×200 мм и более. В качестве материала для 3D-печати применялись пластиковые нити диаметром 1,75 мм из полилактида (PLA) или акрилонитрилбутадиенстирола (ABS).

#### 3 этап. Постобработка, стерилизация и использование имплантата.

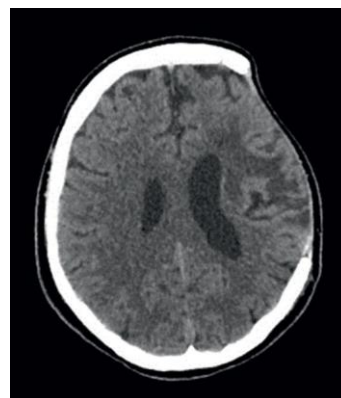
Постобработка пресс-форм заключалась в покрытии ее поверхности медицинским двухкомпонентным силиконом, что позволяет избежать адгезии ПММА к пластику. В готовую пресс-форму наносилась размягченная масса ПММА, верхнюю и нижнюю части формы сдавливали, излишки массы выходили через отверстия в пресс-форме. В качестве материала для изготовления имплантата использовался костный цемент Synicem (Франция, SYNIMED). После застывания массы (в течение 10–15 минут) готовый имплантат извлекался из формы, обрабатывались края от лишних остатков механическим путем, сам имплантат перфорировался. Адекватность полученного

имплантата проверялась на заранее распечатанной 3D-модели контура дефекта черепа. Имплантат стерилизовался и во время оперативного вмешательства устанавливался непосредственно на участок дефекта черепа, фиксируясь

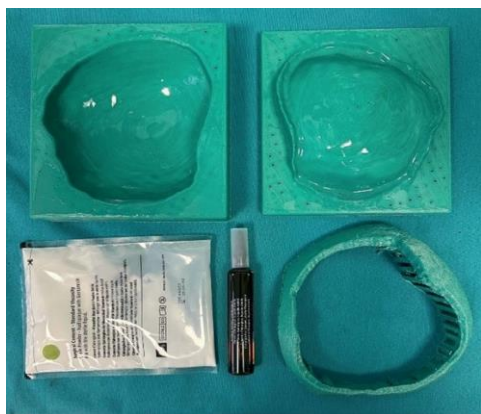к краям титановыми пластинами. На рисунке 2 представлены этапы моделирования, изготовления и результаты применения имплантата из ПММА.



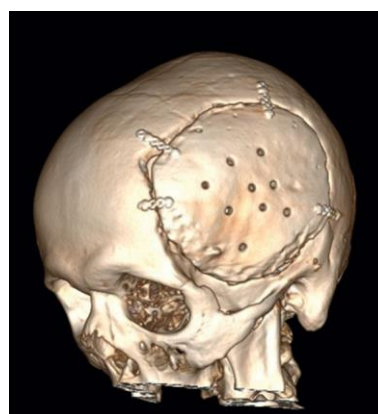А



Б



В



Г

*Рис. 2 – Основные этапы моделирования и изготовления пресс-формы и имплантата: А — 3D-модель черепа по данным КТ головного мозга; Б — нативное КТ головного мозга в аксиальной плоскости; В — распечатанные на 3D-принтере пресс-формы, покрытые медицинским силиконом; Г — контрольная КТ головного мозга после краниопластики*

#### **Изготовление титанового имплантата по распечатанному дефекту.**

С помощью модуля реконструкции в системе хирургической навигации «Автоплан» осуществлялось построение недостающего фрагмента костей черепа, который распечатывался на 3D-принтере. По распечатанному фрагменту осуществлялось моделирование титановой пластины. Данный вариант оптимален при сложных краниоорбитальных дефектах (Рис. 2).

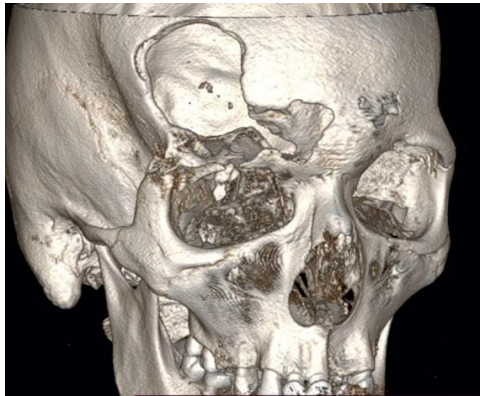В послеоперационном периоде во всех наблюдениях выполнена КТ головного мозга с оценкой адекватности (симметричности) восстановления контуров дефекта костей черепа.

**Результаты исследования.** Средние сроки печати пресс-форм и создания с их помощью имплан-

татов занимают от 1,5 до 3 суток в зависимости от площади дефекта. Сам процесс моделирования пресс-форм не превышает 1,5 часов.

Во всех случаях достигнут хороший косметический результат как по мнению пациентов, так и по данным послеоперационной КТ головного мозга с сегментацией черепа и оценкой его симметричности. В 1-ом наблюдении отмечено эпидуральное скопление жидкости, регрессировавшее в течение 14 дней. Других осложнений оперативных вмешательств отмечено не было. Катамнез длительностью 3 месяца отслежен у 4 пациентов с имплантатами из ПММА. Осложнений в отдаленном периоде не было.


Начальный опыт позволяет говорить о возможности замещения дефекта черепа любых раз-



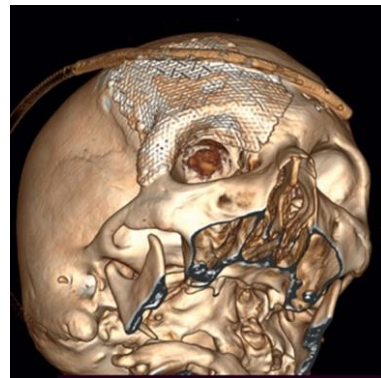
А



Б



В



Г

*Рис. 2 – Основные этапы моделирования и изготовления пресс-форм и имплантата:  
А — 3D-модель черепа по данным КТ головного мозга; Б, В — моделированная титановая пластина  
по распечатанному дефекту черепа; Г — контрольная КТ головного мозга  
после краниопластики*

меров и формы с изготовлением индивидуального имплантата за короткий промежуток времени.

**Ограничения.** Первоначальный опыт использования модуля реконструкции в системе хирургической навигации «Автоплан» выявил ряд ограничений, которые необходимо учитывать при моделировании:

1. Невозможность изменения толщины имплантата, что требует особой тщательности на этапе воссоздания недостающего фрагмента путем зеркального отображения или «виртуального донора».
2. Отсутствие сглаживания внутреннего края, что часто требует дополнительной постобработки для более точного сопоставления имплантата и дефекта костей черепа.

В настоящее время вносятся изменения для устранения выявленных недостатков.

**Обсуждение.** Краниопластика является одной из наиболее часто выполняемых нейрохирургических операций, направленных на восстановление контуров дефекта черепа (эстетическая цель) и предотвращение травмирования мозга (защитная

цель). Помимо этого, в литературе активно обсуждается влияние краниопластики на улучшение перфузии головного мозга, ликворциркуляцию и когнитивные функции [1–3].

Для замещения дефектов костей черепа используются имплантаты из различных материалов, среди которых наибольшую популярность имеет титан [4]. Активно применяются и другие материалы, имеющие свои преимущества и недостатки, хорошо освещенные в литературе. Но какой бы материал не был бы выбран для замещения большого дефекта черепа всегда предпочтительно применение компьютерного моделирования для изготовления имплантата [5]. Это позволяет добиться оптимального косметического результата.

До настоящего времени альтернативные материалы для краниопластики использовались значительно реже из-за невозможности достижения сопоставимого с титановыми индивидуальными пластинами косметического результата. Однако широкое распространение 3D принтеров с технологией FDM/FFM значительно повлияло на выбор материала для краниопластики



[6, 7]. Применение компьютерного моделирования и изготовления пресс-форм позволило создавать индивидуальные имплантаты из ПММА, хорошо подходящие для закрытия дефектов черепа. Основным ограничивающим фактором широкого распространения данной технологии является необходимость знаний компьютерного моделирования для воссоздания имплантатов и пресс-форм. Наиболее часто используются такие программы как: Blender, 3D slicer, Autodesk Meshmixer, Geomagic Freeform plus или Autodesk Fusion 360 [8]. При этом необходимо хорошо ориентироваться в программах, где выполняются этапы доработки имплантата. В связи с этим возможность выполнения всех этапов моделирования и создания пресс-форм в одной программе является несомненным преимуществом, позволяющим внедрить данную технологию в любой стационар, оснащенный 3D-принтером. При этом стоит отметить относительную простоту моделирования, не требующую долгого обучения.

Имплантаты, изготавливаемые из ПММА, можно классифицировать как полнослойные, т.е. замещающие дефект на всю толщину кости. Это требует более глубокой диссекции мягких тканей — практически до ТМО. Напротив, при закрытии дефекта черепа титановыми пластинами (контурная пластика), диссекция «вглубь» не является обязательной. В этом случае скелетируют кости черепа с заходом за край дефекта — для возможности фиксации пластины винтами. Все это необходимо учитывать при планировании операции. Также необходимо принимать во внимание, что имплантаты из ПММА не должны контактировать с воздухоносными полостями, что достигается правильным их моделированием.

Изготовление имплантатов возможно во время операции с помощью ранее стерилизованных

форм. При этом увеличивается время операции, требуемое на доработку имплантата бором. В своей практике мы заранее изготавливали имплантат, оценивали соответствие его формы и размеров по распечатанному дефекту черепа. При необходимости дополнительно обрабатывали края бором, осуществляли его перфорацию, стерилизовали. Инфекционных осложнений, связанных с таким подходом к изготовлению имплантатов не отмечено. Хороший косметический результат был отмечен во всех наблюдениях.

В 2 наблюдениях при относительно небольших дефектах сложной формы осуществлялось формирование титановой пластины по моделированному недостающему фрагменту, распечатанному на 3D-принтере. Такой подход актуален при кранио-орбитальных повреждениях, позволяя сохранить объем глазницы, не вызывая глазодвигательных нарушений.

Устранение ограничений программы, представленных выше, значительно расширит возможности, сократит или полностью устранил необходимость дополнительной обработки трансплантата.

**Заключение.** Представлен начальный опыт применения системы хирургической навигации «Автоплан» в реконструктивной хирургии в сочетании с аддитивными технологиями. Предварительные результаты свидетельствуют о возможности реконструкции дефектов костей черепа любой сложности и размеров. Затрачивается, как правило, 1,5–3 дня от момента моделирования пресс-форм до получения готового имплантата. Возможность использования данной электронной программы благоприятствует широкому внедрению аддитивных технологий в нейрохирургических стационарах. При этом не требуется долгого и специального обучения.

**ФИНАНСИРОВАНИЕ.** Исследование проведено без спонсорской поддержки.

**SOURCE OF FUNDING.** The study was performed without sponsorship.

**КОНФЛИКТ ИНТЕРЕСОВ.** Авторы Бабичев К.Н., Серебренников Н.А., Кравцов М.Н. заявляют об отсутствии конфликта интересов.

Авторы Чаплыгин С.С., Двояшкина Н.А., Дерюгина В.А., Пухликов М.В. имеют конфликт интересов, выступая разработчиками программы.

**CONFLICT OF INTEREST.** The authors Babichev K.N., Serebrennikov N.A., Kravtsov M.N. declare no conflicts of interest.

The authors Chaplygin S.S., Dvoyashkina N.A., Deryugina V.A., Puhlikov M.V. have a conflict of interest in being the developers of the program.

#### ЛИТЕРАТУРА / REFERENCES

1. Hawryluk G.W.J., Rubiano A.M., Totten A.M., et al. Guidelines for the Management of Severe Traumatic Brain Injury: 2020 Update of the Decompressive Craniectomy Recommendations. *Neurosurgery*. 2020 Sep 1;87(3):427–434. DOI: 10.1093/neuros/nyaa278



2. Worm P.V., Finger G., Ludwig do Nascimento T, et al. The impact of cranioplasty on the patients' quality of life. *J Craniomaxillofac Surg.* 2019 May;47(5):715–719. DOI: 10.1016/j.jcms.2019.01.040
3. Tarr J.T., Hagan M., Zhang B., Tanna N., Andrews B.T., Lee J.C., Bradley J.P. Syndrome of the Trephined: Quantitative Functional Improvement after Large Cranial Vault Reconstruction. *Plast Reconstr Surg.* 2020 Jun;145(6):1486–1494. DOI: 10.1097/PRS.00000000000006836
4. Oliver J.D., Banuelos J., Abu-Ghname A., et al. Alloplastic Cranioplasty Reconstruction: A Systematic Review Comparing Outcomes With Titanium Mesh, Polymethyl Methacrylate, Polyether Ether Ketone, and Norian Implants in 3591 Adult Patients. *Ann Plast Surg.* 2019 May;82(5S Suppl 4):S289-S294. DOI: 10.1097/SAP.0000000000001801
5. Чербыло С.А., Евсеев А.В., Ипполитов Е.В., и др. Пластика дефектов черепа с использованием трехмерного моделирования и лазерной стереолитографии. *Перспективные материалы.* 2011. № 13. С. 917–922.
6. Msallem B., Beiglboeck F., Honigmann P., et al. Craniofacial Reconstruction by a Cost-Efficient Template-Based Process Using 3D Printing. *Plastic and Reconstructive Surgery. Global Open.* 2017;5(11):e1582. DOI: 10.1097/GOX.0000000000001582
7. Unterhofer C., Wipplinger C., Verius M., et al. Reconstruction of large cranial defects with poly-methyl-methacrylate (PMMA) using a rapid prototyping model and a new technique for intraoperative implant modeling. *Neurologia i Neurochirurgia Polska.* 2017;51(3):214–220. DOI: 10.1016/j.pjnns.2017.02.007
8. Окишев Д.Н., Чербыло С.А., Коновалов А.Н., и др. Особенности моделирования, изготовления и установки полимерных имплантатов для закрытия дефекта черепа после декомпрессивной трепанации // *Вопросы нейрохирургии имени Н.Н. Бурденко.* 2022. Т. 86, № 1. С. 17–27.

## REFERENCES

1. Hawryluk G.W.J., Rubiano A.M., Totten A.M., et al. Guidelines for the Management of Severe Traumatic Brain Injury: 2020 Update of the Decompressive Craniectomy Recommendations. *Neurosurgery.* 2020 Sep 1;87(3):427–434. DOI: 10.1093/neuros/nyaa278.
2. Worm P.V., Finger G., Ludwig do Nascimento T, et al. The impact of cranioplasty on the patients' quality of life. *J Craniomaxillofac Surg.* 2019 May;47(5):715–719. DOI: 10.1016/j.jcms.2019.01.040.
3. Tarr J.T., Hagan M., Zhang B., Tanna N., Andrews B.T., Lee J.C., Bradley J.P. Syndrome of the Trephined: Quantitative Functional Improvement after Large Cranial Vault Reconstruction. *Plast Reconstr Surg.* 2020 Jun;145(6):1486–1494. DOI: 10.1097/PRS.00000000000006836.
4. Oliver J.D., Banuelos J., Abu-Ghname A., et al. Alloplastic Cranioplasty Reconstruction: A Systematic Review Comparing Outcomes With Titanium Mesh, Polymethyl Methacrylate, Polyether Ether Ketone, and Norian Implants in 3591 Adult Patients. *Ann Plast Surg.* 2019 May;82(5S Suppl 4):S289-S294. DOI: 10.1097/SAP.0000000000001801.
5. Cherebylo S.A., Evseev A.V., Ippolitov E.V., et al. Plastics of skull defects using three-dimensional modeling and laser stereolithography. *Perspektivnye materialy.* 2011;(13):917–922. (In Russ.).
6. Msallem B., Beiglboeck F., Honigmann P., et al. Craniofacial Reconstruction by a Cost-Efficient Template-Based Process Using 3D Printing. *Plastic and Reconstructive Surgery. Global Open.* 2017;5(11):e1582. DOI: 10.1097/GOX.0000000000001582.
7. Unterhofer C., Wipplinger C., Verius M., et al. Reconstruction of large cranial defects with poly-methyl-methacrylate (PMMA) using a rapid prototyping model and a new technique for intraoperative implant modeling. *Neurologia i Neurochirurgia Polska.* 2017;51(3):214–220. DOI: 10.1016/j.pjnns.2017.02.007.
8. Okishev D.N., Cherebylo S.A., Kononov An.N., et al. Features of modeling a polymer implant for closing a defect after decompressive craniotomy. *Burdenko's Journal of Neurosurgery.* 2022;86(1):17–27. (In Russ.). DOI: 10.17116/neiro20228601117.

## АВТОРЫ

- Бабичев Константин Николаевич** — ORCID: 0000–0002–4797–2937  
**Серебrenников Никита Андреевич** — ORCID: 0009–0000–8683–306X  
**Кравцов Максим Николаевич**, д.м.н. — ORCID: 0000–0003–2486–6995  
**Мануковский Вадим Анатольевич**, д.м.н. — ORCID: 0000–0003–0319–814X  
**Чаплыгин Сергей Сергеевич**, к.м.н. — ORCID: 0000–0002–9027–6670  
**Двояшкина Наталья Андреевна** — ORCID: 0009–0006–0672–9806  
**Виктория Александровна Дерюгина** — ORCID: 0009–0006–1450–8480  
**Михаил Васильевич Пухликов** — ORCID: 0009–0004–6882–3924



**AUTHORS**

*Babichev Konstantin Nikolaevich* — ORCID: 0000-0002-4797-2937

*Serebrennikov Nikita Andreevich* — ORCID: 0009-0000-8683-306X

*Kravtsov Maksim Nikolaevich*, D.Sc. (Medicine) — ORCID: 0000-0003-2486-6995

*Manukovskiy Vadim Anatol'evich*, D.Sc. (Medicine) — ORCID: 0000-0003-0319-814X

*Chaplygin Sergey Sergeevich*, Ph.D. — ORCID: 0000-0002-9027-6670

*Dvoyashkina Natal'ya Andreevna* — ORCID: 0009-0006-0672-9806

*Виктория Александровна Дерюгина* — ORCID: 0009-0006-1450-8480

*Михаил Васильевич Пухликов* — ORCID: 0009-0004-6882-3924





УДК 616-001.513

DOI: 10.54866/27129632\_2024\_2\_16

## ТАКТИКА ЛЕЧЕНИЯ АЦЕТАБУЛЯРНЫХ ПЕРЕЛОМОВ ПРИ ПОЛИТРАВМЕ

© А.В. БОНДАРЕНКО<sup>1,2</sup>, М.Н. ТАЛАШКЕВИЧ<sup>2</sup>, И.А. ПЛОТНИКОВ<sup>2</sup>, И.В. КРУГЛЫХИН<sup>2</sup>, Н.И. ЗАВСЕГОЛОВ<sup>2</sup>, А.Е. КОЛУПАЕВ<sup>2</sup>

<sup>1</sup> ФГБОУ ВО «Алтайский государственный медицинский университет» Минздрава России, Барнаул, Россия

<sup>2</sup> КГБУЗ «Краевая клиническая больница скорой медицинской помощи»

### РЕЗЮМЕ

**ВВЕДЕНИЕ.** Ацетабулярные переломы наиболее часто встречаются при политравме. Тяжесть состояния, наличие других повреждений, лечение которых приоритетно, появившиеся осложнения приводят к задержке хирургического восстановления ацетабулюма, уменьшая вероятность положительного исхода.

**ЦЕЛЬ ИССЛЕДОВАНИЯ:** выяснить частоту, характер ацетабулярных переломов у пациентов с политравмой, определить оптимальную тактику лечения.

**МАТЕРИАЛ И МЕТОДЫ.** За 10 лет (2013–2022 гг.) пролечено 475 пациентов с переломами вертлужной впадины, изолированных — 105 (22,1 %), при политравме — 370 (77,9 %). Хирургическое лечение выполнено у 262 (55,2 %). Отмечено, что у пациентов с политравмой хирургическое восстановление вертлужной впадины задерживается на 10 дней по сравнению с ее изолированным переломом, что ведет к росту числа осложнений. Предложена специальная тактика хирургического лечения. Для оценки ее эффективности сформированы три группы пациентов: с изолированными переломами вертлужной впадины, переломами вертлужной впадины при политравме до введения новых тактических приемов и после их введения.

**РЕЗУЛЬТАТЫ И ОБСУЖДЕНИЕ.** Инновационные подходы заключались в определении ключевого (определяющего) повреждения вертлужной впадины, использовании щадящих приемов репозиции, техники малоинвазивного остеосинтеза. Использование предложенной тактики позволило статистически значимо снизить число интраоперационных ( $td = 6,21$ ;  $p < 0,001$ ) и ранних послеоперационных осложнений ( $td = 3,82$ ;  $p < 0,001$ ), уменьшить число поздних послеоперационных осложнений, увеличить количество положительных результатов лечения переломов вертлужной впадины у пациентов с политравмой.

**ЗАКЛЮЧЕНИЕ.** Использование предложенной тактики остеосинтеза позволило статистически значимо снизить число интраоперационных, ранних послеоперационных осложнений, уменьшить число поздних послеоперационных осложнений, увеличить количество положительных отдаленных результатов лечения ацетабулярных переломов при политравме.

**КЛЮЧЕВЫЕ СЛОВА:** вертлужная впадина, остеосинтез, политравма, таз.

**КАК ЦИТИРОВАТЬ.** Бондаренко А.В., Талашкевич М.Н., Плотников И.А., Круглыхин И.В., Завсеголов Н.И., Колупаев А.Е. Тактика лечения ацетабулярных переломов при политравме // Журнал «Неотложная хирургия» им. И.И. Джанелидзе. 2024. № 2. С. 16–29.

## TREATMENT TACTICS OF ACETABULAR FRACTURES IN POLYTRAUMA

© A.V. BONDARENKO<sup>1,2</sup>, M.N. TALASHKEVICH<sup>2</sup>, I.A. PLOTNIKOV<sup>2</sup>, I.V. KRUGLYKHIN<sup>2</sup>, N.I. ZAVSEGOLOV<sup>2</sup>, KOLUPAEV A.E.<sup>2</sup>

<sup>1</sup> Altai State Medical University, Barnaul, Russia

<sup>2</sup> Regional clinical hospital of emergency medical care, Barnaul, Russia

### ABSTRACT

**RATIONALE.** Acetabular fractures are the most common in polytrauma. The severity of the condition, the presence of other injuries whose treatment is prioritized, and complications that have arisen lead to a delay in surgical repair of the acetabulum, reducing the likelihood of a positive outcome.

**OBJECTIVE** of the study is to find out the frequency and nature of acetabular fractures in patients with polytrauma and to determine the optimal treatment tactics.



**MATERIAL AND METHODS.** Over 10 years (2013–2022), 475 patients with acetabular fractures were treated; 105 (22.1 %) were isolated and 370 (77.9 %) were treated for polytrauma. Surgical treatment was performed in 262 (55.2 %). It was noted that in patients with polytrauma surgical repair of the acetabulum is delayed by 10 days compared to its isolated fracture, which leads to an increase in the number of complications. A special tactic of surgical treatment was proposed. To evaluate its effectiveness, three groups of patients were formed: with isolated acetabular fractures, acetabular fractures with polytrauma before the introduction of new tactics, and after their introduction.

**RESULTS AND DISCUSSION.** Innovative approaches included identification of the key (defining) acetabular lesion, use of gentle repositioning techniques, and minimally invasive osteosynthesis. The use of the proposed tactics allowed to statistically significantly reduce the number of intraoperative ( $td = 6.21$ ;  $p < 0.001$ ) and early postoperative complications ( $td = 3.82$ ;  $p < 0.001$ ), reduce the number of late postoperative complications, and increase the number of positive results of acetabular fracture treatment in patients with polytrauma.

**CONCLUSION.** The use of the proposed tactics of osteosynthesis allowed to statistically significantly reduce the number of intraoperative, early postoperative complications, reduce the number of late postoperative complications, and increase the number of positive long-term results of treatment of acetabular fractures in polytrauma.

**KEYWORDS:** acetabulum, osteosynthesis, polytrauma, pelvis.

**TO CITE THIS ARTICLE.** Bondarenko A.V., Talashkevich M.N., Plotnikov I.A., Kruglykhin I.V., Zavgolov N.I., Kolupaev A.E.. Tactics of treatment of acetabular fractures in polytrauma. *The Journal of Emergency Surgery named after I.I. Dzhanelidze*. 2024;(2): 16–29.

**Введение.** Политравма (ПТ) — синдром множественных повреждений одной или нескольких систем органов с последующими системными реакциями, которые могут приводить к дисфункции или повреждению органов и систем, непосредственно не поврежденных при травме, со степенью тяжести по шкале ISS от 17 баллов и выше [1]. У пациентов с ПТ нередко отмечаются переломы вертлужной впадины или ацетабулярные переломы [2–4], требующие прецизионной репозиции, надежной стабильной фиксации, ранней функции, необходимой при суставных повреждениях [5, 6].

Известно, что окружающие вертлужную впадину мягкие ткани богато васкуляризированы, отсюда процессы репаративной регенерации протекают со значительной активностью. Поэтому хирургическое лечение ацетабулярных переломов следует выполнить в ближайшие дни после травмы. Далее, с каждым днем это будет сделать все сложнее, а спустя 3–4 недели часто вообще невозможно [2, 5, 7, 8]. Тем не менее, оперативное лечение ацетабулярных переломов при ПТ часто приходится откладывать, что технически затрудняет его проведение, вызывает осложнения и ухудшает результаты [6–8].

Причинами позднего оперативного лечения переломов вертлужной впадины при ПТ являются:

1. Тяжесть состояния пациента, обусловленная острой массивной кровопотерей, травматическим шоком, дыхательной недостаточностью, расстройствами сознания и пр.
2. Наличие повреждений, требующих экстренных оперативных вмешательств, имеющих цель спасения жизни, лечение которых при-

оритетно. Это повреждения живота, грудной клетки, тяжелые черепно-мозговые и позвоночно-спинальные травмы, открытые переломы крупных сегментов скелета и др.

3. Осложнения ПТ, включающие тромбозы глубоких вен нижних конечностей, трахеобронхиты, пневмонии, пролежни, обострение хронических заболеваний, полиорганная недостаточность, психастенический синдром и т.д.
4. Организационные препятствия, связанные с отсутствием требуемых ФОМСом документов (паспорт, полис и др.) и необходимых имплантатов для тазовой хирургии.

Сложности поздних оперативных вмешательств при ацетабулярных переломах заключаются в том, что рубцовое перерождение мягких тканей, лизис отломков и периостальные костные разрастания часто не позволяют выполнить прецизионную репозицию, повышают риск повреждений окружающих сосудов и нервов.

Выделение отломков сопровождается значительной операционной травмой и кровопотерей. Увеличение инвазивности и продолжительности хирургического вмешательства повышает вероятность развития гнойно-септических осложнений. Астенический синдром, постгеморрагическая анемия, снижение иммунной реактивности организма способствуют появлению тяжелых осложнений.

Необходим поиск способов и приемов, обеспечивающих возможность проведения остеосинтеза переломов вертлужной впадины на поздних сроках при ПТ. Для этого в каждом конкретном случае требуется проведение тщатель-



ного предоперационного планирования с выработкой малоинвазивной тактики оперативного вмешательства, сокращение его продолжительности с использованием для этого инновационных подходов с максимально возможным снижением хирургической агрессии, применением небольших хирургических доступов, техники малоинвазивного остеосинтеза, специальных приемов репозиции.

**Цель исследования:** выяснить частоту, характер ацетабулярных переломов у пациентов с политравмой, определить оптимальную тактику лечения.

**Материал и методы.** Исследование выполнено в соответствии с этическими принципами Хельсинкской декларации и «Правилами клинической практики в Российской Федерации».

Все пострадавшие с ацетабулярными переломами в Алтайском крае доставляются в отделение тяжелой сочетанной травмы КГБУЗ «Краевая клиническая больница скорой медицинской помощи» г. Барнаула. Это позволяет концентрировать всю указанную патологию в одном лечебном учреждении.

За 10 лет (2013–2022 гг.) пролечено 475 пациентов с ацетабулярными переломами, из них изолированных — 105 (22,1%), при ПТ — 370 (77,9%). Мужчин — 347 (73,1%), женщин — 128 (26,9%), возраст от 4 до 85 лет (медиана — 39

лет, интерквартильный размах от 29 до 52 лет). Неработающих лиц трудоспособного возраста — 199 (41,8%), рабочих и служащих — 186 (39,1%), пенсионеров — 61 (12,9%), учащихся, студентов — 27 (5,7%), дошкольников — 2 (0,5%). Причинами переломов чаще всего служили дорожно-транспортные происшествия — 335 (70,5%), падения с высоты — 116 (24,5%), сдавление таза тяжелыми предметами — 20 (4,2%), прочие — 4 (0,8%).

Черепно-мозговые травмы зарегистрированы у 263 (71,1%) пациентов с ПТ, повреждения внутренних органов — у 162 (43,7%), переломы костей других локализаций — у 316 (85,4%). По шкале ISS [9] ПТ тяжестью 17–25 баллов отмечалась у 132 (35,7%), 26–40 баллов — у 172 (46,5%), 41 и более — у 66 (17,8%).

В исследовании использовали классификацию ацетабулярных переломов R. Judet и E. Letournel [10]. Выделяли простые, более легкие типы переломов и комбинированные, более тяжелые. Простые переломы встречались у 282 (59,3%) пациентов, комбинированные — у 193 (40,7%). Ацетабулярные переломы, ассоциированные с повреждениями тазового кольца отмечены у 94 (19,8%), закрытые — у 470 (99,0%), открытые — у 5 (1,0%). В таблице 1 приведено распределение переломов вертлужной впадины у наблюдаемых пациентов.

*Таблица 1. Распределение переломов вертлужной впадины у пациентов по классификации R. Judet и E. Letournel (n = 475)*

Тип перелома вертлужной впадины	Характер перелома						Значимость различий частоты при изолированных переломах и ПТ	
	Изолированный (n = 105)		При ПТ (n = 370)		Всего (n = 475)			
	абс.	%	абс.	%	абс.	%	Z*	P**
Простой	54	11,3	228	48,0	282	59,3	1,83	>0,06
Комбинированный	51	10,7	142	29,9	193	40,7	1,84	>0,05
ИТОГО:	105	22,1	370	77,9	475	100	—	—

\* — при сравнении долей использовали расчет критерия Z (критические значения при  $p > 0,20$  меньше 1,281, при  $p < 0,05$  — больше 1,960); \*\* — вероятность справедливости нулевой гипотезы

Как следует из таблицы 1, ацетабулярные переломы у пациентов с ПТ встречались в 3,52 раза чаще, чем изолированные. Переломов вертлужной впадины простых типов было на 18,6% больше, чем комбинированных. При изолированных переломах простые и комбинированные типы встречались с одинаковой частотой, при ПТ чаще отмечались простые типы переломов. Статистически значимых различий в частоте разных типов при изолированных переломах и ПТ не обнаружено ( $td = 1,84$ ;  $p > 0,05$ ).

При повреждениях тазового кольца существует зависимость их тяжести по классификации АО от тяжести ПТ по шкале ISS [3]. А.А. Гринь в своем исследовании [11] показал, что подобная зависимость существует и при ацетабулярных переломах. В таблице 2 показана частота разных типов тяжести переломов вертлужной впадины и их соотношение в зависимости от тяжести ПТ по шкале ISS у наблюдаемых пациентов.



Таблица 2. Распределение ацетабулярных переломов у пациентов в зависимости от тяжести ПТ по шкале ISS [9]

Типы ацетабулярных переломов	Тяжесть ПТ у пациентов по шкале ISS в баллах			Всего
	17–25	26–40	41 и более	
Комбинированные	61	52	29	142
Простые	71	120	37	228
Комбинированные/простые	0,86	0,43	0,78	0,62
<b>ИТОГО:</b>	<b>132</b>	<b>172</b>	<b>66</b>	<b>370</b>

Как следует из таблицы 2, простые переломы вертлужной впадины преобладали во всех группах пациентов. Линеинной зависимости — роста относительного числа пациентов с более тяжелыми ацетабулярными переломами одновременно с ростом тяжести ПТ по шкале ISS — не прослеживалось. Тяжесть ПТ в большей степени определялась другими повреждениями: травмами внутренних органов груди и живота, черепно-мозговыми травмами, повреждениями тазового кольца и т.д.

Из 475 пациентов в течение первых суток в клинику были доставлены 227 (47,8%), от суток до 3 недель — 231 (48,6%), 3 недели и выше — 17 (3,6%).

При лечении ацетабулярных переломов у пациентов использовали как консервативное, так и оперативное лечение.

Консервативное лечение считали возможным в случаях:

- 1) если линия перелома не распространялась на свод сустава, несущий нагрузку;
- 2) низких переломов передней колонны;
- 3) стабильных переломов задней стенки, не сопровождающихся вывихом бедра;

4) переломов без смещения.

Всего консервативное лечение использовали у 213 (44,8%) пациентов, при изолированных переломах — у 40 (37,8%), при ПТ — у 173 (46,7%). Их них у 159 (74,6%) применялось положение по Волковичу, у 54 (25,4%) — скелетное вытяжение.

Показаниями к оперативному лечению служили:

- 1) нестабильность в тазобедренном суставе, повторный вывих,
- 2) смещение отломков в нагрузочной зоне или импакция более 2 мм,
- 3) величина фрагментов задней стенки более 1/3 суставной поверхности,
- 4) наличие костного фрагмента в полости сустава.

Открытая репозиция и внутренняя фиксация выполнена у 262 (55,2%) пациентов, при изолированных переломах — у 65 (62,2%), при ПТ — у 197 (53,3%). Использовали конструкции для тазовой хирургии из нержавеющей стали фирмы «Synthes» (Швейцария). Сроки выполнения операций с момента травмы у пациентов с изолированными переломами и при ПТ приведены в таблице 3.

Таблица 3. Сроки выполнения операций на вертлужной впадине у пациентов с изолированными переломами и при ПТ

Перелом вертлужной впадины	Сроки остеосинтеза (дни)								Всего	
	1–7		8–14		15–21		≥22			
	абс.	%	абс.	%	абс.	%	абс.	%	абс.	%
Изолированный	29	44,6	19	29,2	13	20,0	4	6,2	65	100
При ПТ	31	15,8	54	27,5	76	38,5	36	18,2	197	100
<b>ИТОГО:</b>	<b>60</b>	<b>22,9</b>	<b>73</b>	<b>27,8</b>	<b>89</b>	<b>33,9</b>	<b>40</b>	<b>15,4</b>	<b>262</b>	<b>100</b>

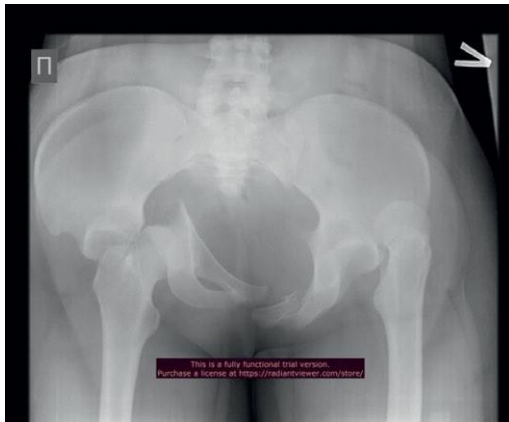Как следует из таблицы 3, большинство операций, связанных с хирургической репозицией и внутренней фиксацией отломков вертлужной впадины при изолированных переломах сделаны в первую неделю после травмы. В отличие от этого, при ПТ большинство остеосинтезов выполнено на 3 неделе. Средние сроки оперативного лечения изолированных переломов составили  $9,9 \pm 5,7$  дней, при ПТ —  $19,7 \pm 8,4$  дней, в среднем на 10 дней позже, причины указаны выше.

Учитывая сложность выполнения остеосинтеза ацетабулярных переломов на поздних сроках, с 2018 г. мы стали использовать специально выработанную тактику проведения оперативных вмешательств у пациентов с ПТ, придерживаясь следующих принципов:

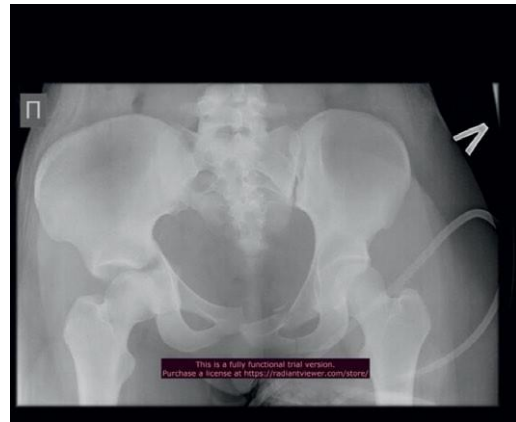- 1) использование техники малоинвазивного остеосинтеза с применением ограниченных доступов, винтов с каналом, заранее подготовленных и отмоделированных тазовых пластин ограниченного контакта;

- 2) применение тактики Е. Letournel [5, 10], рекомендовавшего по возможности оперировать пациента через один необходимый хирургический доступ, предварительно определив главное или ключевое повреждение, фокус нестабильности;
- 3) широко использовать тактические и технические приемы, облегчающие проведение репозиции и

внутреннего остеосинтеза щадящими методами. Так, при поступлении пациента с переломом вертлужной впадины и дислокацией головки бедра необходимо в экстренном порядке вправить вывих с последующим наложением скелетной тяги или аппарата наружной фиксации (АНФ), что в дальнейшем облегчит выполнение операции (Рис. 1).



А



Б

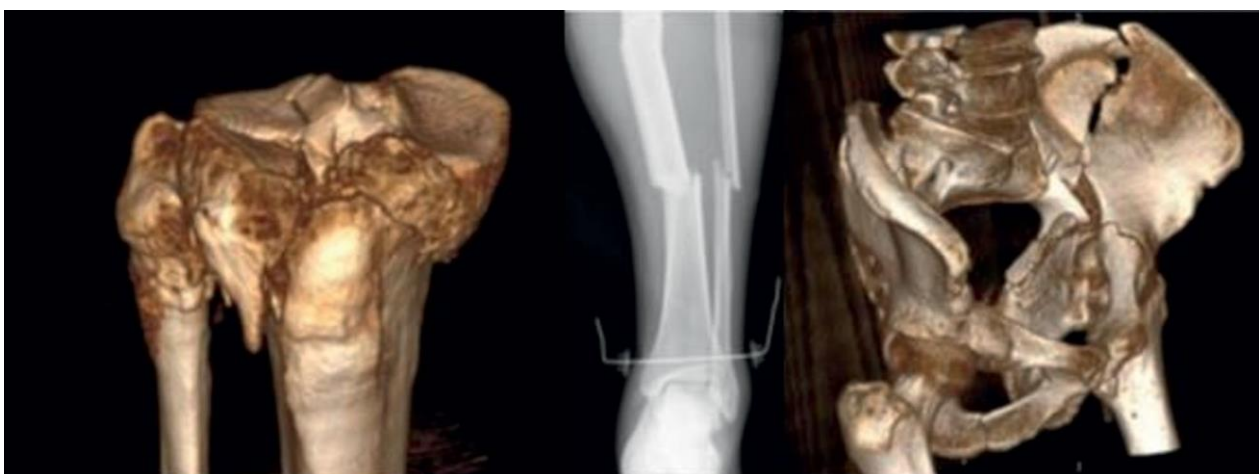Рис. 1. Рентгенограммы пациентки К., 43 г., автодорожная травма (удар в область обоих коленных суставов при столкновении автомобилей):

А — при поступлении. Поперечный юкстатектальный перелом правой вертлужной впадины с вывихом бедра, разрыв лонного и левого крестцово-подвздошных сочленений, перелом обеих ветвей левой лонной кости, вывих левого бедра; Б — после вправления вывихов достигнута репозиция перелома правой вертлужной впадины, что в дальнейшем облегчило проведение ее оперативного лечения

При ПТ часто отмечаются множественные переломы длинных трубчатых костей нижних конечностей, требующие экстренной стабильной фиксации [1]. Это особенно важно если у пациента имеется ацетабулярный перелом. Использование для этих целей внутреннего остеосинтеза, в отличие от АНФ, позволяет опосредованно манипулировать отломками при реконструкции вертлужной впадины, не опасаясь потери репозиции и ста-

бильности фиксации отломков конечностей, дает возможность и делает удобными любые укладки пациента на операционном столе с минимизацией риска повреждения седалищного нерва. Учитывая это, перед операцией на вертлужной впадине всегда следует выполнить внутренний остеосинтез переломов бедра и большеберцовой кости (Рис. 2, 3).

При ацетабулярных переломах, ассоцииро-



А

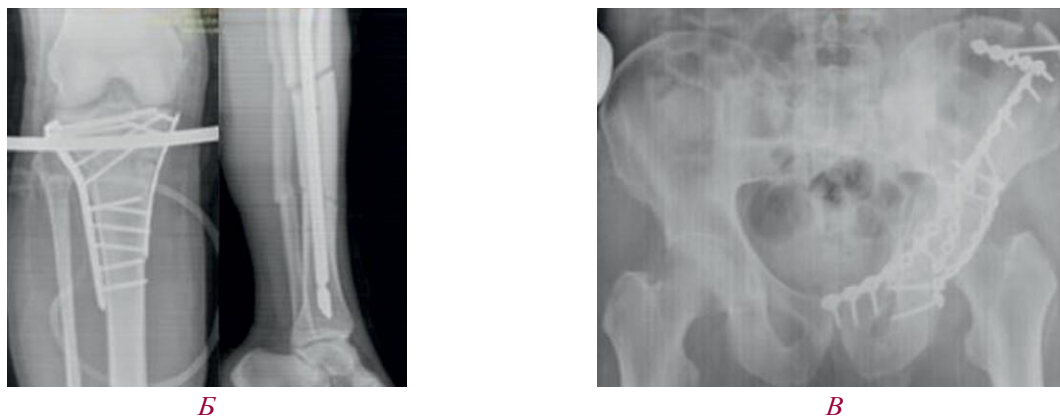

Рис. 2. Рентгенограммы и компьютерные томограммы пациента С., 39 лет, автодорожная травма (удар в область большого вертела слева и опрокидывание автомобиля):  
А — при поступлении. Полный внутрисуставной перелом проксимального отдела (плато) правой большеберцовой кости, открытый двойной сегментарный перелом диафиза левой большеберцовой кости. Комбинированный тип повреждения левой вертлужной впадины, полный внутрисуставной перелом обеих колонн, высокий вариант с перелом задней стенки, смещением отломков, перелом ветвей лонных костей с обеих сторон; Б, В — после операции. В течение одной операционной сессии выполнен остеосинтез плато правой большеберцовой кости пластинами 3,5 мм с угловой стабильностью, диафиза левой большеберцовой кости гвоздем с блокированием. Затем проведена открытая репозиция с остеосинтезом обеих колонн и задней стенки левой вертлужной впадины винтами и тазовыми пластинами из двух хирургических доступов.

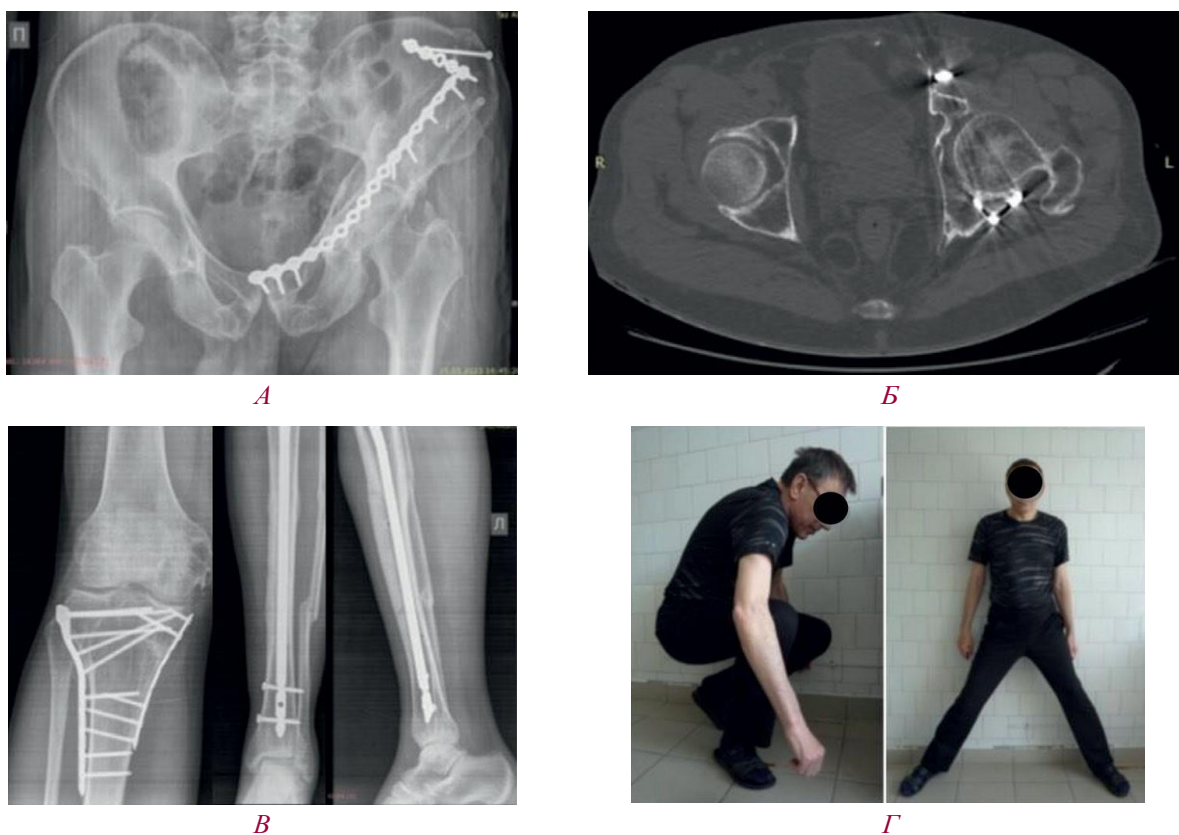
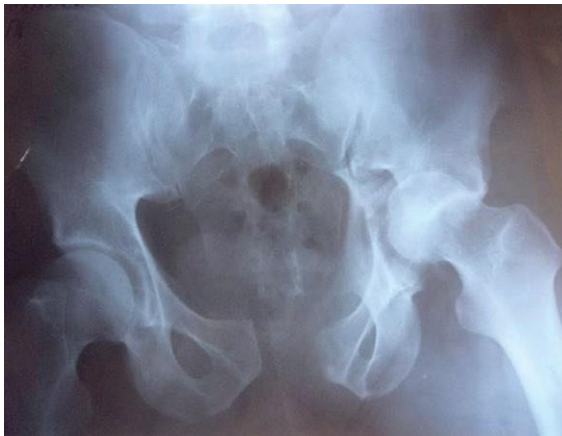

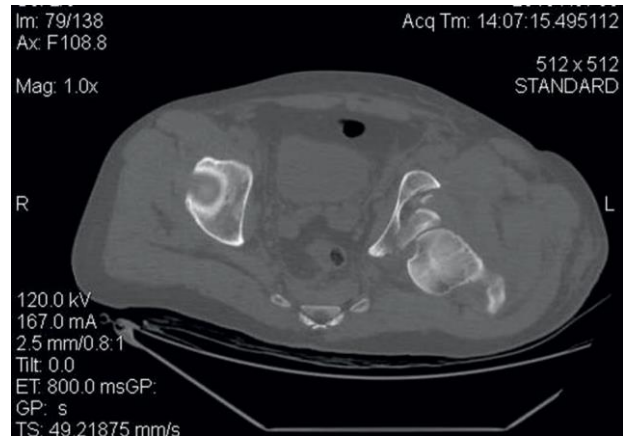
Рисунок 3. Рентгенограммы, компьютерная томограмма и внешний вид пациента С. через 3 года после травмы:  
А, Б — консолидированные переломы костей таза и вертлужной впадины; В — консолидированные переломы плато правой большеберцовой кости и диафиза левой большеберцовой кости; Г — функциональный результат лечения

ванных с повреждением тазового кольца (трансацетабулярная нестабильность таза), в первую очередь следует выполнить стабильный внутренний остеосинтез тазового кольца (Рис. 4). Восстанов-

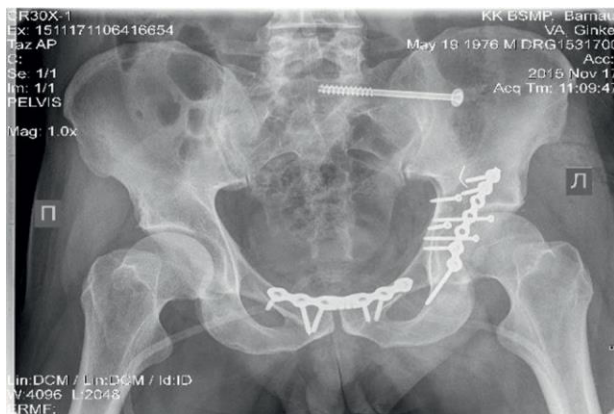
ление целостности и правильных взаимоотношений отдельных его частей создает прочное основание для прецизионной репозиции и остеосинтеза вертлужной впадины.



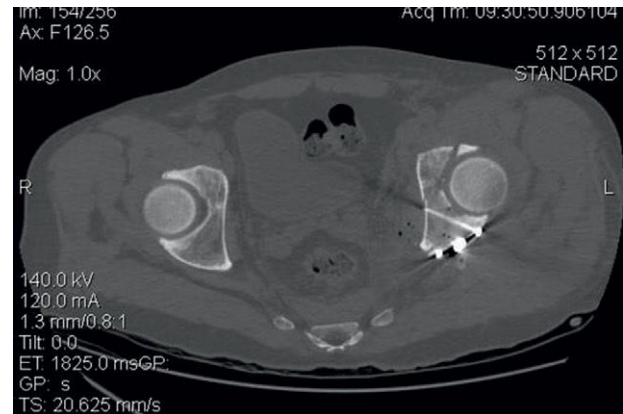А



Б



В



Г

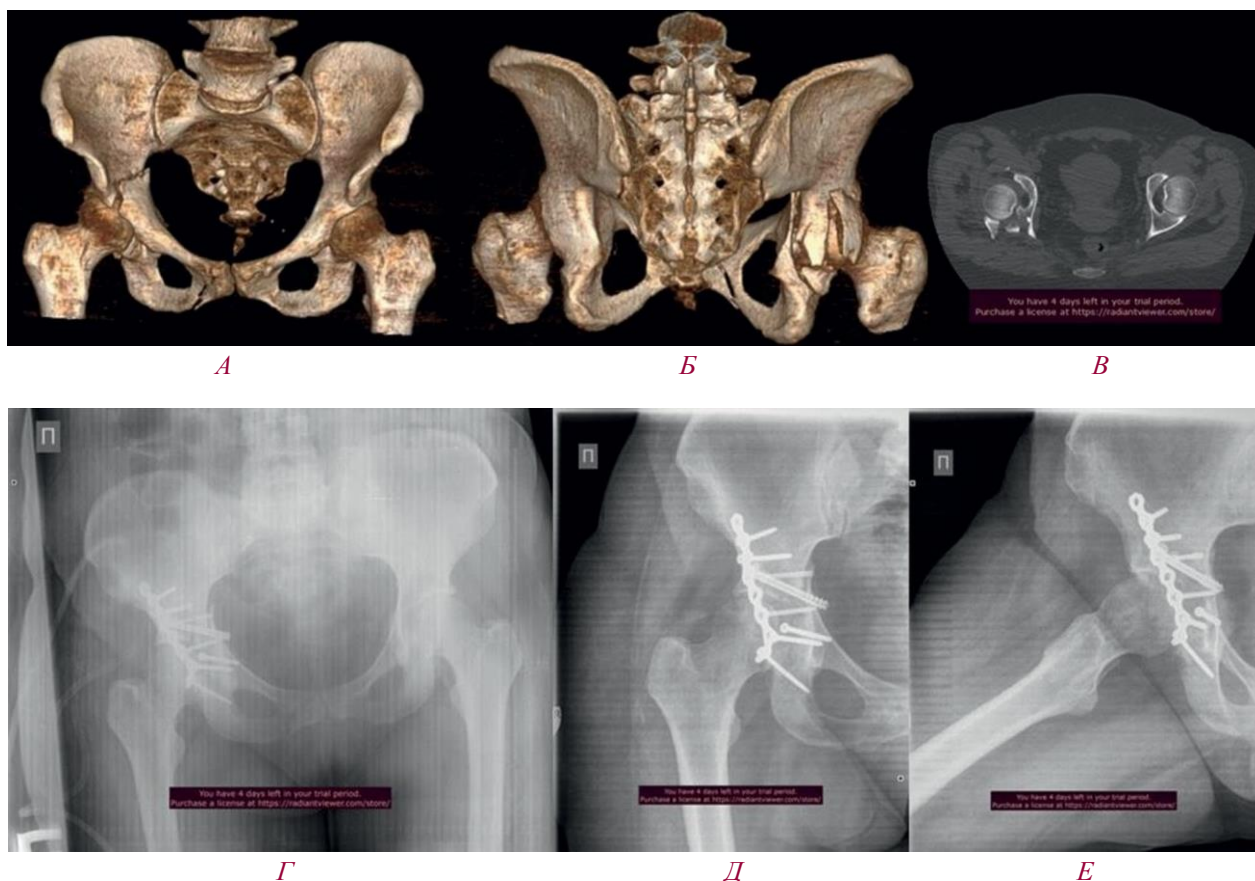
Рис. 4. Рентгенограммы (слева) и компьютерные томограммы (справа) пациента М., 32 лет, автодорожная травма (удар в область левого колена при столкновении автомобилей):

А, Б — при поступлении. Перелом вертлужной впадины, ассоциированный с нестабильным унилатеральным повреждением тазового кольца. Разрыв лонного и левого крестцово-подвздошного сочленения. Комбинированный тип повреждения левой вертлужной впадины — неполный юкстатектальный перелом с поперечной линией излома, оскольчатый перелом задней стенки со смещением отломков, вывих левого бедра; В, Г — после операции. Вначале выполнен остеосинтез тазового кольца, лонного сочленения при помощи фазовой пластины 3,5 мм и левого крестцово-подвздошного сочленения винтом с каналом 7,3 мм. Затем остеосинтез задней колонны и задней стенки левой вертлужной впадины винтами с каналом 4,0 мм и тазовой пластиной 3,5 мм

Необходимым элементом при хирургическом лечении ацетабулярных переломов является определение главного или ключевого повреждения, фокуса нестабильности, с которого следует начинать восстановление. Правильное определение ключевого повреждения позволяет достичь репозиции и фиксации отломков из одного доступа, как в свое время рекомендовал E. Letournel [5].

Так при поперечных и Т-образных переломах репозицию и фиксацию следует начинать с задней колонны, используя задний доступ Kocher-Langenbeck [12]. При этом, мы можем достаточно на-

дежно контролировать репозицию задней стенки, задней колонны, квадрилатеральной пластинки, фрагментов юкстатектальных и инфратектальных переломов. Учитывая то, что при поперечном переломе дистальный фрагмент вертлужной впадины представляет одно целое, техника неполного моделирования пластины по отношению к контуру задней стенки [2] будет способствовать репозиции и создаст компрессию по всей линии перелома (Рис. 5).



*Рис. 5. Компьютерные томограммы и рентгенограммы пациентки Н., 35 лет, автодорожная травма (удар в область большого вертела справа при столкновение автомобилей): А, Б, В — при поступлении. Комбинированное повреждение, поперечный трансректальный перелом правой вертлужной впадины, оскольчатый перелом задней стенки со смещением отломков и подвывихом головки бедра, перелом правой лонной кости; Г — после операции. Выполнен остеосинтез поперечного перелома винтом с каналом 7,3 мм, задней стенки винтами и реконструктивной пластиной 3,5 мм; Д, Е — через год после операции*

Напротив, при высоких переломах обеих колонн и бóльших смещениях отломков передней колонны остеосинтез следует начинать с нее, используя передние доступы. Мы предпочитаем модифицированный передний доступ Stoppa [13], он менее инвазивен по сравнению с подвздошно-паховым доступом, позволяет не обнажать сосудисто-нервный пучок и наружный кожный нерв бедра. Репозиция передней колонны при высоких переломах часто приводит к восстановлению правильных взаимоотношений отломков задней колонны и ее остеосинтез не требуется (Рис. 6).

При комбинированных типах переломов, включающих переломы задней стенки, ее остеосинтез следует выполнять в последнюю очередь, как это было сделано у пациентов С., М. и Н. в приведенных выше клинических примерах. Последовательное восстановление целостности

костей нижних конечностей, тазового кольца, колонн вертлужной впадины позволяет подготовить возможность прецизионной репозиции и стабильной фиксации задней стенки.

Для оценки эффективности предложенной тактики были сформированы три группы пациентов после оперативного лечения. В 1 (n = 65) вошли пациенты с изолированными ацетабулярными переломами, во 2 (n = 91) — с переломами вертлужной впадины при ПТ, которым оперативные вмешательства осуществляли до внедрения предложенной тактики (2013–2017 гг.), в 3 (n = 106) — с ацетабулярными переломами при ПТ, которым операции выполнили с использованием новых тактических приемов (2018–2022 гг.). По основным параметрам (полу, возрасту, частоте разных типов переломов) пациенты в группах не отличались (td = 0,91; p > 0,2).



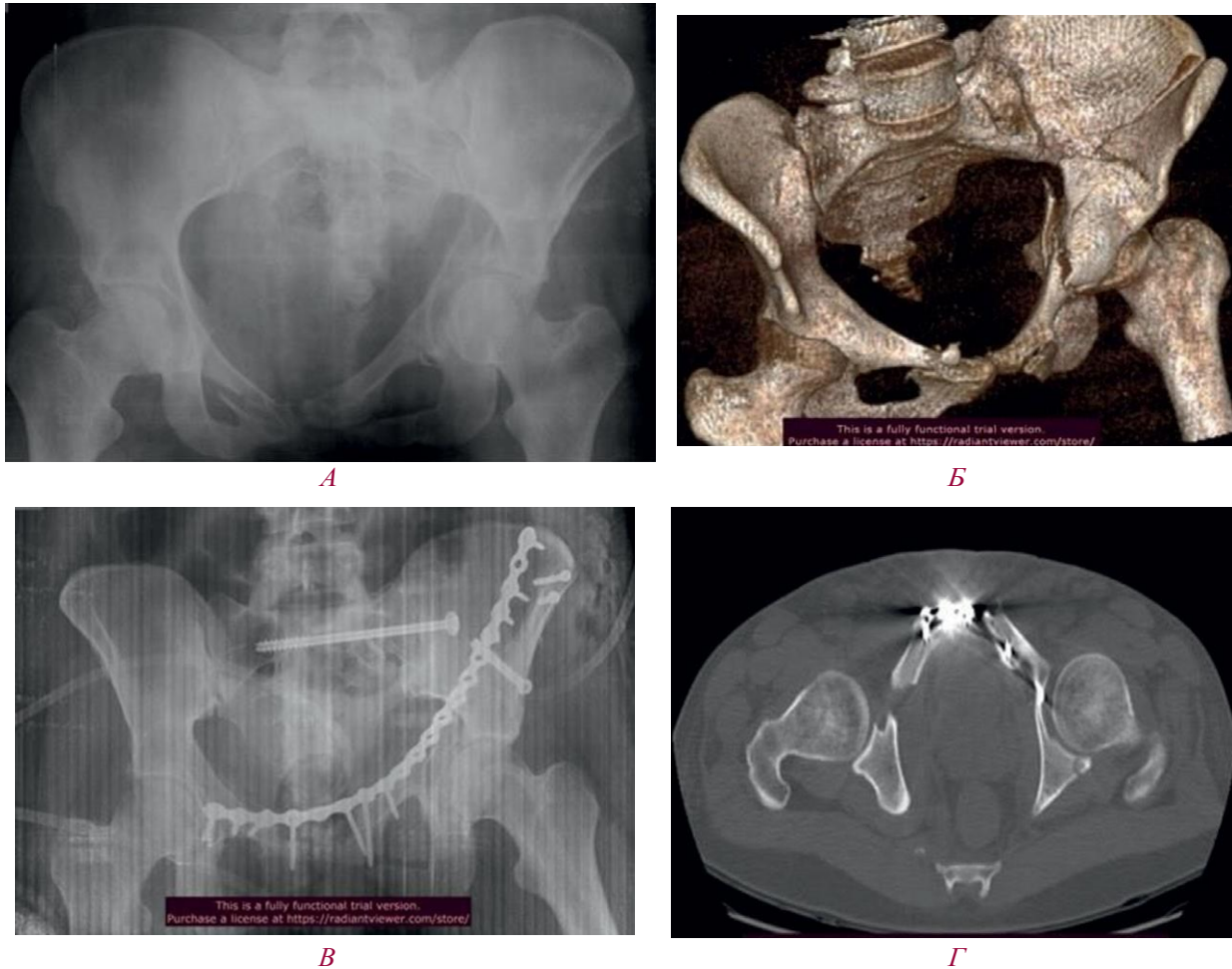


Рис. 6. Рентгенограммы пациентки Д., 40 лет, автодорожная травма (удар снаружи в левую половину таза при столкновении автомобилей):

А, Б — при поступлении. Комбинированное повреждение, перелом обеих колонн левой вертлужной впадины, высокий вариант, перелом задней стенки без смещения отломков, перелом ветвей обеих лонных костей, разрыв левого крестцово-подвздошного сочленения, перелом крестца; В, Г — после операции. Остеосинтез левого крестцово-подвздошного сочленения винтом с каналом 7,3 мм, крыла левой подвздошной кости винтами 3,5 и 6,5 мм, передней колонны и обеих лонных костей реконструктивной тазовой пластиной

Оценивая результаты, учитывали послеоперационную летальность, число и характер осложнений, исходы лечения по шкале Маттиса-Любошица-Шварцберга [14], которые прослежены у 147 (56,1 % от первичного контингента) пациентов.

Статистический анализ начинали с построения полигона частот, при нормальном распределении определяли среднее значение и стандартное отклонение, при асимметричном — медиану ряда и интерквартильный размах. Для оценки статистической значимости различий использовали расчет критерия Z с поправкой Бонферрони при множественных сравнениях, критический уровень значимости различий принимался ниже 0,05 [15].

**Результаты и обсуждение.** Послеоперационная летальность составила 0,8 %, умерло 2 пациента, по одному в 1 и 3 группах. У одного пациента с изолированным переломом вертлужной впадины смерть наступила в первые сутки после операции от тромбоэмболии легочной артерии, у второго с ПТ летальный исход произошел на 9 сутки от острой массивной кровопотери и гиповолемического шока при двухмоментном разрыве селезенки. В обоих случаях смерть пациентов не была непосредственно связана с операцией на вертлужной впадине.

При анализе осложнений оперативного лечения ацетабулярных переломов выделяли интраоперационные, ранние послеоперационные (до 3 недель после операции) и поздние послеоперационные (до



1 года после операции) осложнения [16, 17]. Всего у пациентов зарегистрировано 393 осложнения, из них интраоперационных — 137, ранних послеопе-

рационных — 143, поздних послеоперационных 113. Число и характер интраоперационных осложнений в группах приведено в таблице 4.

Таблица 4. Число и характер интраоперационных осложнений в группах пациентов

Характер осложнения	Группы пациентов			Всего (n=262)
	1 (n=65)	2 (n=91)	3 (n=106)	
Кровотечение во время операции с последующей анемией	15	49	27	91
Неполная репозиция отломков	4	9	5	18
Пенетрация винтов в полость сустава	3	4	2	9
Повреждение седалищного нерва	1	5	2	8
Повреждение наружного кожного нерва бедра	2	3	2	7
Повреждение верхней ягодичной артерии	—	3	1	4
ИТОГО:	25	73	39	137
Число осложнений к числу пациентов	0,38	0,81	0,36	0,52

Как следует из таблицы 4, наиболее часто интраоперационные осложнения у пациентов были представлены кровотечениями, значительно реже отмечались технические проблемы, связанные с отсутствием прецизионной репозиции отломков и некорректной установкой винтов с пенетрацией в полость сустава, еще реже отмечались ятрогенные повреждения нейросудистых структур.

Наибольшее число интраоперационных осложнений отмечалось у пациентов 2 группы, различия по сравнению с 1 (td = 5,32; p < 0,001) и 3 группами (td = 6,21; p < 0,001) статистически значимы. Частота осложнений в 1 и 3 группах была идентичной (td = 0,91; p > 0,20).

Число и характер ранних послеоперационных осложнений в группах приведено в таблице 5.

Таблица 5. Число и характер ранних послеоперационных осложнений в группах пациентов

Характер осложнения	Группы пациентов			Всего (n=262)
	1 (n=65)	2 (n=91)	3 (n=106)	
Тромбоз глубоких вен нижних конечностей и таза	18	44	35	97
Формирование гематом в области вмешательства	5	11	7	23
Краевой некроз кожи раны	2	6	3	11
Поверхностное нагноение	2	4	2	8
Глубокое нагноение	—	2	2	4
ИТОГО:	27	67	49	143
Число осложнений к числу пациентов	0,41	0,73	0,46	0,54

Как следует из таблицы 5, наиболее часто ранние послеоперационные осложнения у пациентов были представлены тромбозами глубоких вен нижних конечностей и таза. Значительно реже отмечалось формирование глубоких, межмышечных, субфасциальных и подкожных гематом, несмотря на проводимое во всех случаях активное дренирование послеоперационных ран. Инфекционные осложнения были представлены краевыми некрозами кожи ран, поверхностными и глубокими нагноениями. Как и при интраоперационных осложнениях большее число ранних послеоперационных осложнений

отмечено у пациентов 2 группы, различия по сравнению с 1 (td = 4,02; p < 0,001) и 3 (td = 3,82; p < 0,001) статистически значимы. Частота осложнений в 1 и 3 группах была идентичной (td = 0,63; p > 0,50).

Известно, что как переломы, так и оперативные вмешательства на вертлужной впадине у многих пострадавших способствуют развитию дегенеративного артроза и асептического некроза головки бедра [18]. Указанные осложнения развиваются у 12–57 % пострадавших на разных сроках после травмы [19–20] и часто требуют хирургического лечения. По словам В.А. Соко-



лова: «Если через 2 года асептический некроз и деформирующий артроз наблюдаются у каждого второго пострадавшего, то через 10 лет он будет у 70 % обследованных больных, а через 20 лет, за редким исключением, у всех» [18]. Учитывая сказанное, при анализе поздних осложнений решено

ограничиться рамками одного года после травмы, так как на больших сроках достаточно трудно отследить пациентов и определить причинно-следственные связи.

Число и характер поздних послеоперационных осложнений в группах приведены в таблице 6.

*Таблица 6. Число и характер поздних послеоперационных осложнений в группах пациентов*

Характер осложнения	Группы пациентов			Всего (n=262)
	1 (n=65)	2 (n=91)	3 (n=106)	
Дегенеративный коксартроз	13	17	19	49
Асептический некроз головки бедра	6	14	15	35
Гетеротопическая оссификация в области вмешательства	4	5	5	14
Дебриколяж	3	4	4	11
Грыжи в области послеоперационных рубцов	1	2	1	4
<b>ИТОГО:</b>	<b>27</b>	<b>42</b>	<b>44</b>	<b>113</b>
Число осложнений к числу пациентов	0,41	0,46	0,41	0,43

Как следует из таблицы 6, наиболее часто поздние послеоперационные осложнения у пациентов были представлены дегенеративным коксартрозом и асептическим некрозом головки бедра, реже встречались гетеротопическая оссификация и разрушение конструкций внутренней фиксации (дебриколяж), грыжи послеоперационных рубцов брюшной стенки, потребовавшие хирургического лечения. Число поздних послеоперационных осложнений во 2 группе было выше, но в отличие от интраоперационных и ранних

послеоперационных осложнений, статистически значимой разницы в их частоте между группами не выявлено ( $td = 0,24$ ;  $p > 0,50$ ).

Отдаленные анатомо-функциональные результаты прослежены у 147 (56,1 % от первичного контингента) пациентов, лечившихся оперативно в сроки от 3 до 10 лет, в 1 группе осмотрен 31 (47,7 %) пациент, во 2 — 55 (60,1 %), в 3 — 61 (57,5 %). В таблице 7 приведены данные клинических исходов в отдаленные сроки по оценочной шкале Маттиса-Любошица-Шварцберга.

*Таблица 7. Клинические исходы лечения пациентов с переломами ВВ в сроки от 3-х до 10 лет по шкале Маттиса-Любошица-Шварцберга (n = 147)*

Показатель (баллы)	Группы пациентов						Всего (n = 147)	
	1 (n=31)		2 (n=55)		3 (n=61)		абс.	%
	абс.	%*	абс.	%*	абс.	%*		
Хороший (3,5–4,0)	16	51,7	23	41,8	27	44,2	66	44,9
Удовлетворительный (2,6–3,4)	11	35,4	22	40,0	25	40,9	58	39,4
Неудовлетворительный (2,5 и меньше)	4	12,9	10	18,2	9	14,9	23	15,7
<b>ИТОГО:</b>	<b>31</b>	<b>100</b>	<b>55</b>	<b>100</b>	<b>61</b>	<b>100</b>	<b>147</b>	<b>100</b>

\* — % исходов от числа осмотренных пациентов в группе

Как следует из таблицы 7, в большинстве случаев преобладали хорошие и удовлетворительные результаты (84,3 %). При этом у пациентов имелись признаки дегенеративного коксартроза I–II стадии с умеренным болевым синдромом при значительных физических нагрузках, небольшие ограничения движений в тазобедренном суставе, которые не препятствовали ходьбе. При неудовлетворительных результатах отмечался тяжелый коксартроз III–IV стадии с асептическим некрозом головки бедра, подвывихом или вывихом в

тазобедренном суставе, что потребовало в сроки от 2 до 7 лет после травмы выполнения эндопротезирования. Несмотря на то, что по сравнению с 1 и 3 группами во 2 было меньше удовлетворительных и больше неудовлетворительных результатов, статистически значимых различий в частоте тех или иных клинических исходов между группами не было ( $td = 0,24$ ;  $p > 0,50$ ).

Таким образом, анализ представленных данных показывает, что у пациентов с ПТ хирургическое лечение ацетабулярных переломов задерживается



в среднем на 10 суток по сравнению с изолированными повреждениями, что увеличивает число осложнений оперативного лечения. Поэтому использование специально выработанной тактики проведения остеосинтеза вертлужной впадины в поздние сроки у пациентов с ПТ, заключающейся в определении главного или ключевого повреждения, применение щадящих приемов репозиции, техники малоинвазивного остеосинтеза с небольшими доступами, винтов с каналом, заранее подготовленных и отмоделированных тазовых пластин ограниченного контакта облегчает проведение хирургического вмешательства. Тактические приемы, способствующие снижению хирургической агрессии при операциях на поздних сроках, позволяют статистически значимо снизить число интраоперационных и ранних послеоперационных осложнений, уменьшить число поздних послеоперационных осложнений, увеличить количество положительных отдаленных исходов.

#### Выводы:

1. Переломы вертлужной впадины при ПТ встречались в 3,52 раза чаще, чем ее изолированные

повреждения. Статистически значимых различий в частоте разных типов при изолированных переломах вертлужной впадины и ПТ не обнаружено ( $td = 0,91$ ;  $p > 0,20$ ).

2. В отличие от повреждений тазового кольца, зависимости тяжести переломов вертлужной впадины по классификации R. Judet и E. Letournel от тяжести политравмы по шкале ISS не отмечалось.
3. При ПТ хирургическое восстановление вертлужной впадины в среднем задерживается на 10 дней по сравнению с изолированными повреждениями, что увеличивает число осложнений оперативного лечения.
4. Применение специально выработанной тактики хирургического лечения ацетабулярных переломов у пациентов с ПТ в поздние сроки позволило статистически значимо уменьшить частоту интраоперационных ( $td = 6,21$ ;  $p < 0,001$ ) и ранних послеоперационных ( $td = 3,82$ ;  $p < 0,001$ ) осложнений, снизить число поздних послеоперационных осложнений, увеличить количество положительных результатов лечения.

**ФИНАНСИРОВАНИЕ.** Исследование проведено без спонсорской поддержки.

**SOURCE OF FUNDING.** The study was performed without sponsorship.

**КОНФЛИКТ ИНТЕРЕСОВ.** Авторы заявляют об отсутствии конфликта интересов.

**CONFLICT OF INTEREST.** The authors declare no conflicts of interest.

#### ЛИТЕРАТУРА

1. Тренц О.Л. Политравма: патофизиология, приоритеты и лечение // АО — Принципы лечения переломов : рук. для врачей : в 2 т. / под ред. Рюди Т.П., Бакли Р.Э., Морана К.Г. Том 1: Принципы. 2 изд., доп. и перераб. Перевод на русский язык А.А. Ситник. Васса-Медиа, 2013. С. 336–347.
2. Бартлет К.С., Хельфет Д.Л. Вертлужная впадина // АО — Принципы лечения переломов: рук. для врачей : в 2 т. / под ред. Рюди Т.П., Бакли Р.Э., Морана К.Г. Том 2: Частная травматология. 2 изд., доп. и перераб. Перевод на русский язык А.А. Ситник. Васса-Медиа, 2013. С. 718–749.
3. Бондаренко А.В., Круглыхин И.В., Плотников И.А., Войтенко А.Н., Жмурков О.А. Особенности лечения повреждений таза при политравме // Политравма. 2014. № 3. С. 46–57.
4. Агаджанян В.В., Пронских А.А., Устьянцева И.М. и др. Политравма. Новосибирск: Наука, 2003. 492 с.
5. Smith W.R., Ziran B.H., Morgan S.J. *Fractures of the pelvis and acetabulum*. New York: Informa Healthcare USA. Inc.; 2007.
6. Tile M., Halfet D.L., Kellam J.F. *Fractures of the pelvis and acetabulum*. Philadelphia: Lippincott Williams & Wilkins; 2003.
7. Бондаренко А.В., Талашкевич М.Н., Круглыхин И.В., Плотников И.А. Переломы задней стенки вертлужной впадины // Политравма. 2022. № 1. С. 28–37.
8. Madhu R., Kotnis R., Al-Mousawi A., Barlow N., Deo S., Worlock P., Willett K. Outcome of surgery for reconstruction of fractures of the acetabulum. The time dependent effect of delay. *J Bone Joint Surg Br*. 2006 Sep;88(9):1197-203. doi: 10.1302/0301-620X.88B9.17588
9. Baker S.P., O'Neill B., Haddon W.Jr., Long W.B. The injury severity score: a method for describing patients with multiple injuries and evaluating emergency care. *J Trauma*. 1974 Mar;14(3):187-96. PMID: 4814394.
10. Letournel E/, Judet R. *Fractures of the Acetabulum*. Springer-Verlag; 1993.
11. Гринь А.А. Хирургическое лечение больных с повреждениями таза пострадавших в дорожно-транспортных происшествиях. Эпидемиология. Механогенез. Инновационные подходы в хирургическом лечении и их обоснование: дис. докт. мед. наук: 00.00.00 / Гринь Алексей Алексеевич. Курган, ФБГУ «НМИЦТиО им. акад. Г.А. Илизарова» Минздрава РФ, 2023. 415 с.



12. Rüedi Th., von Hochstetter A.H.C., Schlumpf R. *Surgical Approaches for Internal Fixation*. Springer-Verlag; 1984.
13. Cole J.D., Bolhofner B.R. Acetabular fracture fixation via a modified Stoppa limited intrapelvic approach. Description of operative technique and preliminary treatment results. *Clin Orthop Relat Res*. 1994 Aug;(305):112-23. PMID: 8050220
14. Мамтис Э.П. Оценка исходов переломов костей опорно-двигательного аппарата и их последствий: Методические рекомендации. М., 1983. 11 с.
15. Гланц С.А. Медико-биологическая статистика / пер. с англ. М.: Практика, 1998. 459 с.
16. Letournel E. Acetabulum fractures: classification and management. *Clin Orthop Relat Res*. 1980 Sep;(151):81-106. PMID: 7418327
17. Оперативное лечение переломов вертлужной впадины. Международные подходы / Под ред. А.И. Колесника. М.: ГЭОТАР-Медиа, 2021. 160 с.
18. Соколов В.А. Множественные и сочетанные травмы. М.: ГЭОТАР-Медиа, 2006. 512 с.
19. Кавалерский Г.М., Мурылев В.Ю., Кузин В.В., Рукин Я.А., Терентьев Д.И. Первичное эндопротезирование тазобедренного сустава при дефектах вертлужной впадины // Казанский медицинский журнал. 2008. Т. 89, № 5. С. 717–719.
20. Солод Э.И., Лазарев А.Ф., Сахарных И.Н., Стояхин С.С. Новые технологии остеосинтеза переломов вертлужной впадины // Медицинский алфавит. 2014. Т. 2, № 11. С. 6–10. EDN: SJAHOB

## REFERENCES

1. Trentz O.L. Polytrauma: pathophysiology, priorities, and management. In: Rüedi TP, Buckley RE, Morgan CG, ed. *AO — Principles of Fracture Management*. 2<sup>nd</sup> ed. Switzerland; 2007;1:336-347.
2. Bartlett C.S., Helfet D.L. Acetabulum. In: Rüedi TP, Buckley RE, Morgan CG, ed. *AO — Principles of Fracture Management*. 2<sup>nd</sup> ed. Switzerland; 2007;2:718-749.
3. Bondarenko A.V., Kruglykhin I.V., Plotnikov I.A., Voytenko N.A., Zhmurkov O.A. Features of treatment of pelvic injuries in polytrauma. *Polytrauma*. 2014;(3):46-57.
4. Agadzhanian V.V., Pronskikh A.A., Ust'yantseva IM, et al. *Politravma*. Novosibirsk: Nauka; 2003. (In Russ.).
5. Smith W.R., Ziran B.H., Morgan S.J. *Fractures of the pelvis and acetabulum*. New York: Informa Healthcare USA. Inc.; 2007.
6. Tile M., Helfet D.L., Kellam J.F. *Fractures of the pelvis and acetabulum*. Philadelphia: Lippincott Williams & Wilkins; 2003.
7. Bondarenko A.V., Talashkevich M.N., Kruglykhin I.V., Plotnikov I.A. Fractures of the posterior wall of the acetabulum. *Polytrauma*. 2022;(1):28-37. (In Russ.). DOI: 10.24412/1819-1495-2022-1-28-37.
8. Madhu R., Kotnis R., Al-Mousawi A., Barlow N., Deo S., Worlock P., Willett K. Outcome of surgery for reconstruction of fractures of the acetabulum. The time dependent effect of delay. *J Bone Joint Surg Br*. 2006 Sep;88(9):1197-203. doi: 10.1302/0301-620X.88B9.17588.
9. Baker S.P., O'Neill B., Haddon W.Jr., Long W.B. The injury severity score: a method for describing patients with multiple injuries and evaluating emergency care. *J Trauma*. 1974 Mar;14(3):187-96. PMID: 4814394.
10. Letournel E., Judet R. *Fractures of the Acetabulum*. Springer-Verlag; 1993.
11. Grin' A.A. *Khirurgicheskoe lechenie bol'nykh s povrezhdeniyami taza postradavshikh v dorozhno-transportnykh proisshestviyakh. Epidemiologiya. Mekhanogenez. Innovatsionnye podkhody v khirurgicheskom lechenii i ikh obosnovanie*. [D. Sc. (Medicine) dissertation]. Kurgan; 2023. (In Russ.).
12. Rüedi Th., von Hochstetter A.H.C., Schlumpf R. *Surgical Approaches for Internal Fixation*. Springer-Verlag; 1984.
13. Cole J.D., Bolhofner B.R. Acetabular fracture fixation via a modified Stoppa limited intrapelvic approach. Description of operative technique and preliminary treatment results. *Clin Orthop Relat Res*. 1994 Aug;(305):112-23. PMID: 8050220
14. Mattis E.R. *Otsenka iskhodov perelomov kostey oporno-dvigatel'nogo apparata i ikh posledstviy: Metodicheskies rekomendatsii*. Moscow; 1983. (In Russ.).
15. Glantz S.A. *Primer of Biostatistic*. McGraw-Hill; 1994.
16. Letournel E. Acetabulum fractures: classification and management. *Clin Orthop Relat Res*. 1980 Sep;(151):81-106. PMID: 7418327
17. Kolesnik A.I., ed. *Operativnoe lechenie perelomov vertluzhnoy vpadiny. Mezhdunarodnye podkhody*. Moscow: GEOTAR-Media; 2021. (In Russ.).
18. Sokolov V.A. *Mnozhestvennye i sochetannye travmy*. Moscow: GEOTAR-Media; 2006. (In Russ.).



19. Kavalerskii G.M., Murilev V.Ju., Kuzin V.V., Rukin Ya.A., Terent'ev D.I. Primary endoprosthesis hip replacement during defects of the cotyloid cavity. *Kazan Medical Journal*. 2008;89(5):717-719. (In Russ.).

20. Solod E.I., Lazarev A.F., Sakharnykh I.N., Stoyukhin S.S. Novye tekhnologii osteosinteza perelomov vertluzhnoy vpadiny. *Medical Alphabet*. 2014;2(11):6-10. (In Russ.).

#### **АВТОРЫ**

*Анатолий Васильевич Бондаренко*, д.м.н., проф. — ORCID: 0009-0001-6899-0691

*Максим Николаевич Талашкевич* — ORCID: 0009-0000-5497-727X

*Иван Алексеевич Плотников*, к.м.н. — ORCID: 0009-0003-7007-1525

*Иван Васильевич Круглыхин*, к.м.н. — ORCID: 0009-0001-2550-7874

*Никита Игоревич Завсеголов* — ORCID: 0009-0007-4139-210X

*Александр Евгеньевич Колупаев* — ORCID: 0009-0008-9786-9728

#### **AUTHORS**

*Anatoly Vasilyevich Bondarenko*, D. Sc. (Medicine), Prof. — ORCID: 0009-0001-6899-0691

*Maxim Nikolaevich Talashkevich* — ORCID: 0009-0000-5497-727X

*Ivan Alekseevich Plotnikov*, Cand. Sc. (Medicine) — ORCID: 0009-0003-7007-1525

*Ivan Vasilievich Kruglykhin*, Cand. Sc. (Medicine) — ORCID: 0009-0001-2550-7874

*Nikita Igorevich Zavsegolov* — ORCID: 0009-0007-4139-210X

*Alexander Evgenievich Kolupaev* — ORCID: 0009-0008-9786-9728



УДК 617-089.844

DOI: 10.54866/27129632\_2024\_2\_30

## ЛЕЧЕНИЕ ПОСТРАДАВШЕГО С ЗАКРЫТОЙ ТРАВМОЙ ЖИВОТА С МНОЖЕСТВЕННЫМ ПОВРЕЖДЕНИЕМ ДВЕНАДЦАТИПЕРСТНОЙ КИШКИ И ПОДЖЕЛУДОЧНОЙ ЖЕЛЕЗЫ: КЛИНИЧЕСКИЙ СЛУЧАЙ

© Я.В. ГАВРИЩУК<sup>1,2</sup>, В.И. КУЛАГИН<sup>1</sup>, В.А. МАНУКОВСКИЙ<sup>1,3</sup>, А.Н. ТУЛУПОВ<sup>1</sup>, М.Н. ПРАВОСУД<sup>1</sup>, А.А. ЕСЕНОКОВ<sup>1</sup>, Н.А. МАМЕДОВ<sup>1</sup>

<sup>1</sup> ГБУ «Санкт-Петербургский научно-исследовательский институт скорой помощи им. И.И. Джанелидзе», Санкт-Петербург, Россия

<sup>2</sup> ФГБОУ ВО «Санкт-Петербургский государственный педиатрический медицинский университет» МЗ РФ, Санкт-Петербург, Россия

<sup>3</sup> ФГБОУ ВО «Северо-Западный государственный медицинский университет имени И.И. Мечникова» МЗ РФ, Санкт-Петербург, Россия

### РЕЗЮМЕ

Повреждения панкреатодуоденальной зоны при закрытой травме живота невероятно редки и являются одними из самых сложных в лечении, часто приводящими к тяжелым осложнениям. Травма двенадцатиперстной кишки встречается в 0,2–0,6 % случаев среди всех пациентов с травмами и от 1 до 5 % при закрытых травмах живота. Повреждение крупных сосудов при травме панкреатодуоденальной зоны встречаются в 23–40 % случаев. Повреждение поджелудочной железы встречается менее чем в 1 % от всех травм и в 3,7–11 % при закрытой травме живота. Летальность составляет по данным различных авторов от 6 до 50 %. Летальность в остром периоде травматической болезни обусловлена либо кровотечением, либо серьезными повреждениями соседних органов. Смертность в отдаленном периоде, как правило, является следствием инфекции или полиорганной недостаточности. Наиболее распространенными послеоперационными осложнениями являются дуоденальный свищ (2–16 %), интраабдоминальный абсцесс (15 %), непроходимость (5–8 %) и панкреатит (0,5 %). Наиболее частой причиной развития дуоденального свища является неадекватное хирургическое вмешательство.

**ЦЕЛЬ:** демонстрация лечения пострадавшего с множественным повреждением двенадцатиперстной кишки и поджелудочной железы при закрытой травме живота.

**ОПИСАНИЕ КЛИНИЧЕСКОГО СЛУЧАЯ.** Нами представлено описание лечения пострадавшего после падения на ковш экскаватора с диагнозом: «Тяжелая сочетанная травма головы, живота, позвоночника. Закрытая черепно-мозговая травма. Ушиб головного мозга легкой степени тяжести. Субарахноидальное кровоизлияние. Закрытая травма живота. Полный циркулярный отрыв двенадцатиперстной кишки на уровне ампулы и нижней горизонтальной части (V степени по AAST) с повреждением головки и отрывом крючковидного отростка поджелудочной железы (IV степени по AAST). Повреждение притоков верхней брыжеечной вены с продолжающимся внутрибрюшным кровотечением. Большой гемоперитонеум (1500 мл). Повреждение правой почки (III степени по AAST). Ушиб правого надпочечника (I степени по AAST). Закрытая стабильная травма позвоночника без нарушения проводимости спинного мозга. Перелом поперечных отростков Th12-L4 позвонков справа. Острая кровопотеря средней степени тяжести. Травматический шок II степени». С учетом полученных повреждений пострадавшему выполнена гастропанкреатодуоденальная резекция. На 14 сутки после операции пациент выписан в удовлетворительном состоянии без осложнений.

**ЗАКЛЮЧЕНИЕ.** Низкая частота повреждений двенадцатиперстной кишки в сочетании с поджелудочной железой привела к отсутствию единого алгоритма лечения при сочетанной травме. Объем оперативного вмешательства у пострадавших с повреждением панкреатодуоденальной зоны зависит от состояния пострадавшего и характера повреждений органов.

**КЛЮЧЕВЫЕ СЛОВА:** множественная травма двенадцатиперстной кишки, травма поджелудочной железы, сочетанная травма, закрытая травма живота.

**КАК ЦИТИРОВАТЬ.** Гаврищук Я.В., Кулагин В.И., Мануковский В.А., Тулупов А.Н., Правосуд М.Н., Есеноков А.А., Мамедов Н.А. Лечение пострадавшего с закрытой травмой живота с множественным повреждением двенадцатиперстной кишки и поджелудочной железы: клинический случай // Журнал «Неотложная хирургия» им. И.И. Джанелидзе. 2024. № 2. С. 30–36.



## TREATMENT OF A VICTIM WITH BLUNT ABDOMINAL TRAUMA WITH MULTIPLE DAMAGE TO THE DUODENUM AND PANCREAS: CLINICAL CASE

© Y.V. GAVRISHUK<sup>1,2</sup>, V.I. KULAGIN<sup>1</sup>, V.A. MANUKOVSKY<sup>1,3</sup>, A.N. TULUPOV<sup>1</sup>, M.N. PRAVOSUD<sup>1</sup>, A.A. YESENOKOV<sup>1</sup>, N.A. MAMEDOV<sup>1</sup>

<sup>1</sup> St. Petersburg I.I. Dzhanelidze Research Institute of Emergency Medicine, St. Petersburg, Russia

<sup>2</sup> Federal State Budgetary Educational Institution of Higher Education “Saint Petersburg State Pediatric Medical University” of the Ministry of Health of the Russian Federation, St. Petersburg, Russia

<sup>3</sup> North-Western State Medical University named after I.I. Mechnikov, St. Petersburg, Russia

### ABSTRACT

**RATIONALE.** Injuries to the pancreatoduodenal zone in blunt abdominal trauma are incredibly rare and are among the most difficult to treat, often leading to severe complications. Duodenal injury occurs in 0.2–0.6 % of cases among all patients with injuries and from 1 to 5 % with closed abdominal injuries. Damage to large vessels with injury to the pancreatoduodenal zone occurs in 23–40 % of cases. Pancreatic injury occurs in less than 1 % of all injuries and in 3.7–11 % of blunt abdominal trauma. According to various authors, the mortality rate ranges from 6 to 50 %. Mortality in the acute period of traumatic illness is caused by bleeding or serious damage to neighboring organs. Mortality in the long-term period, as a rule, is the result of infection or multiple organ failure. The most common postoperative complications are duodenal fistula (2–16 %), intraabdominal abscess (15 %), intestinal obstruction (5–8 %) and pancreatitis (0.5 %). The most common cause of duodenal fistula is inadequate surgical intervention.

**CASE DESCRIPTION.** We have presented a description of the treatment of the victim after falling on the bucket of the escalator with the diagnosis: “Closed craniocerebral injury. Mild brain injury. Subarachnoid hemorrhage. Closed abdominal injury. Complete circular separation of the duodenum at the level of the ampoule and the lower horizontal part (grade V AAST-OIS) with damage to the head and detachment of the hook-shaped process of the pancreas (grade IV AAST-OIS). Damage to the tributaries of the superior mesenteric vein with continued intra-abdominal bleeding. Large hemoperitoneum (1500 ml). Damage to the right kidney (grade III AAST-OIS). Contusion of the right adrenal gland (grade I AAST-OIS). Closed stable spinal injury without impaired spinal cord conduction. Fracture of the transverse sections of the Th12-L4 vertebrae on the right. Acute blood loss of moderate severity. Traumatic shock of the II degree.” Considering the injuries received, the victim underwent gastropancreatoduodenal resection. On the 14th day after the operation, the patient was discharged in a satisfactory condition without complications. Postoperative complications include duodenal fistula (2–16 %), intraabdominal abscess (15 %), intestinal obstruction (5–8 %) and pancreatitis (0.5 %). The most common cause of duodenal fistula development is inadequate surgical intervention.

**CONCLUSION.** Due to the rare occurrence of damage to the duodenum combined with the pancreas, there is no single treatment algorithm available for this type of combined trauma. The volume of surgical intervention in patients with pancreatoduodenal zone damage depends on the patient’s condition and the nature of organ damage.

**KEYWORDS:** multiple duodenal injury, pancreatic injury, combined injury, closed abdominal injury.

**TO CITE THIS ARTICLE.** Gavrishuk Y.V., Kulagin V.I., Manukovsky V.A., Tulupov A.N., Pravosud M.N., Yesenokov A.A., Mamedov N.A. Treatment of a victim with blunt abdominal trauma with multiple damage to the duodenum and pancreas: clinical case. *The Journal of Emergency Surgery named after I.I. Dzhanelidze*. 2024;(2): 30–36.

**Введение.** Повреждения двенадцатиперстной кишки в сочетании с поджелудочной железой являются одними из самых сложных в лечении закрытой травмы живота [1]. Травма двенадцатиперстной кишки встречается в 0,2–0,6 % случаев среди всех пациентов с травмами и от 1 до 5 % при закрытых травмах живота. Повреждения крупных сосудов при травме панкреатодуоденальной зоны встречаются в 23–40 % случаев [2, 3, 4]. Повреждение поджелудочной железы встречается менее чем в 1 % от всех травм и в 3,7–11 % при

закрытых травмах живота [3]. Из-за анатомических особенностей изолированное повреждение двенадцатиперстной кишки или поджелудочной железы встречаются редко [3, 5]. Летальность составляет по данным различных авторов от 6 до 50 % [6]. Летальность в остром периоде травматической болезни обусловлена либо кровотечением, либо серьезными повреждениями соседних органов. Смертность в отдаленном периоде, как правило, является следствием инфекции или полиорганной недостаточности [7, 8, 9]. Смертность при опера-



циях, выполненных после 24 ч после травмы двенадцатиперстной кишки, возрастает до 50 % при закрытой травме [8]. Наиболее распространенными послеоперационными осложнениями являются дуоденальный свищ (2–16 %), интраабдоминальный абсцесс (15 %), непроходимость (5–8 %) и панкреатит (0,5 %) [8, 10]. Наиболее частой причиной развития дуоденального свища является неадекватное хирургическое вмешательство [11].

Изолированные травмы панкреатодуоденальной зоны встречаются редко, поэтому нет единой тактики лечения данной области.

Нами представлен клинический случай лечения пострадавшего с множественным повреждением двенадцатиперстной кишки и поджелудочной железы при закрытой травме живота.

**Цель:** демонстрация лечения пострадавшего с множественным повреждением двенадцатиперстной кишки и поджелудочной железы при закрытой травме живота.

**Описание клинического случая.** Пострадавший Н., 20 лет, 13.02.2024 поступил в противошоковую операционную, минуя приемное отделение травмоцентра I уровня (ГБУ СПб НИИ скорой помощи им. И.И. Джанелидзе) через 37 минут после получения травмы в результате падения с кузова самосвала на ковш экскаватора.

При поступлении в противошоковую операционную сознание пострадавшего по шкале комы Глазго (CGS) — 15 баллов (ясное), артериальное давление (АД) — 110/86 мм рт. ст., частота сердечных сокращений (ЧСС) — 122 в мин. Кожные покровы бледные, влажные. Дыхание самостоятельное. В легких дыхание везикулярное, хрипов нет, частота дыхания (ЧД) 18 в минуту. При поступлении — жалобы на боль в животе. Живот не участвует в акте дыхания, не вздут, при пальпации бо-

лезненный во всех отделах, умеренно положительные перитонеальные симптомы, при аускультации перистальтика не выслушивается, при перкуссии печеночная тупость не определяется, притупление перкуторного звука в отлогих местах живота.

**Общий анализ крови** (указаны значения, отличающиеся от нормы; референтные значения указаны в скобках): гемоглобин — 71 г/л (норма 130–160 г/л), эритроциты  $2,47 \times 10^{12}/л$  (норма  $4-5 \times 10^{12}/л$ ), гематокрит 21,1 % (норма 40–48 %), тромбоциты  $132 \times 10^9/л$  (норма  $180-320 \times 10^9/л$ ), лейкоциты —  $8,34 \times 10^9/л$  (норма  $4-9 \times 10^9/л$ ).

**Биохимический анализ крови:** общий белок 54,7 г/л (норма 64,0–83,0 г/л), АСТ 53,6 Ед/л (норма 0–31 Ед/л), АЛТ 40,1 Ед/л (норма 0–31 Ед/л), глюкоза 11,47 ммоль/л (норма 3,05–6,38 ммоль/л). Амилаза, креатинин, мочевины, общий билирубин в пределах референтных значений.

**Коагулограмма:** протромбиновое время 17,9 с (норма 11,0–16,0 с), протромбиновая активность плазмы по Квику 56 % (норма 70–100 %), МНО 1,45 (норма 0,85–1,25), АЧТВ 32,9 с (норма 26–41 с).

Ультразвуковое исследование (УЗИ) FAST-протокол (Focussed Assessment with Sonography for Trauma) — имеется свободная жидкость во всех отделах брюшной полости.

Мультиспиральная компьютерная томография (МСКТ) с внутривенным контрастированием: кровь минимально по намету мозжечка справа, свободный газ и кровь в большом количестве в брюшной полости, участки разрыва двенадцатиперстной кишки V степени по AAST (American Association for the Surgery of Trauma 2018 г.), головки поджелудочной железы IV степени по AAST, правой почки III степени по AAST, повреждение правого надпочечника I степени по AAST, перелом правых поперечных отростков Th12-L4 позвонков.

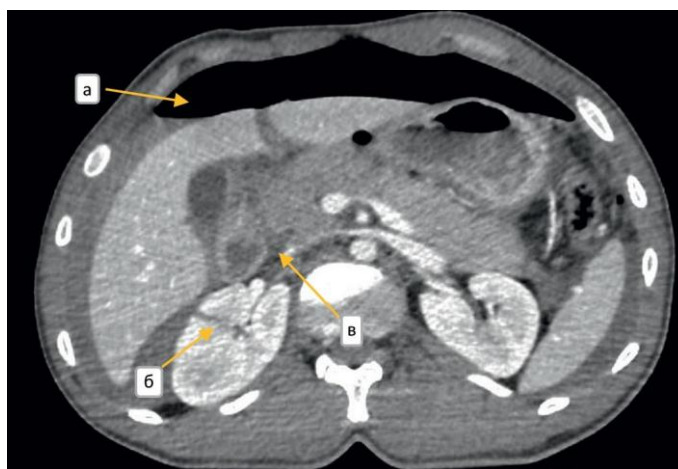


Рис. 1. МСКТ органов брюшной полости с контрастированием в аксиальном срезе: а) свободный газ в брюшной полости; б) участок повреждения правой почки; в) участок повреждения поджелудочной железы

На основании анамнеза, физикального, лабораторного и инструментального обследования сформулированы показания для неотложной лапаротомии.

В противошоковой операционной через 1 час после поступления выполнена тотальная срединная лапаротомия. В брюшной полости 1,5 л крови с желудочным содержимым. Брюшная полость осушена. При ревизии кровотечение из поврежденных притоков верхней брыжеечной вены. Сосуды перевязаны, кровотечение оста-

новлено. Обнаружено, что имеется два полных циркулярных разрыва двенадцатиперстной кишки в I (верхней) и в III (горизонтальной) частях с отрывом крючковидного отростка от головки поджелудочной железы, а также отрыв головки с участком двенадцатиперстной кишки от окружающих тканей. При дальнейшей ревизии установлено, что большой дуоденальный сосочек, желчные протоки, проток поджелудочной железы не повреждены.

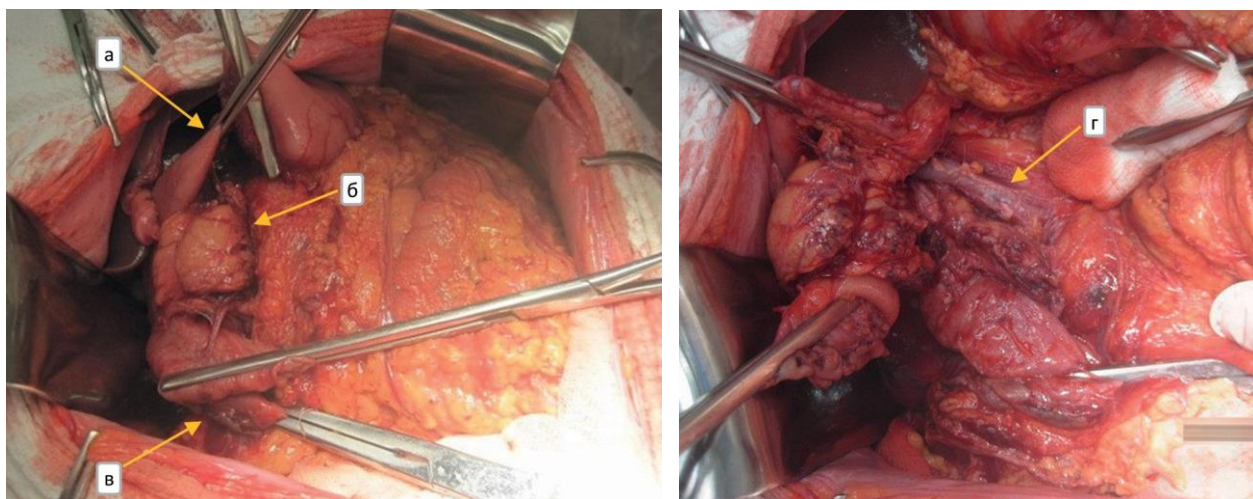


Рис. 2. Интраоперационный вид: а) полный циркулярный разрыв верхней части ДПК; б) участок повреждения головки поджелудочной железы; в) полный циркулярный разрыв горизонтальной части ДПК; г) верхняя брыжеечная вена с поврежденными притоками

Ввиду обширности повреждений двенадцатиперстной кишки и поджелудочной железы решено выполнить панкреатодуоденальную резекцию. Произведена последовательная резекция II (нисходящей) части двенадцатиперстной кишки с головкой поджелудочной железы, резекция дистальной части желудка с I частью двенадцатиперстной кишки и резекция начальной части тощей кишки с IV (восходящей) частью двенадцатиперстной кишки. Операция Уиппла из-за разрывов двенадцатиперстной кишки разбита на эти последовательные этапы, но все ее элементы выполнены (пересечение a.gastroduodenalis, холедоха, пересечение поджелудочной железы чуть дистальнее перешейка, пересечение желудка в объеме дистальной экономной резекции, пересечение тощей кишки в 10 см от связки Трейтца).

Гемостаз по ходу операции. Последовательно наложены панкреатоеюноанастомоз двухрядными швами на наружном дренаже, холедохоеюноанастомоз однорядным обвивным швом и гастроеюноанастомоз двухрядными швами. Культя тощей кишки предварительно заглушена двухрядными швами. Дренаж от панкреатоеюноана-

стомоза выведен через отдельный прокол в культе тощей кишки в левое подреберье.

**Диагноз:** Кататравма. Тяжелая сочетанная травма головы, живота, позвоночника. Закрытая черепно-мозговая травма. Ушиб головного мозга легкой степени тяжести. Субарахноидальное кровоизлияние. Закрытая травма живота. Полный циркулярный отрыв двенадцатиперстной кишки на уровне ампулы и нижней горизонтальной части V степени по AAST с повреждением головки и отрыва крючковидного отростка поджелудочной железы IV степени по AAST. Повреждение притоков верхней брыжеечной вены с продолжающимся кровотечением. Большой гемоперитонеум (1500 мл). Повреждение правой почки III степени по AAST. Ушиб правого надпочечника I степени по AAST. Закрытая стабильная травма позвоночника без нарушения проводимости спинного мозга. Перелом поперечных отростков Th12-L4 позвонков справа. Острая кровопотеря средней степени тяжести. Травматический шок II степени.

Пациент для дальнейшего наблюдения и лечения был переведен в реаниматологическое отделение, где проводилось лечение в течение 2 суток.

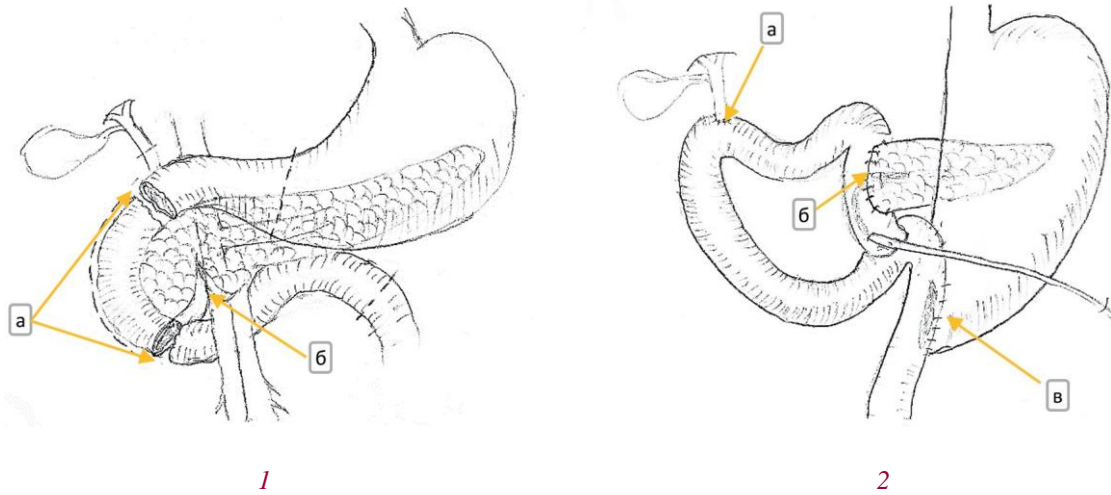


Рис. 3. 1) схема повреждений панкреатодуоденального комплекса: а) циркулярные разрывы I и III частей двенадцатиперстной кишки, б) участок повреждения головки поджелудочной железы; 2) схема выполнения оперативного вмешательства: а) холедохоентероанастомоз; б) панкреатоентероанастомоз с дренирование протока поджелудочной железы; в) гастроентероанастомоз

В удовлетворительном состоянии пострадавший выписан на 14 сутки после травмы.

**Обсуждение.** Повреждения панкреатодуоденальной зоны остаются одной из самых сложных патологий в хирургии повреждений. На сегодняшний день нет единого мнения в тактике лечения таких пострадавших. В большинстве случаев при травме поджелудочной железы проводится консервативное лечение или хирургическая обработка и дренирование поврежденной области, если нет очевидных признаков повреждения протоков. При повреждениях дистальной части поджелудочной железы с вовлечением протока показана дистальная панкреатэктомия. При повреждениях проксимального отдела поджелудочной железы с вовлечением протока у пациентов с нестабильной гемодинамикой и множественными повреждениями не следует прибегать к обширным и сложным оперативным вмешательствам как панкреатодуоденэктомия. Первым этапом может быть проведено временное заглушение поврежденных участков двенадцатиперстной кишки с адекватным наружным дренированием с последующим реконструктивным оперативным вмешательством после стабилизации гемодинамики пострадавшего. Повреждение панкреатодуоденальной зоны часто связано с повреждением крупных сосудов, массивным продолжающимся кровотечением, что требует первоочередного гемостаза.

В литературе описано мало случаев лечения пострадавших с закрытой травмой панкреатодуоденальной зоны с проведением реконструктивных операций. Реконструктивные вмешательства у пострадавших с повреждением пан-

креатодуоденальной зоны зачастую технически сложны, так как окружающие органы размозжены с обильным кровотечением, отечны, протоки не расширены, что отличает их от традиционных панкреатодуоденальных резекций в плановой хирургии.

Большинство авторов отмечает, что панкреатодуоденальная резекция при травме редко бывает необходимой и должна проводиться с учетом тяжести состояния пострадавшего и морфологии повреждения только для небольшой группы пациентов с тяжелыми повреждениями головки поджелудочной железы и двенадцатиперстной кишки, у которых проведение менее сложных операций с сохранением поджелудочной железы и двенадцатиперстной кишки невозможно [12, 13].

При деваскуляризации головки поджелудочной железы и двенадцатиперстной кишки или почти полном травматическом отрыве у хирурга может не быть другого выхода, кроме как продолжить и завершить резекцию, при условии что гемодинамика пациента стабильна, и имеется необходимый хирургический опыт [13,14].

Существует общее мнение, что пациентам с серьезным повреждением поджелудочной железы и сопутствующими повреждениями внутренних органов, гемодинамически нестабильным, несмотря на интенсивную терапию, а также с наличием коагулопатии, ацидоза и гипотермии, после проведения массивной гемотрансфузии следует применить многоэтапную хирургическую тактику (damage control surgery).

**Заключение.** В заключение следует отметить, что панкреатодуоденальная резекция при травмах



редко бывает необходимой и применяется при максимальных повреждениях головки поджелудочной железы и двенадцатиперстной кишки, при которых восстановление невозможно и когда решение о проведении панкреатодуоденальной резекции неизбежно. Панкреатодуоденэктомия при тупых повреждениях двенадцатиперстной кишки показана редко и связана с высокой смертностью. Задержка с диагностикой и лечением, несомненно, увеличивает количество осложнений и летальных исходов.

Пациентам с нестабильной гемодинамикой, наличием коагулопатии, ацидозом при повреждениях панкреатодуоденальной зоны радикальное оперативное лечение должно проводиться в отсроченном порядке.

В нашем случае общее состояние пациента было стабилизировано, учитывая почти полный травматический отрыв фрагмента двенадцатиперстной кишки с головкой поджелудочной железы, что позволило нам выполнить панкреатодуоденальную резекцию.

**ФИНАНСИРОВАНИЕ.** Исследование проведено без спонсорской поддержки.

**SOURCE OF FUNDING.** The study was performed without sponsorship.

**КОНФЛИКТ ИНТЕРЕСОВ.** Авторы заявляют об отсутствии конфликта интересов.

**CONFLICT OF INTEREST.** The authors declare no conflicts of interest.

#### ЛИТЕРАТУРА / REFERENCES

1. Krige J.E., Nicol A.J., Navsaria P.H. Emergency pancreatoduodenectomy for complex injuries of the pancreas and duodenum. *HPB (Oxford)*. 2014 Nov;16(11):1043–9. DOI: 10.1111/hpb.12244.
2. Coccolini F., Kobayashi L., Kluger Y., et al. Duodeno-pancreatic and extrahepatic biliary tree trauma: WSES-AAST guidelines. *World J Emerg Surg*. 2019 Dec 11;14:56. DOI: 10.1186/s13017-019-0278-6.
3. García Santos E., Soto Sánchez A., Verde J.M., et al. Duodenal injuries due to trauma: Review of the literature. *Cir Esp*. 2015 Feb;93(2):68–74. English, Spanish. DOI: 10.1016/j.ciresp.2014.08.004.
4. Poyrazoglu Y., Duman K., Harlak A. Review of Pancreaticoduodenal Trauma with a Case Report. *Indian J Surg*. 2016 Jun;78(3):209–13. DOI: 10.1007/s12262-016-1479-9.
5. Asensio J.A., Petrone P., Roldán G., et al. Pancreatic and duodenal injuries. complex and lethal. *Scand J Surg*. 2002;91(1):81–6. DOI: 10.1177/145749690209100113.
6. O'Reilly D.A., Bouamra O., Kausar A., et al. The epidemiology of and outcome from pancreatoduodenal trauma in the UK, 1989–2013. *Ann R Coll Surg Engl*. 2015 Mar;97(2):125–30. DOI: 10.1308/003588414X14055925060712.
7. Krige J.E., Nicol A.J., Navsaria P.H. Emergency pancreatoduodenectomy for complex injuries of the pancreas and duodenum. *HPB (Oxford)*. 2014 Nov;16(11):1043–9. DOI: 10.1111/hpb.12244.
8. Poyrazoglu Y., Duman K., Harlak A. Review of Pancreaticoduodenal Trauma with a Case Report. *Indian J Surg*. 2016 Jun;78(3):209–13. DOI: 10.1007/s12262-016-1479-9.
9. Jurkovich G.J. Pancreatic trauma. *J Trauma Acute Care Surg*. 2020 Jan;88(1):19–24. DOI: 10.1097/TA.0000000000002546.
10. Sharma A.K. Management of pancreaticoduodenal injuries. *Indian J Surg*. 2012 Feb;74(1):35–9. DOI: 10.1007/s12262-011-0386-3.
11. García Santos E., Soto Sánchez A., Verde J.M., Marini C.P., Asensio J.A., Petrone P. Duodenal injuries due to trauma: Review of the literature. *Cir Esp*. 2015 Feb;93(2):68–74. English, Spanish. DOI: 10.1016/j.ciresp.2014.08.004.
12. Coccolini F., Kobayashi L., Kluger Y., et al. Duodeno-pancreatic and extrahepatic biliary tree trauma: WSES-AAST guidelines. *World J Emerg Surg*. 2019 Dec 11;14:56. DOI: 10.1186/s13017-019-0278-6.
13. Krige J.E., Nicol A.J., Navsaria P.H. Emergency pancreatoduodenectomy for complex injuries of the pancreas and duodenum. *HPB (Oxford)*. 2014 Nov;16(11):1043–9. DOI: 10.1111/hpb.12244.
14. van der Wilden G.M., Yeh D., Hwabejire J.O., et al. Trauma Whipple: do or don't after severe pancreaticoduodenal injuries? An analysis of the National Trauma Data Bank (NTDB). *World J Surg*. 2014 Feb;38(2):335–40. DOI: 10.1007/s00268-013-2257-5.

#### АВТОРЫ

**Гавришук Ярослав Васильевич**, к.м.н. — ORCID: 0000-0001-7506-2992

**Кулагин Владимир Иванович**, к.м.н. — ORCID: 0009-0007-9374-8569

**Мануковский Вадим Анатольевич**, д.м.н., проф. — ORCID: 0000-0003-0319-814X

**Тулупов Александр Николаевич**, д.м.н., проф. — ORCID: 0000-0003-2696-4847



*Правосуд Михаил Николаевич* — ORCID: 0000-0003-4456-6383

*Есеноков Аслан Арсенович* — ORCID: 0000-0003-4379-8879

*Мамедов Нурлан Айдын оглы* — ORCID: 0009-0007-5627-5205

#### **AUTHORS**

*Gavrishchuk Yaroslav Vasilievich*, Ph.D. — ORCID: 0000-0001-7506-2992

*Kulagin Vladimir Ivanovich*, Ph.D. — ORCID: 0009-0007-9374-8569

*Manukovsky Vadim Anatolievich*, Dr.Sci. (Medicine), Prof. — ORCID: 0000-0003-0319-814X

*Tulupov Alexandr Nikolaevich*, Dr.Sci. (Medicine), Prof. — ORCID: 0000-0003-2696-4847

*Pravosud Mikhail Nikolaevich* — ORCID: 0000-0003-4456-6383

*Yesenokov Aslan Arsenovich* — ORCID: 0000-0003-4379-8879

*Mamedov Nurlan Aydin ogli* — ORCID: 0009-0007-5627-5205



УДК 616-72/616-035.1

DOI: 10.54866/27129632\_2024\_2\_37

## ВНУТРИКОСТНЫЙ СОСУДИСТЫЙ ДОСТУП ПРИ ШОКОГЕННОЙ ТРАВМЕ И НЕОТЛОЖНЫХ СОСТОЯНИЯХ

© А.В. ЖИРОВ<sup>1</sup>, И.П. МИННУЛЛИН<sup>2,3</sup>, В.Л. РАДУШКЕВИЧ<sup>4</sup>, Е.Н. ПЕРЕВОЗЧИКОВ<sup>5</sup>, И.Р. МИННУЛЛИН<sup>6</sup>

<sup>1</sup> ОГБУЗ «Станция скорой медицинской помощи Белгородской области», г. Белгород, Россия

<sup>2</sup> ФГБОУ ВО «Первый Санкт-Петербургский государственный медицинский университет им. академика И.П. Павлова» Минздрава России, г. Санкт-Петербург, Россия

<sup>3</sup> ГБУ «Санкт-Петербургский научно-исследовательский институт скорой помощи им. И.И. Джанелидзе», Санкт-Петербург, Россия

<sup>4</sup> ООО «РАДМИРС», г. Воронеж, Россия

<sup>5</sup> ООО «АВТОМ-2», г. Воронеж, Россия

<sup>6</sup> Самаркандский государственный медицинский университет, Самарканд, Узбекистан

### РЕЗЮМЕ

**ЦЕЛЬ ИССЛЕДОВАНИЯ:** оценка эффективности внутрикостного сосудистого доступа при интенсивной терапии шокогенной травмы и неотложных состояниях.

**МАТЕРИАЛЫ:** анализ 100 случаев применения внутрикостного сосудистого доступа при оказании скорой медицинской помощи врачами и фельдшерами Белгородской областной станции скорой медицинской помощи.

**МЕТОДЫ:** литературно-аналитический, анкетирования, системного анализа, моделирования, статистический.

**РЕЗУЛЬТАТЫ И ИХ АНАЛИЗ.** На основе использования внутрикостного сосудистого доступа и устройств для его выполнения персоналом Станции скорой медицинской помощи Белгородской области на протяжении 2022–2024 гг. показано, что данная технология высоко эффективна при оказании догоспитальной помощи пациентам с шокогенной травмой и другими неотложными состояниями. В группе пациентов с критическими нарушениями жизненно важных функций внутрикостный сосудистый доступ позволяет добиться положительного результата в лечении в 78,7 % случаев. Новое медицинское изделие отечественного производства «Устройство внутрикостного канюлирования УВК М» по функционально-эксплуатационным характеристикам не уступает импортным аналогам и отвечает современным тенденциям развития российского здравоохранения. Для успешного освоения мануального навыка внутрикостного сосудистого доступа использован отечественный тренажер КТ УВК М.

**КЛЮЧЕВЫЕ СЛОВА:** внутрикостный сосудистый доступ, скорая медицинская помощь, шокогенная травма, устройство внутрикостного канюлирования.

**КАК ЦИТИРОВАТЬ:** Жиров А.В., Миннуллин И.П., Радужкевич В.Л., Перевозчиков Е.Н., Миннуллин И.Р. Внутрикостный сосудистый доступ при шокогенной травме и неотложных состояниях // Журнал «Неотложная хирургия» им. И.И. Джанелидзе. 2024. №2. С. 37–41.

## INTRAOSSUEOUS VASCULAR ACCESS IN SHOCKOGENIC TRAUMA AND EMERGENCIES

© A.V. ZHIROV<sup>1</sup>, I.P. MINNULLIN<sup>2,3</sup>, V.L. RADUSHKEVICH<sup>4</sup>, E.N. PEREVOZCHIKOV<sup>5</sup>, I.R. MINNULLIN<sup>6</sup>

<sup>1</sup> Belgorod Region Emergency Medical Care Station, Belgorod, Russia

<sup>2</sup> Federal State Budgetary Educational Institution of Higher Education “Academician I.P. Pavlov First St. Petersburg State Medical University” of the Ministry of Healthcare of Russian Federation

<sup>3</sup> St. Petersburg Research Institute of Emergency Medicine named after I.I. Dzhanelidze, St. Petersburg, Russia

<sup>4</sup> RADMIRS LLC, Voronezh, Russia

<sup>5</sup> AVTOM-2 LLC, Voronezh, Russia

<sup>6</sup> Samarkand State Medical University, Samarkand, Uzbekistan



## RESUME

**STUDY OBJECTIVE:** to evaluate the efficacy of intraosseous vascular access in the intensive care of shockogenic trauma and emergencies.

**MATERIALS:** analysis of 100 cases of intraosseous vascular access (ICSD in emergency medical care by physicians and paramedics of Belgorod Region Emergency Medical Care Station.

**METHODS:** literary-analytical, survey, system analysis, modeling, statistical.

**RESULTS AND THEIR ANALYSIS.** Based on the use of intraosseous vascular access and devices for its performance by the personnel of the Belgorod Region Emergency Medical Care Station during 2022–2024 it is shown that this technology is highly effective in pre-hospital care of patients with shockogenic trauma and other emergency conditions. In the group of patients with critical disorders of vital functions intraosseous vascular access allows to achieve a positive result in treatment in 78.7 % of cases. The new medical device of domestic production “Intraosseous cannulation device UVK M” by functional and operational characteristics is not inferior to imported analogs and meets modern trends in the development of Russian healthcare. For the successful mastering of the manual skill of intraosseous vascular access, the domestic simulator CT UVK M was used.

**KEYWORDS:** intraosseous vascular access, emergency medical care, shockogenic trauma, intraosseous cannulation device.

**TO CITE THIS ARTICLE.** Zhirov AV, Minnullin IP, Radushkevich VL, Perevozchikov EN, Minnullin IR. Intraosseous vascular access in shockogenic trauma and emergencies. *The Journal of Emergency Surgery named after I.I. Dzhanlidze*. 2024;(2): 37–41.

## Введение

При проведении интенсивной терапии шокогенной травмы и неотложных состояний, сопровождающихся гиповолемией и низким АД, нельзя терять время на нахождение спавшихся вен [1]. По ряду причин в таких случаях нелегко использовать «венозную линию». В этих ситуациях по мнению Isayama K, Nakatani T, Tsuda M, et al. [2] внутрикостный доступ к кровотоку следует рассматривать как лучшую альтернативу. Без сомнения это относится и к помощи раненым на поле боя, что убедительно показано в публикации Dubick M. [3].

Задержка сосудистого доступа на догоспитальном этапе оказывает существенное негативное влияние на выживаемость пострадавших с шокогенной травмой [4]. По мнению Остапченко Д.А. с соавт. [5] максимально ранняя и полноценная интенсивная терапия позволяет улучшить прогноз и исход у пациентов с травматическим шоком и имеет огромное влияние на выживаемость. Уточнение на этот счет содержится в работе Seamon M. [6], из которой следует, что задержка с внутривенным доступом для проведения полноценной медицинской помощи на месте происшествия или ее отсутствие на этапе эвакуации у пациента с тяжелой травмой увеличивает летальность на 30 %.

По нашим данным и сведениям из научных публикаций [7, 8] традиционный внутривенный путь введения медикаментов в догоспитальном периоде медицинской помощи от 17 до 30 % случаев оказывается задачей сложной или невыполнимой.

В качестве альтернативы существует внутрикостный сосудистый доступ (ВКСД). Несмо-

тря на очевидную актуальность ВКСД, в нашей стране он пока не получил широкого распространения. Во многом это обусловлено тем, что на территории России для выполнения ВКСД использовались лишь импортные устройства. Проведенный нами анализ результатов применения для ВКСД инновационного отечественного медицинского изделия «Устройства внутрикостного канюлирования UVK M» показал эффективность данной технологии. Она доступна для широкого применения при оказании скорой медицинской помощи (СМП) в условиях чрезвычайных ситуаций и военных конфликтов. Использование ВКСД с применением устройства UVK M способно существенно улучшить прогноз и исход лечения пациентов с шокогенной травмой и неотложными состояниями. Применение отечественного тренажера КТ UVK M позволяет успешно осваивать мануальный навык ВКСД [9].

**Цель исследования:** провести анализ эффективности внутрикостного сосудистого доступа с применением отечественного медицинского изделия «Устройство внутрикостного канюлирования UVK M» при оказании догоспитальной помощи пациентам с шокогенной травмой и другими неотложными состояниями.

**Материалы и методы.** Проанализированы 100 случаев применения внутрикостного сосудистого доступа персоналом ОГБУЗ «Станция СМП Белгородской области» в 2022–2024 годах при оказании догоспитальной медицинской помощи пациентам с шокогенной травмой и другими неотложными состояниями. В качестве анали-



тических инструментов использовали следующие: а) формализованные карты вызовов СМП, б) метод анкетирования на основе «Оценочного листа пациента», в) метод системного анализа для изучения эффективности ВКСД при разных видах патологии, результатов лечения, возможных осложнений, г) метод моделирования ситуационных задач в процессе проведения занятий с врачами и фельдшерами по освоению мануального навыка ВКСД, д) статистический метод с обработкой результатов с помощью компьютерного пакета STATISTICA 13 Trial и использованием современных критериев доказательной медицины.

**Результаты и их обсуждение.** Для проведения ВКСД персонал Станции СМП использовал два устройства: отечественное «Устройство внутрикостного канюлирования УВК М» (81 случай) и Израильское «Bone Injection Gun» (19 случаев). Показания к использованию данных устройств были идентичными. Из всего перечня анатомически оправданных точек внутрикостного доступа (головка плечевой кости, грудина, пяточная кость и др.) в практике Белгородской областной станции СМП использовалась только бугристая большеберцовая кость. Подробности методики нахождения этой точки для проведения перфорации кости и доступа во внутрикостное кровяное русло изложены в методических рекомендациях [9].

Важно отметить, что ВКСД позволяет быстро и просто осуществить доступ к кровотоку с высоким процентом успешности (96 %) уже с первой попытки независимо от используемого устройства. При этом по мнению персонала СМП функционально-эксплуатационные характеристики этих изделий не имеют существенных отличий.

Наиболее часто (79 наблюдений) ВКСД использовали при шокогенной травме и неотложных состояниях. Для оценки эффективности ВКСД при оказании СМП мы выбрали группу пациентов (61), у которых имели место критические нарушения жизненно важных функций вплоть до возникновения терминального состояния. Оказалось, что использование ВКСД в догоспитальном периоде медицинской помощи позволило безотлагательно и в полном объеме выполнить намеченный алгоритм действий и добиться положительного результата в лечении 48 пациентов из 61 (78,7 %). При сравнении относительных частот положительных и отрицательных результатов применения ВКСД в случаях тяжелых травм с кровопотерей, травматического шока получены статистически значимые различия

( $p < 0,05$ ). Полагаем, что у данной группы пациентов (61) положительный результат выполнения ВКСД был обусловлен не самой манипуляцией, а возможностью без промедления провести медикаментозно-инфузионное воздействие через внутрикостный сосудистый доступ у пациентов с жизнеугрожающими нарушениями. Это убедительно подтверждено исследованиями ряда авторов [2, 6], показавших, что ранняя и полноценная интенсивная терапия позволяет не только улучшить прогноз у пациентов с травматическим шоком, но и оказывает огромное влияние на выживаемость.

Здесь уместно уточнить, что исследование отдаленных результатов лечения не входило в наши задачи. Анализ результатов применения ВКСД был ограничен только этапом СМП.

Поясним, что мы понимаем под положительным результатом. Это восстановление деятельности сердца при его асистолии или фибрилляции, устранение артериальной гипотензии и дефицита объема циркулирующей крови, позитивная динамика или восстановление сознания, нормализация дыхания. Другими словами, это восстановление и стабилизация грубо нарушенных жизненно важных функций в догоспитальном периоде медицинской помощи.

Внутрикостный сосудистый доступ в ряде случаев (9) проводили непосредственно в санитарном транспорте во время движения автомобиля. Эти наблюдения показали реальную выполнимость ВКСД в стесненных обстоятельствах, на фоне вибрации, тряски и, тем более, если персонал СМП находится в каске, бронежилете, а пациент — в разгрузке, бронежилете, защитной камуфляжной одежде. В этих условиях ВКСД является безальтернативной возможностью быстрого старта (5–7 секунд) медикаментозно-инфузионного воздействия и выполнения всего алгоритма спасения пациента с грубо нарушенными жизненно важными функциями. Важно отметить, что залогом безошибочного и быстрого выполнения ВКСД является предварительное обучение персонала данной манипуляции. Для освоения практического навыка ВКСД персонал Станции СМП Белгородской области прошел обучение по разработанной нами методологии на отечественном тренажере КТ УВК М.

С помощью корреляционного анализа нами дана оценка роли накопленного опыта установки ВКСД на совершенствование персональной техники ее выполнения и влияния опыта на частоту ошибок и затруднений. Эти данные представлены в Таблице 1.



Таблица 1. Затруднения и ошибки при выполнении ВКСД

Наличие или отсутствие опыта проведения ВКСД	Количество сотрудников	Затруднения при проведении ВКСД	Ошибки при проведении ВКСД (неблагоприятное событие)	r
Не было опыта ВКСД	50	5	2	0,92*
Опыт 2-5 ВКСД	25	0	0	
Опыт свыше 5 ВКСД	8	0	0	
Всего	84	5	2	

Примечание: \* – коэффициент корреляции  $r = 0,92$  при  $p < 0,05$

Как видно из таблицы, затруднения и технические ошибки при выполнении ВКСД встретились исключительно у лиц, выполнявших эту манипуляцию впервые: в 5 случаях исполнители процедуры сообщали о слишком большом усилии во время перфорации кости в зоне доступа, а в 2 случаях имел место изгиб иглы устройства УВК М (расценено как неблагоприятное событие).

Об этом же свидетельствует коэффициент корреляции между количеством сотрудников без опыта и количеством ошибок и затруднений, вычисленный с помощью прикладного компьютерного пакета STATISTICA ( $r = 0,92$ ). То есть существует очень высокая степень зависимости: все ошибки и затруднения при выполнении ВКСД встречаются исключительно в группе сотрудников, не имеющих опыта работы с ВКСД.

Время выполнения ВКСД в группе медицинских работников, производивших эту манипуляцию, впервые составляло 3–5 минут. Приобретение опыта 3–5 канюляций (25) и тем более свыше 5 канюляций (8) привело к четкому, безошибочному выполнению процедуры ВКСД, а также к сокращению времени его выполнения до 5–7 с. Для сравнения: среднее время традиционного периферического венозного доступа происходит значительно медленнее ( $3,6 \pm 1,2$  мин). Понятно, что ускоренное подсоединение к кровеносной

системе может существенно влиять на результаты лечения пациентов с шокогенной травмой и неотложными состояниями.

**Заключение.** Внутрикостный сосудистый доступ позволяет без промедления и эффективно провести медикаментозно-инфузионное воздействие при оказании СМП на догоспитальном этапе при шокогенной травме и неотложных состояниях. ВКСД в этой группе пациентов позволил получить положительный результат в 78,7% случаев. ВКСД не является сложным мануальным навыком. Для безошибочного и быстрого выполнения ВКСД необходимо предварительное обучение персонала данной манипуляции на тренажере.

Устройства для ВКСД позволяют выполнить доступ к кровеносной системе при транспортировке, на фоне вибрации, тряски, в стесненных условиях и провести необходимое медикаментозно-инфузионное воздействие.

В условиях реальной угрозы огневого воздействия противника, когда пациенты находятся в бронезащите, разгрузке, а врачи и фельдшеры используют средства индивидуальной защиты — бронежилеты и шлемы, ВКСД следует рассматривать как безальтернативный вариант подсоединения к кровеносной системе при выполнении медицинской помощи.

**ФИНАНСИРОВАНИЕ.** Исследование проведено без спонсорской поддержки.

**SOURCE OF FUNDING.** The study was performed without sponsorship.

**КОНФЛИКТ ИНТЕРЕСОВ.** Авторы заявляют об отсутствии конфликта интересов.

**CONFLICT OF INTEREST.** The authors declare no conflicts of interest.

#### ЛИТЕРАТУРА

1. Долбнева Е.Л., Петросян Е.С. Внутрикостный доступ — современное решение проблемы сосудистого доступа в критических ситуациях и при сердечно-легочной реанимации // Медицина неотложных состояний. 2012. № 1 (40). URL: <http://www.mif-ua.com/archive/article/26905?ysclid=1w0rl8f4je171451209>.
2. Isayama K., Nakatani T., Tsuda M., Hirakawa A. Current status of establishing a venous line in CPA patients by Emergency Life-Saving Technicians in the prehospital setting in Japan and a proposal for intraosseous infusion. *Int J Emerg Med.* 2012 Jan 9;5(1):2. DOI: 10.1186/1865-1380-5-2.
3. Dubick M.A., Holcomb J.B. A review of intraosseous vascular access: current status and military application. *Mil Med.* 2000 Jul;165(7):552-9. PMID: 10920658.
4. Turner J., Nicholl J., Webber L., Cox H., Dixon S., Yates D. A randomised controlled trial of prehospital intravenous fluid replacement therapy in serious trauma. *Health Technol Assess.* 2000;4(31):1-57. PMID: 11109030.



5. Остапченко Д.А., Гутников А.И., Давыдова Л.А. Современные подходы к терапии травматического шока (обзор) // *Общая реаниматология*. 2021. Т. 17, №4. С. 65–76.

6. Seamon M.J., Fisher C.A., Gaughan J., et al. Prehospital procedures before emergency department thoracotomy: “scoop and run” saves lives. *J. Trauma Acute Care Surg.* 2007;63(1):113-120. DOI: 10.1097/TA.0b013e31806842a1.

7. Бояринов Г.А. Внутрикостный способ введения лекарственных средств на догоспитальном этапе // Сайт общественной организации «Человек и его здоровье». URL: <https://congress-ph.ru/common/htdocs/upload/fm/far/prez/182.pdf>.

8. Павлов А. Сложный венозный доступ: как решить проблему? // Информационный портал медработников Беларуси «Медицинский вестник». <https://medvestnik.by/technology/slozhnyj-venoznyj-dostup-kak-reshit-problemu/>

9. Миннуллин И.П., Радущкевич В.Л., Мирошниченко А.Г., Перевозчиков Е.Н. Отработка методики внутрикостного доступа с использованием тренажера. Методические рекомендации. СПб., 2022. 24 с.

## REFERENCES

1. Dolbneva E.L., Petrosyan E.S. Vnutrikostnyy dostup — sovremennoe reshenie problemy sosudistogo dostupa v kriticheskikh situatsiyakh i pri serdechno-legochnoy reanimatsii. *Meditsina Nevidkladnikh Staniv.* 2012;(1). <http://www.mif-ua.com/archive/article/26905?ysclid=1w0rl8f4je171451209> (In Russ.).

2. Isayama K., Nakatani T., Tsuda M., Hirakawa A. Current status of establishing a venous line in CPA patients by Emergency Life-Saving Technicians in the prehospital setting in Japan and a proposal for intraosseous infusion. *Int J Emerg Med.* 2012 Jan 9;5(1):2. DOI: 10.1186/1865-1380-5-2.

3. Dubick M.A., Holcomb J.B. A review of intraosseous vascular access: current status and military application. *Mil Med.* 2000 Jul;165(7):552-9. PMID: 10920658.

4. Turner J., Nicholl J., Webber L., Cox H., Dixon S., Yates D. A randomised controlled trial of prehospital intravenous fluid replacement therapy in serious trauma. *Health Technol Assess.* 2000;4(31):1-57. PMID: 11109030.

5. Ostapchenko D.A., Gutnikov A.I., Davydova L.A. Current approaches to the treatment of traumatic shock (review). *General Reanimatology.* 2021;17(4):65-76. (In Russ.). DOI: 10.15360/1813-9779-2021-4-65-76.

6. Seamon M.J., Fisher C.A., Gaughan J., et al. Prehospital procedures before emergency department thoracotomy: “scoop and run” saves lives. *J. Trauma Acute Care Surg.* 2007;63(1):113-120. DOI: 10.1097/TA.0b013e31806842a1.

7. Boyarinov G.A. Vnutrikostnyy sposob vvedeniya lekarstvennykh sredstv na dogospital'nom etape. <https://congress-ph.ru/common/htdocs/upload/fm/far/prez/182.pdf> (In Russ.).

8. Pavlov A. Slozhnyy venoznyy dostup: kak reshit' problemu? *Meditsinskiy vestnik. Informatsionnyy portal medrabotnikov Belarusi.* <https://medvestnik.by/technology/slozhnyj-venoznyj-dostup-kak-reshit-problemu/> (In Russ.).

9. Minnullin I.P., Radushkevich V.L., Miroshnichenko A.G., Perevozchikov E.N. Otrabotka metodiki vnutrikostnogo dostupa s ispol'zovaniem trenazhera. Metodicheskie rekomendatsii. St. Petersburg; 2022. (In Russ.).

## АВТОРЫ

**Жиров Алексей Владимирович**

**Миннуллин Ильдар Пулатович**, д.м.н., проф.

**Радущкевич Владимир Леонидович**, д.м.н., проф.

**Перевозчиков Евгений Николаевич**

**Миннуллин Иркин Рашидович**, к.м.н.

## AUTHORS

**Zhirov Aleksey Vladimirovich**

**Minnullin I'dar Pulatovich**, Dr.Sci. (Medicine), Prof.

**Radushkevich Vladimir Leonidovich**, Dr.Sci. (Medicine), Prof.

**Perevozchikov Evgeniy Nikolaevich**

**Minnullin Irkin Rashidovich**, Ph.D.



УДК 617-089

DOI: 10.54866/27129632\_2024\_2\_42

## **ДИФФЕРЕНЦИРОВАННЫЙ ПОДХОД К ХИРУРГИЧЕСКОМУ ЛЕЧЕНИЮ ПАЦИЕНТОВ С ОПУХОЛЯМИ ПАНКРЕАТОДУОДЕНАЛЬНОЙ ЗОНЫ, ОСЛОЖНЕННЫМИ МЕХАНИЧЕСКОЙ ЖЕЛТУХОЙ**

© М.Ю. КАБАНОВ<sup>1,2</sup>, К.В. СЕМЕНЦОВ<sup>1,2</sup>, М.Н. МЯНЗЕЛИН<sup>1</sup>, Д.Ю. БОЯРИНОВ<sup>1,2</sup>, Е.Е. ФОМЕНКО<sup>1</sup>, Д.М. ЯКОВЛЕВА<sup>1,3</sup>, П.В. ИСАЕВА<sup>2</sup>

<sup>1</sup> СПб ГБУЗ «Госпиталь для ветеранов войн», Санкт-Петербург, Россия

<sup>2</sup> ФГБОУ ВО «Северо-Западный государственный медицинский университет имени И.И. Мечникова» МЗ РФ, Санкт-Петербург, Россия

<sup>3</sup> ФГБВОУ ВО «Военно-медицинская академия им. С.М. Кирова» МО России, Санкт-Петербург, Россия

### **РЕЗЮМЕ**

**ОБОСНОВАНИЕ.** Одним из первых проявлений заболеваний панкреатодуоденальной зоны является механическая желтуха, которая встречается в 61,8–83,4 % случаев. Выбор тактики лечения пациентов с опухолями панкреатодуоденальной зоны, осложненной механической желтухой, требует индивидуального, дифференцированного подхода, включающего в том числе оценку состояния функции печени.

**ЦЕЛЬ ИССЛЕДОВАНИЯ:** изучить роль теста элиминации индоцианина зеленого в выборе тактики хирургического лечения пациентов с опухолями панкреатодуоденальной зоны, осложненными механической желтухой.

**МАТЕРИАЛЫ И МЕТОДЫ.** В исследование включены 60 пациентов с опухолями панкреатодуоденальной зоны, осложненными механической желтухой средней степени тяжести по классификации Гальперина Э.И. (2012). Больные разделены на две группы. I группа — 30 пациентов, которым панкреатодуоденальная резекция (ПДР) выполнена на фоне механической желтухи, без дренирования желчевыводящих путей. II группа — 30 пациентов, которым панкреатодуоденальная резекция выполнена после предварительного дренирования желчевыводящих путей. В оценку предоперационного функционального статуса пациента включена методика определения элиминации индоцианина зеленого. Результаты лечения оценивались по классификации Clavien-Dindo (2004).

**РЕЗУЛЬТАТЫ.** Оценен исходный статус пациентов, статистически значимых различий по возрасту, полу, сопутствующим заболеваниям не выявлено. Показатели элиминации индоцианина зеленого имели значимые различия: в I группе СПЭ об. % = 12,1 [10,7; 13,5], ОК<sub>15</sub> об. % = 19,8 [16,1; 23,4], во II группе СПЭ об. % = 8 [6,9; 9], ОК<sub>15</sub> об. % = 34,4 [31,6; 37,1],  $p < 0,001$ . По результатам сравнительного анализа частот нежелательных явлений в группах установлено, что при двухэтапном хирургическом лечении статистически значимо чаще наблюдаются осложнения IIIb (20 %), IVa степени (13,3 %), IVb степени (3,3 %), V степени (3,3 %) по Clavien-Dindo,  $p < 0,001$ . В группе с одноэтапным ПДР указанных осложнений не было. Частота развития осложнений I–IIIa степеней не различалась в обеих группах.

**ЗАКЛЮЧЕНИЕ.** Внедрение теста элиминации индоцианина зеленого в комплексную оценку функциональных резервов больных с опухолями панкреатодуоденальной зоны, осложненными механической желтухой средней степени тяжести, позволяет выделить группу больных с субкомпенсированными нарушениями функции печени. Выполнение панкреатодуоденальной резекции без предварительного дренирования желчевыводящих путей в данной группе пациентов является безопасным.

**КЛЮЧЕВЫЕ СЛОВА:** механическая желтуха, панкреатодуоденальная резекция, индоцианин зеленый, опухоли панкреатодуоденальной зоны.

**КАК ЦИТИРОВАТЬ.** Кабанов М.Ю., Семенцов К.В., Мянзелин М.Н., Бояринов Д.Ю., Фоменко Е.Е., Яковлева Д.М., Исаева П.В. Дифференцированный подход к хирургическому лечению пациентов с опухолями панкреатодуоденальной зоны, осложненными механической желтухой // Журнал «Неотложная хирургия» им. И.И. Джanelидзе. 2024. № 2. С. 42–50.

## **DIFFERENTIAL APPROACH TO SURGICAL TREATMENT OF PATIENTS WITH PANCREATODUODENAL TUMORS COMPLICATED BY OBSTRUCTIVE JAUNDICE**

© M.Yu. KABANOV<sup>1,2</sup>, K.V. SEMENTSOV<sup>1,2</sup>, M.N. MYANZELIN<sup>1</sup>, D.Yu. BOYARINOV<sup>1,2</sup>, E.E. FOMENKO<sup>1</sup>, D.M. YAKOVLEVA<sup>1,3</sup>, P.V. ISAEVA<sup>2</sup>



<sup>1</sup> St. Petersburg State Budgetary Institution “State Hospital for War Veterans”, St. Petersburg, Russia

<sup>2</sup> North-Western State Medical University named after I.I. Mechnikov, St. Petersburg, Russia

<sup>3</sup> Kirov Military Medical Academy, St. Petersburg, Russia

## ABSTRACT

**RATIONALE.** One of the first manifestations of pancreaticoduodenal diseases is mechanical jaundice, which occurs in 61.8–83.4 % of cases. The choice of treatment tactics for patients with pancreaticoduodenal tumors complicated by mechanical jaundice requires an individual, differentiated approach, including, in particular, assessment of liver function status

**OBJECTIVE:** to study the role of indocyanine green elimination test in the choice of surgical treatment tactics for patients with pancreaticoduodenal tumors complicated by mechanical jaundice

**MATERIALS AND METHODS.** The study included 60 patients with pancreaticoduodenal tumors complicated by mechanical jaundice of average severity according to the classification of Galperin E. I. 2012. The patients were divided into two groups. Group 1 — 30 patients who underwent pancreaticoduodenal resection (PDR) against the background of mechanical jaundice without biliary drainage. Group 2 — 30 patients pancreaticoduodenal resection was performed after preliminary biliary tract drainage. The preoperative functional status of the patient was assessed by the technique of indocyanine green elimination determination. The treatment results were evaluated according to the Clavien-Dindo classification of 2004.

**RESULTS.** The baseline status of the patients was evaluated and no statistically significant differences were found. Indocyanine green elimination rates also had significant differences: In group 1 POC% vol = 12.1 [10.7; 13.5], OC15 % vol = 19.8 [16.1; 23.4], in group 2 POC% vol = 8 [6.9; 9], OC15 % vol = 34.4 [31.6; 37.1],  $p < 0.001$ . According to the results of comparative analysis of the frequencies of adverse events in the groups, it was found that the two-stage surgical treatment was statistically significantly more frequent in complications of IIIb (20 %), IV a degree (13.3 %), IVb degree, (3.3 %), V degree (3.3 %) according to Clavien-Dindo,  $p < 0.001$ . In the group with one-stage PDR there were no mentioned complications. The incidence of I–IIIa degree complications did not differ in both groups.

**CONCLUSION.** The introduction of the indocyanine green elimination test in the complex evaluation of functional reserves of patients with pancreaticoduodenal tumors complicated by mechanical jaundice of medium severity allows to single out a group of patients with overcompensated liver dysfunctions. Pancreaticoduodenal resection without preliminary biliary drainage is safe for this group of patients.

**KEYWORDS:** obstructive jaundice, pancreaticoduodenal resection, indocyanine green, pancreaticoduodenal tumors.

**TO CITE THIS ARTICLE.** Kabanov M.Yu., Sementsov K.V., Myanzelin M.N., Boyarinov D.Yu., Fomenko E.E., Yakovleva D.M., Isaeva P.V. Differential approach to surgical treatment of patients with pancreaticoduodenal tumors complicated by obstructive jaundice. *The Journal of Emergency Surgery named after I.I. Dzhanelidze.* 2024;(2): 42–50.

**Обоснование.** Частота первичной диагностики опухолей панкреатодуоденальной зоны (ПДЗ) в течение последних 10 лет возросла, прирост годовой заболеваемости составляет 2,85 %. Опухоли этой зоны стоят на 9 месте среди всех онкологических нозологий по частоте встречаемости и на 4 месте по летальности [1].

Одним из первых проявлений заболеваний ПДЗ является механическая желтуха (МЖ), которая встречается в 61,8–83,4 % случаев [2]. Единственным радикальным методом хирургического лечения пациентов с опухолями ПДЗ является панкреатодуоденальная резекция (ПДР). Радикальные операции, выполняемые на фоне МЖ, связаны с высокими рисками послеоперационных осложнений. Выбор тактики лечения пациентов с опухолями ПДЗ, осложненными механической желтухой, требуют индивидуального, дифференцированного подхода, включающего

оценку состояния функции печени [3]. В случае развития тяжелых осложнений МЖ нет сомнений в этапном подходе к лечению пациентов с применением малоинвазивных методов дренирования ЖП. Однако, при отсутствии осложнений течения механической желтухи подходы в лечении разнятся. В литературе представлены различные классификации синдрома механической желтухи, однако, ни в одной из них не приводятся четких критериев оценки нарушения функционального состояния печени [4]. Исследование элиминации индоцианина зеленого является современным методом оценки функции печени [5].

**Цель исследования:** изучить роль теста элиминации индоцианина зеленого в выборе тактики хирургического лечения пациентов с опухолями панкреатодуоденальной зоны осложненными механической желтухой.

**Материалы и методы.** В исследование включены больные с резектабельными опухолями панк-



реато-билиарной зоны, осложненными синдромом механической желтухи, всего 60 пациентов.

Все пациенты проходили обследование и лечение в хирургических отделениях СПб ГБУЗ «Госпиталь для ветеранов войн» в период с 2020 по 2024 гг.

В работе использовалась классификация тяжести механической желтухи, предложенная Э. И. Гальпериним в 2012 г. [6].

В дополнение к основным методам обследований всем пациентам проводили мониторинг элиминации из периферической крови индоцианина зеленого (ICG). Определение концентрации красителя в крови выполняли методом пульсовой денситометрии с помощью неинвазивного сенсора аппарата LiMON PC5000 (версия 1.4)

фирмы «Pulsion Medical Systems AG» (Германия). В качестве диагностического препарата использовали ICG, который вводили внутривенно (в/в) непосредственно перед исследованием в дозе 0,5 мг/кг массы тела пациента. В ходе исследования определялись следующие показатели: скорость плазменной элиминации индоцианина зеленого (СПЭ об.%), уровень остаточной концентрации ICG в плазме через 15 мин после введения диагностического красителя (ОК<sub>15</sub> об. %).

60 больных разделены на две группы: I группа (основная) — 30 пациентов с одноэтапным радикальным хирургическим лечением; II — группа (сравнения) — 30 пациентов с двухэтапным хирургическим лечением (Табл. 1).

Таблица 1. Причины механической желтухи в группах

	I группа		II группа	
Рак головки ПЖ	18	60 %	20	67 %
Рак дистального отдела ОЖП	5	16 %	4	13 %
Рак ДПК	2	6 %	1	3 %
Рак БДС	5	17 %	5	17 %
Всего	30	100 %	30	100 %

Пациентам II группы перед панкреатодуоденальной резекцией было выполнено в 9 случаях (30 % [14,7 %; 49,4 %]) чрескожное чреспеченочное дренирование желчевыводящих путей, в 21 случае (70 % [50,6 %; 85,3 %]) — эндоскопическая ретроградная холангиопанкреатография, стентирование общего желчного протока.

Осложнения лечения оценивались по классификации осложнений хирургического лечения Clavine-Dindo (2004) [7]. Отдельно учитывались такие осложнения как: панкреатическая фистула, холангит, гнойно-септическое осложнения, кровотечение. Для постановки диагноза панкреатической фистулы использовались критерии International Study Group of Pancreatic Fistula (ISGPF) [8].

Статистическая обработка проведена в среде R 4.3.0. В рамках решаемых задач использовались следующие статистические методы:

1. Оценка разницы ICG в группах с опухолью панкреатодуоденальной зоны и группы контроля выполнялась при помощи линейной регрессии с коррекцией на пол и возраст пациентов и без коррекции.
2. Сравнение рисков наступления исходов в группах одно- и двухэтапного лечения осуществлялось при помощи логистической регрессии с расчетом разницы рисков (Risk Difference).

Статистическая значимость результатов оценивалась путем расчета робастных доверительных интервалов (ДИ) для получения оценок (раз-

ница средних или разница рисков) и проверки пересечения ими нуля. Если ДИ пересекал нуль, различия не считались статистически значимыми, если не пересекал, то считались. Также обращалось внимание на р-уровень значимости, для него принят порог, равный 0,05.

**Результаты исследования.** После набора больных в группы проведено сравнение исходного статуса пациентов перед началом лечения по сопутствующим заболеваниям, возрасту, полу, причинам развития механической желтухи, статистически значимой разницы не выявлено.

По результатам анализа количественных данных исходного статуса пациентов установлено, что статистически значимые различия отмечаются по уровню прямого билирубина и продолжительности желтухи, по другим показателям различий не выявлено (Табл. 2).

Для сравнения диагностической ценности показателей клиренс-теста функции печени с ICG проведен сравнительный анализ результатов динамической пробы у больных I и II группы с показателями здоровых пациентов (n=30) (группа контрольная).

Показатели СПЭ об.% у пациентов с механической желтухой были значимо ниже, чем у пациентов контрольной группы 9,4 [8,4; 10,4] и 19,2 [18,1; 20,2] p = 0,002. ОК<sub>15</sub> об.% у пациентов с механической желтухой был значимо выше, чем в контрольной группе: 29,2 [26,3; 32,1] и 8,5 [5,8; 11,2] соответственно, p < 0,001. Также были изучены показатели ICG в группе одноэтапного лече-



ния СПЭ об. % = 12,1 [10,7; 13,5] ОК<sub>15</sub> об. % = 19,8 [16,1; 23,4], и двухэтапного лечения СПЭ об. % = 8 [6,9; 9], ОК<sub>15</sub> об. % = 34,4 [31,6; 37,1], значения оказались статистически значимыми (Рис. 1)

Таблица 2. Исходные количественные показатели в группах

Показатель	I группа	II группа	Welch's t
Возраст	67 [63,5; 69]	69,5 [65,2; 72,8]	df = 28,4; p = 0,105
АЛТ	232 [179,2; 342]	198,5 [118; 316,5]	df = 28,1; p = 0,22
ЩФ	432 [353,5; 648,4]	453 [392; 623,2]	df = 34; p = 0,299
АЧТВ	32,1 [30; 35,4]	35,5 [33,3; 39]	df = 17,7; p = 0,828
АСТ	174 [148,3; 208]	147,5 [109; 232,5]	df = 33,2; p = 0,112
Прямой билирубин	94 [88,1; 102,8]	117,5 [91,2; 134]	df = 29,8; p = 0,003
Общий билирубин	168,3 [154,6; 180,3]	195,5 [147,8; 198,9]	df = 22,4; p = 0,152
Креатинин	95,5 [82,6; 111]	94,3 [85,1; 102,2]	df = 16,7; p = 0,661
С-реактивный белок	23 [11,5; 34]	19 [12,2; 24]	df = 31,2; p = 0,928
Баллов по Гальперину	11 [7; 12]	12 [10; 12,8]	df = 21,5; p = 0,141
ГТП	934 [594,7; 1177,2]	746,5 [235,8; 987,2]	df = 35,8; p = 0,061
СПЭ об. %	11,4 [10,1; 14]	6,9 [5,8; 10,1]	df = 30,6; p < 0,001
ОК <sub>15</sub> об. %	21,7 [14,5; 24,4]	39,1 [31,9; 41,8]	df = 40,9; p < 0,001
Продолжительность желтухи до начала лечения	11 [9; 13,5]	17 [13; 24]	df = 34,2; p = 0,002
МНО	1,2 [1,1; 1,3]	1,1 [1,1; 1,3]	df = 32; p = 0,803
Общий белок	66,7 [60; 69,5]	61,4 [60,9; 65,5]	df = 30,2; p = 0,181
Мочевина	5 [4,3; 8,3]	4,6 [4,1; 6,7]	df = 14,1; p = 0,306

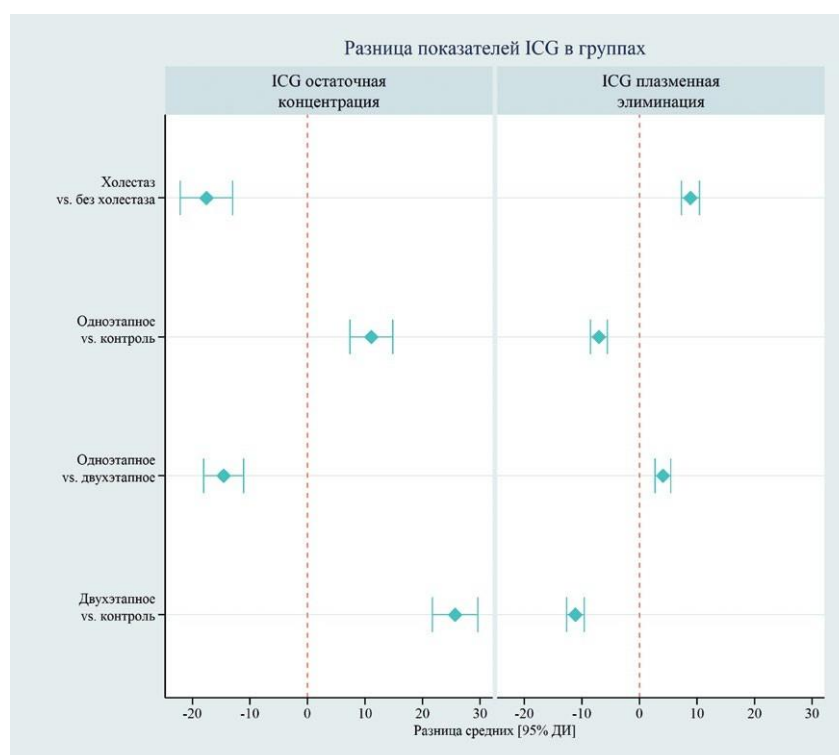


Рис. 1. Результаты сравнения показателей ICG в группах

Было проведено сравнение частоты осложнений по классификации D. Dindo и соавт. [7] в основной и контрольной группах, где пациентам выполнялось первым этапом дренирование желчевыводя-

щих путей, вторым этапом панкреатодуоденальная резекция, в сравнение включалась совокупность осложнений за два этапа лечения. В таблице 3 приведены результаты сравнений в группах.

Таблица 3. Частота развития осложнений и их сравнение в группах

Исход	I группа	II группа	Разница рисков
Clavien-Dindo I ст.	14/30 46,7 % [28,3 %; 65,7 %]	5/30 16,7 % [5,6 %; 34,7 %]	1,5 % [0,2 %; 2,7 %] p=0,02
Clavien-Dindo II ст.	2/30 6,7 % [0,8 %; 22,1 %]	8/30 26,7 % [12,3 %; 45,9 %]	-1,6 % [-3,3 %; 0,1 %] p=0,061
Clavien-Dindo IIIa ст.	6/30 20 % [7,7 %; 38,6 %]	2/30 6,7 % [0,8 %; 22,1 %]	1,3 % [-0,5 %; 3 %] p=0,16
Clavien-Dindo I IIIb ст.	0/30 0 % [0 %; 11,6 %]	6/30 20 % [7,7 %; 38,6 %]	-19,2 % [-20,1 %; -18,3 %] p<0,001
Clavien-Dindo IVa ст.	1/30 3,3 % [0,8 %; 18,1 %]	3/30 13,3 % [3,8 %; 30,7 %]	-0,8 % [-2,6 %; 1,1 %] p=0,414
Clavien-Dindo IVb ст.	0/30 0 % [0 %; 11,6 %]	1/30 3,3 % [0,1 %; 17,2 %]	-18,2 % [-20,3 %; -16,1 %] p<0,001
Clavien-Dindo V ст.	0/30 0 % [0 %; 11,6 %]	1/30 3,3 % [0,1 %; 17,2 %]	-18,2 % [-20,3 %; -16,1 %] p<0,001
Кровотечение	0/30 0 % [0 %; 11,6 %]	3/30 10 % [2,1 %; 26,5 %]	-18,4 % [-19,6 %; -17,1 %] p<0,001
Холангит	2/30 6,7 % [0,8 %; 22,1 %]	5/30 15 % [8,7 %; 29,4 %]	-2,2 % [-3,9 %; -0,6 %] p=0,009
Повышение асцитической-амилазы (BL)	8/30 26,7 % [12,3 %; 45,9 %]	10/30 33,3 % [17,3 %; 52,8 %]	-0,3 % [-1,5 %; 0,8 %] p=0,587
Фистула степени В	8/30 26,7 % [12,3 %; 45,9 %]	10/30 33,3 % [17,3 %; 52,8 %]	-0,3 % [-1,5 %; 0,8 %] p=0,587
Фистула степени С	1/30 3,3 % [0,8 %; 18,1 %]	4/30 13,3 % [3,8 %; 26,7 %]	-0,8 % [-2,6 %; 1,1 %] p=0,414

По результатам сравнительного анализа частот нежелательных явлений в группах установлено, что при одноэтапном лечении статистически значимо реже наблюдаются осложнения IIIb, IVa, IVb, V ст. по Clavien-Dindo (Рис. 2).

Проведя анализ осложнений 1 и 2 этапов лечения во II группе пациентов, установили, что увеличение частоты осложнений Clavien-Dindo IIIb (20 %, p < 0,001) связано с повторным дренированием желчевыводящих путей в связи с миграцией стента (в 3 случаях), либо развитием послеоперационного холангита (3 случая).

В группе осложнений «кровотечение» учитывались любые кровотечения как после 1 этапа хирургического лечения, так и после ПДР. У пациентов с одноэтапным лечением кровотечений

не наблюдалось. В группе двухэтапного лечения в 2 случаях (6 %) наблюдалось кровотечение в раннем послеоперационном периоде из зоны папиллосфинктеротомии. В 1 случае наблюдалось кровотечение в раннем послеоперационном периоде после панкреатодуоденальной резекции.

Частота формирования панкреатических фистул степени В и С в группах статистически не различались (Рис. 3).

Осложнения в виде холангита сравнивались в группе двухэтапного по совокупности за два этапа лечения (46,7 %), чаще всего это случаи после первого этапа лечения (n = 3), в двух наблюдениях (6 %) холангит диагностирован повторно после панкреатодуоденальной резекции. У пациентов с одноэтапным лечением холангит диагностирован в 2 случаях

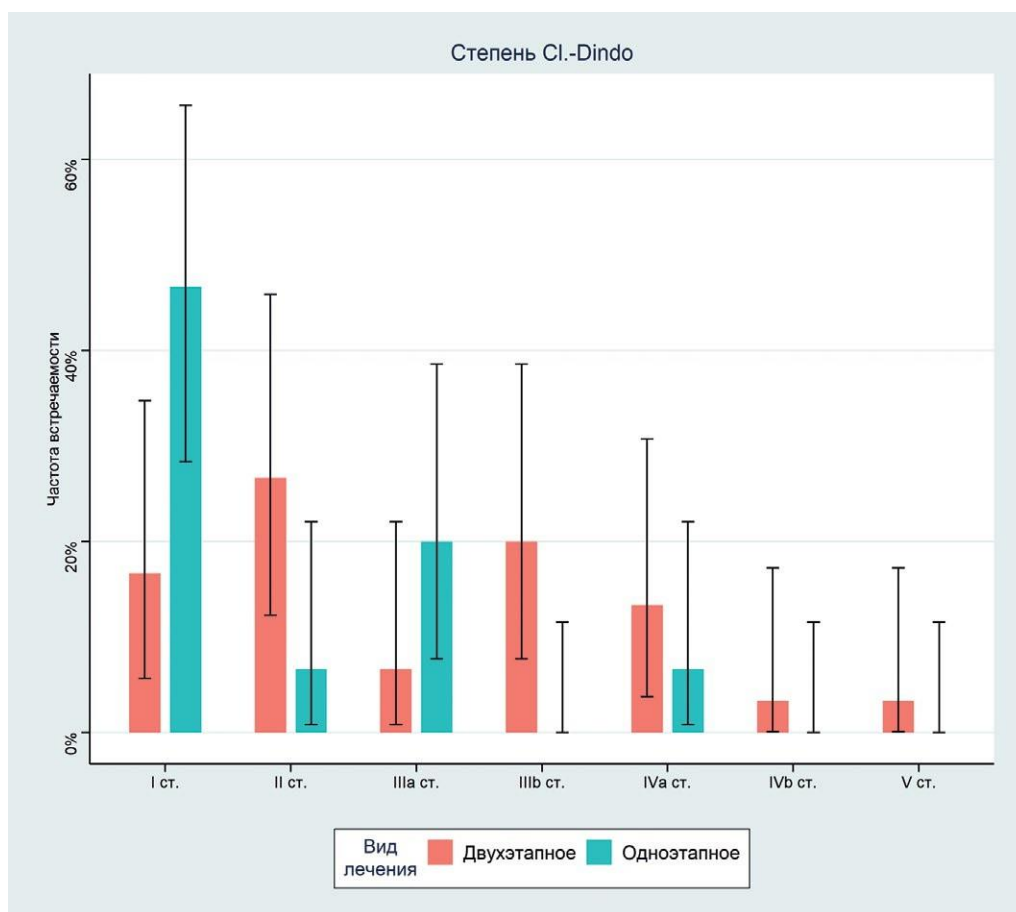


Рис. 2. Частота встречаемости осложнений по Clavien-Dindo

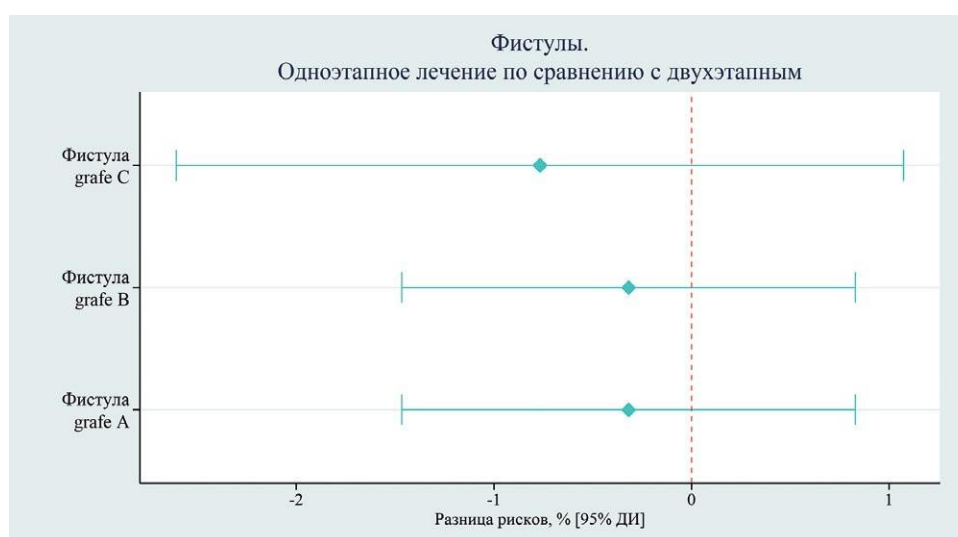


Рис. 3. Частоты развития панкреатической фистулы в I группе в сравнении с II группой

(6,7%). В группе двухэтапного лечения в одном наблюдении случился летальный исход (3,3%), причиной которого явился мезентериальный тромбоз в раннем послеоперационном периоде.

**Обсуждение.** В настоящее время как в отечественной, так и в зарубежной литературе нет единого мнения по тактике хирургического лечения пациентов с резектабельными опухолями





периапулярной зоны, осложненными МЖ. Общепринятым является то, что при наличии осложнений, как холангит, выраженная печеночная недостаточность, и в случае необходимости коррекции сопутствующих заболеваний, прибегают к двухэтапной тактике, где первым этапом выполняют декомпрессию ЖВП, затем, после коррекции нарушений, вторым этапом проводится панкреатодуоденальная резекция [2, 9, 10].

По нашему мнению, в группе пациентов с тяжелой степенью желтухи (16 баллов и более) по классификации Э.И. Гальперина необходимо выполнение дренирующего вмешательства, так как у них выявляются более одного осложнения механической желтухи (холангит, печеночная недостаточность, кровотечение и др.), которые требуют коррекции. Наибольший интерес представляют пациенты со среднетяжелым течением механической желтухи (6–12 баллов). Это группа больных наиболее разнородна по своему составу. Кому из этой группы пациентов возможно выполнение радикальной операции без дренирования ЖВП?

Одним из дополнительных критериев оценки функции печени мы ввели определение элиминации индоцианина зеленого. Скорость выделения и остаточная концентрация ICG отражает печеночную выделительную функцию и печеночный функциональный статус в целом [5, 11, 12].

При выборе метода лечения мы также ориентировались на длительность течения желтухи, наличие осложнений механической желтухи, наличие некомпенсированных сопутствующих заболеваний, требующих дополнительной коррекции. I группу (основную) составили 30 пациентов, где выполнялось одноэтапное радикальное хирургическое лечение, II группа (сравнения) — 30 пациентов с двухэтапным хирургическим лечением. Всем пациентам выполнена ПДР по стандартам и общепринятым канонам при данной патологии.

Сравнение показателей ICG пациентов I и II группы с показателями в контрольной группе позволило получить статистически значимые различия в группах и доказать значимость этой функциональной пробы в исследовании функции печени. СПЭ об.% у пациентов с МХ и группы сравнения соответственно: 9,4 [8,4; 10,4]; 19,2 [18,1; 20,2]  $p = 0,002$ ; ОК<sub>15</sub> об.% у пациентов с МХ

и группы сравнения соответственно: 29,2 [26,3; 32,1] и 8,5 [5,8; 11,2]  $p < 0,001$ . В виду этого данная переменная была введена для сравнения в группах. Получены статистически значимые различия. В I группе СПЭ об. % = 12,1 [10,7; 13,5] ОК<sub>15</sub> об. % = 19,8 [16,1; 23,4], в II СПЭ об. % = 8 [6,9; 9], ОК<sub>15</sub> об. % = 34,4 [31,6; 37,1],  $p < 0,001$ .

ICG у пациентов с механической желтухой позволяют выделить группу пациентов с более выраженными нарушениями функции печени. Возможно, это связано с явлениями скрытой дисфункции печени при механической желтухе, которая не выявляется общепринятыми методами.

Сравнение результатов хирургического лечения больных I и II групп показало, что группа больных с двухэтапным хирургическим лечением имеет более высокую частоту развития тяжелых осложнений в сравнении с одноэтапным (по Clavien-Dindo IIIb 20% [7,7%; 38,6%], IVa, 13,3% [3,8%; 30,7%], IVb, 3,3% [0,1%; 17,2%] V ст. 3,3% [0,1%; 17,2%]  $p < 0,001$ ).

Общий уровень осложнений (любая степень по Clavien-Dindo) в группах не различался и колебался от 51,4% до 96,7%,  $p = 0,053$ , нельзя не отметить, что большую часть данного показателя составляет I степень осложнений, к которой мы относили в том числе повышение амилазы асцитической (BL), которая тактически не влияет на течение послеоперационного периода.

Таким образом, выбор тактики лечения пациентов с резектабельными периапулярными опухолями, осложненными механической желтухой, является непростой задачей. Необходима выработка более точных критериев оценки тяжести механической желтухи, методов оценки функционального состояния пациентов этой категории.

**Выводы.** Внедрение теста элиминации индоцианина зеленого в комплексную оценку функциональных резервов больных с опухолями панкреатодуоденальной зоны, осложненной механической желтухой средней степени тяжести, позволяет выделить группу больных с субкомпенсированными нарушениями функции печени. Выполнение панкреатодуоденальной резекции без предварительного дренирования желчевыводящих путей данной группе пациентов является безопасным.

**ФИНАНСИРОВАНИЕ.** Исследование проведено без спонсорской поддержки.

**SOURCE OF FUNDING.** The study was performed without sponsorship.

**КОНФЛИКТ ИНТЕРЕСОВ.** Авторы заявляют об отсутствии конфликта интересов.

**CONFLICT OF INTEREST.** The authors declare no conflicts of interest.



## ЛИТЕРАТУРА

1. Каприн А.Д., Старинский В.В., Шахзадова А.О. Злокачественные новообразования в России в 2021 году (заболеваемость и смертность). МНИОИ им. П.А. Герцена филиал ФГБУ «НМИЦ радиологии» Минздрава России. М.; 2022. 252 с.
2. Blacker S., Lahiri R.P., Phillips M., et al. Which patients benefit from preoperative biliary drainage in resectable pancreatic cancer? *Expert Rev Gastroenterol Hepatol.* 2021;15(8):855-863. doi:10.1080/17474124.2021.1915127.
3. Johansen K., Khodakaram K., Lundgren L., et al. Preoperative Biliary Drainage Does Not Independently Reduce Survival After Pancreaticoduodenectomy Among Patients With Pancreatic Ductal Adenocarcinoma: A National Registry Study. *Ann Surg Open.* 2021 Aug 13;2(3):e090. DOI: 10.1097/AS9.000000000000090.
4. Кабанов М.Ю., Семенов К.В., Бояринов Д.Ю., Мянзелин М.Н., Беликова М.Я., Алексеев В.В. Трудности оценки тяжести дисфункции печени при механической желтухе // *Анналы хирургической гепатологии.* 2021. Т 26, № 2. С. 129–136. DOI: 10.16931/10.16931/1995-5464.2021-2-129-136.
5. Kobayashi Y., Kiya Y., Nishioka Y., Hashimoto M., Shindoh J. Indocyanine green clearance of remnant liver (ICG-Krem) predicts postoperative subclinical hepatic insufficiency after resection of colorectal liver metastasis: theoretical validation for safe expansion of Makuuchi's criteria. *HPB (Oxford).* 2020;22(2):258-264. doi:10.1016/j.hpb.2019.06.013.
6. Гальперин Э.И. Классификация тяжести механической желтухи // *Анналы хирургической гепатологии.* 2012. Т. 17, №2. С. 26–33.
7. Dindo D., Demartines N., Clavien P.A. Classification of surgical complications: a new proposal with evaluation in a cohort of 6336 patients and results of a survey. *Ann Surg.* 2004;240(2):205-213. doi:10.1097/01.sla.0000133083.54934.ae.
8. Bassi C., Marchegiani G., Dervenis C., et al. The 2016 update of the International Study Group (ISGPS) definition and grading of postoperative pancreatic fistula: 11 Years After. *Surgery.* 2017;161(3):584-591. doi:10.1016/j.surg.2016.11.014.
9. Хатьков И.Е., Аванесян Р.Г., Ахаладзе Г.Г., Бебуришвили А.Г., Буланов А.Ю., Быков М.И., Вирике Э.Г., и др. Российский консенсус по актуальным вопросам диагностики и лечения синдрома механической желтухи // *Хирургия. Журнал им. Н.И. Пирогова.* 2020. Т. 6. С. 517.
10. Патютко Ю.И., Котельников А.Г., Поляков А.Н., Подлужный Д.В. Эволюция хирургии рака головки поджелудочной железы и периапулярной зоны // *Анналы хирургической гепатологии.* 2019. Т. 24, №3. С. 45–53. DOI: 10.16931/1995-5464.2019345-53.
11. Faybik P., Hetz H. Plasma disappearance rate of indocyanine green in liver dysfunction. *Transplant Proc.* 2006;38(3):801-802. doi:10.1016/j.transproceed.2006.01.049].
12. Lisotti A., Azzaroli F., Cucchetti A., et al. Relationship between indocyanine green retention test, decompensation and survival in patients with Child-Pugh A cirrhosis and portal hypertension. *Liver Int.* 2016;36(9):1313-1321. doi:10.1111/liv.13070.

## REFERENCES

1. Kaprina A.D., Starinski V.V., Shachzadova A.O. Zlokachestvennye novoobrazovaniya v Rossii v 2021 godu (zabolevaemost' i smertnost'). P.A. Herzen MNIIOI - branch of FGBU NMC Radiology of the Ministry of Health of Russia. Moscow. 2022. (In Russ).
2. Blacker S., Lahiri R.P., Phillips M., et al. Which patients benefit from preoperative biliary drainage in resectable pancreatic cancer? *Expert Rev Gastroenterol Hepatol.* 2021;15(8):855-863. doi:10.1080/17474124.2021.1915127.
3. Johansen K., Khodakaram K., Lundgren L., et al. Preoperative Biliary Drainage Does Not Independently Reduce Survival After Pancreaticoduodenectomy Among Patients With Pancreatic Ductal Adenocarcinoma: A National Registry Study. *Ann Surg Open.* 2021 Aug 13;2(3):e090. DOI: 10.1097/AS9.000000000000090.
4. Kabanov M.Yu., Sementsov K.V., Boyarinov D.Yu., Myanzelin M.N., Belikova M.Ya., Alekseev V.V. Difficulties in assessing the severity of liver dysfunction for obstructive jaundice. *Annaly khirurgicheskoy gepatologii = Annals of HPB Surgery.* 2021;26(2):129-136. (In Russ.).
5. Kobayashi Y., Kiya Y., Nishioka Y., Hashimoto M., Shindoh J. Indocyanine green clearance of remnant liver (ICG-Krem) predicts postoperative subclinical hepatic insufficiency after resection of colorectal liver metastasis: theoretical validation for safe expansion of Makuuchi's criteria. *HPB (Oxford).* 2020;22(2):258-264. doi:10.1016/j.hpb.2019.06.013.
6. Gal'perin É.I. The classification of obstructive jaundice severity. *Annaly khirurgicheskoy gepatologii = Annals of HPB Surgery.* 2012;17(2):26-33. (In Russ.).



7. Dindo D., Demartines N., Clavien P.A. Classification of surgical complications: a new proposal with evaluation in a cohort of 6336 patients and results of a survey. *Ann Surg.* 2004;240(2):205-213. doi:10.1097/01.sla.0000133083.54934.ae.

8. Bassi C., Marchegiani G., Dervenis C., et al. The 2016 update of the International Study Group (ISGPS) definition and grading of postoperative pancreatic fistula: 11 Years After. *Surgery.* 2017;161(3):584-591. doi:10.1016/j.surg.2016.11.014.

9. Khat'kov I.E., Avanesyan R.G., Akhaladze G.G., et al. Russian consensus on current issues in the diagnosis and treatment of obstructive jaundice syndrome. *Pirogov Russian Journal of Surgery = Khirurgiya. Zhurnal im. N.I. Pirogova.* 2020;(6):517. (In Russ.).

10. Patyutko Yu.I., Kotelnikov A.G., Polyakov A.N., Podluzhnyi V.D. Evolution of surgery for pancreatic head and periampullary cancer. *Annaly khirurgicheskoygepatologii = Annals of HPB Surgery.* 2019;24(3):45-53. (In Russ.).

11. Faybik P., Hetz H. Plasma disappearance rate of indocyanine green in liver dysfunction. *Transplant Proc.* 2006;38(3):801-802. doi:10.1016/j.transproceed.2006.01.049.

12. Lisotti A., Azzaroli F., Cucchetti A., et al. Relationship between indocyanine green retention test, decompensation and survival in patients with Child-Pugh A cirrhosis and portal hypertension. *Liver Int.* 2016;36(9):1313-1321. doi:10.1111/liv.13070.

#### **АВТОРЫ**

**Кабанов Максим Юрьевич**, д.м.н., проф. — ORCID: 0000-0002-9901-8520

**Семенов Константин Валерьевич**, д.м.н. — ORCID: 0000-0003-1056-3168

**Мянзелин Марат Наилевич** — ORCID: 0000-0002-5879-2093

**Бояринов Дмитрий Юрьевич**, к.м.н. — ORCID: 0000-0001-6411-040X

**Фоменко Екатерина Евгеньевна** — ORCID: 0009-0008-4429-4887

**Яковлева Диана Михайловна**, к.м.н. — ORCID: 0000-0002-7512-0459

**Исаева Петимат Вахаевна** — ORCID: 0009-0008-6272-0130

#### **AUTHORS**

**Kabanov Maxim Yurievich**, Dr.Sci. (Medicine), Prof. — ORCID: 0000-0002-9901-8520

**Sementsov Konstantin Valerievich**, Dr.Sci. (Medicine) — ORCID: 0000-0003-1056-3168

**Myanzelin Marat Nailevich** — ORCID: 0000-0002-5879-2093

**Boyarinov Dmitry Yuryevich**, Ph.D. — ORCID: 0000-0001-6411-040X

**Fomenko Ekaterina Evgenievna** — ORCID: 0009-0008-4429-4887

**Yakovleva Diana Mikhailovna**, Ph.D. — ORCID: 0000-0002-7512-0459

**Isaeva Petimat Vakhaevna** — ORCID: 0009-0008-6272-0130



УДК 618.14–006.36–089.87

DOI: 10.54866/27129632\_2024\_2\_51

## ВЛИЯНИЕ ЛАПАРОСКОПИЧЕСКОЙ МИОМЭКТОМИИ НА РЕПРОДУКТИВНЫЙ ИСХОД У ПАЦИЕНТОК С МИОМОЙ МАТКИ И БЕСПЛОДИЕМ

© К.Ю. КРЫЛОВ<sup>1,2</sup>, Н.Н. РУХЛЯДА<sup>3</sup>, Е.И. БИРЮКОВА<sup>2</sup>, Ю.К. МИРОШНИКОВА<sup>3</sup>

<sup>1</sup> СПб ГБУЗ «Клиническая больница Святителя Луки», Санкт-Петербург, Россия

<sup>2</sup> ГБУ «Санкт-Петербургский научно-исследовательский институт скорой помощи им. И.И. Джанелидзе», Санкт-Петербург, Россия

<sup>3</sup> ФГБОУ ВО «Санкт-Петербургский государственный педиатрический медицинский университет» МЗ РФ, Санкт-Петербург, Россия

### РЕЗЮМЕ

**ОБОСНОВАНИЕ.** Миома матки — одна из самых распространенных опухолей у женщин во всем мире. Мы исследовали репродуктивные исходы у пациенток после проведения лапароскопической миомэктомии при наличии различных типов узлов миомы.

**ЦЕЛЬ:** оценить репродуктивные исходы у пациенток с бесплодием и миомой матки после лапароскопической миомэктомии.

**МАТЕРИАЛЫ И МЕТОДЫ.** В исследование были включены 38 женщин в возрасте от 18 до 45 лет с миомой матки и бесплодием. Всем пациенткам была проведена плановая лапароскопическая миомэктомия. Беременность подтверждалась путем визуализации плодного яйца в полости матки. Из историй болезни были собраны данные о типе и количестве лапароскопических миомэктомий, характеристиках узлов миомы, таких как их количество, размер и локализация.

**РЕЗУЛЬТАТЫ.** В ходе исследования было обнаружено, что из 38 пациенток с миомой матки и бесплодием 24 женщины (63 %) забеременели в течение 2 лет после проведенной лапароскопической миомэктомии. Из них у 13 (54,1 %) было проведено родоразрешение путем кесарева сечения, у 11 (45,9 %) естественным путем. Из 5 женщин с субсерозными узлами миомы (7 тип по FIGO) забеременели 5 (100 %). Из 19 пациенток с интрамурально-субсерозными узлами (тип 5 и 6 по FIGO) забеременели 11 (58 %). Из 24 женщин с интрамуральными узлами (4 тип по FIGO) забеременели 8 (33 %). У 5 (100 %) женщин, забеременевших после удаления субсерозного узла (7 тип по FIGO) было проведено родоразрешение естественным путем. У 7 (63,6 %) пациенток, которые забеременели после удаления интрамурально-субсерозного узла (тип 5 и 6 по FIGO) было проведено родоразрешение путем кесарева сечения, у 4 (36,4 %) естественным путем. У 6 (75 %) женщин, забеременевших после удаления интрамурального узла (4 тип по FIGO) было проведено родоразрешение путем кесарева сечения, у 2 (35 %) естественным путем. Из 14 женщин, страдающих бесплодием и имеющих только 1 узел миомы, 11 забеременели (78,5 %), из 19 пациенток, имеющих 2 миомы забеременели 11 (58 %), из 5 женщин, у которых было 3 и более миоматозных узлов, забеременели 2 (40 %).

**ВЫВОДЫ.** В зависимости от размера, количества и локализации, миома матки может быть причиной бесплодия. Наше исследование демонстрирует, что лапароскопическая миомэктомия улучшает репродуктивные исходы у женщин с субсерозными, интрамурально-субсерозными и интрамуральными миоматозными узлами.

**КЛЮЧЕВЫЕ СЛОВА:** миома матки, миомэктомия, бесплодие.

**КАК ЦИТИРОВАТЬ.** Крылов К.Ю., Рухляда Н.Н., Бирюкова Е.И., Мирошникова Ю.К. Влияние лапароскопической миомэктомии на репродуктивный исход у пациенток с миомой матки и бесплодием // Журнал «Неотложная хирургия» им. И.И. Джанелидзе. 2024. № 2. С. 51–58.

## INFLUENCE OF LAPAROSCOPIC MYOMECTOMY ON REPRODUCTIVE OUTCOME IN PATIENTS WITH UTERINE FIBROID AND INFERTILITY

© K.Y. KRYLOV<sup>1,2</sup>, N.N. RUKHLIADA<sup>3</sup>, E.I. BIRYUKOVA<sup>2</sup>, Y.K. MIROSHNIKOVA<sup>3</sup>

<sup>1</sup> Clinical Hospital of St. Luke, St. Petersburg, Russia

<sup>2</sup> St. Petersburg I.I. Dzhanelidze Research Institute of Emergency Medicine, St. Petersburg, Russia



<sup>3</sup> Federal State Budgetary Educational Institution of Higher Education “Saint Petersburg State Pediatric Medical University” of the Ministry of Health of the Russian Federation, St. Petersburg, Russia

## ABSTRACT

**RATIONALE.** Uterine fibroids are one of the most common tumors in women worldwide. We examined reproductive outcomes in patients undergoing laparoscopic myomectomy for various types of fibroid nodules.

**OBJECTIVE:** to evaluate reproductive outcomes in patients with infertility and uterine fibroids after laparoscopic myomectomy.

**MATERIAL AND METHODS.** The study included 38 women aged 18 to 45 years with uterine fibroids and infertility. All patients underwent elective laparoscopic myomectomy. Pregnancy was confirmed by visualizing the fertilized egg in the uterine cavity. Data on the type and number of laparoscopic myomectomies and the characteristics of myoma nodes, such as their number, size and location, were collected from medical records.

**RESULTS.** The study found that of 38 patients with uterine fibroids and infertility, 24 women (63 %) became pregnant within 2 years after laparoscopic myomectomy. Of these, 13 (54.1 %) were delivered by cesarean section, and 11 (45.9 %) were delivered naturally. Of the 5 women with subserous fibroid nodes (FIGO type 7), 5 (100 %) became pregnant. Of the 19 patients with intramural subserous nodes (FIGO types 5 and 6), 11 (58 %) became pregnant. Of the 24 women with intramural nodes (FIGO type 4), 8 (33 %) became pregnant. In 5 (100 %) women who became pregnant after removal of the subserous node (FIGO type 7), vaginal delivery was performed. In 7 (63.6 %) patients who became pregnant after removal of an intramural-subserous node (FIGO types 5 and 6), delivery was performed by cesarean section, in 4 (36.4 %) by natural delivery. In 6 (75 %) women who became pregnant after removal of an intramural node (FIGO type 4), delivery was performed by cesarean section, in 2 (35 %) by natural delivery. Of 14 women suffering from infertility and having only 1 fibroid node, 11 became pregnant (78.5 %), of 19 patients with 2 fibroids, 11 (58 %) became pregnant, of 5 women who had 3 or more fibroid nodes became pregnant 2 (40 %).

**CONCLUSIONS.** Depending on the size, number and location, uterine fibroids can cause infertility. Our study demonstrates that laparoscopic myomectomy improves reproductive outcomes in women with subserosal, intramural-subserosal, and intramural myomatous nodules. After removal of nodes larger than 5 cm, the pregnancy rate was significantly higher than after removal of nodes smaller than 5 cm. In addition, the pregnancy rate in this observation period was higher in patients after removal of a single uterine fibroid, compared with women with 2 and more myomatous nodes. After removal of the subserous nodes, delivery was carried out naturally; after removal of the intramural and subserosal-intramural nodes, in most cases the tactics of delivery by cesarean section were chosen. In the groups of women who became pregnant after removal of a node from 3 to 5 cm and more than 5 cm, the rate of delivery by cesarean section and vaginally was approximately equal. After myomectomy of a node less than 3 cm, delivery was carried out naturally. In the groups of women who became pregnant after removal of 1 and 2 nodes, the rate of surgical and natural delivery was approximately the same, and in the group of patients with 3 or more nodes, a cesarean section was performed in all cases.

**KEYWORDS:** uterine fibroids, myomectomy, infertility.

**TO CITE THIS ARTICLE.** Krylov KY, Rukhliada NN, Biryukova EI, Miroshnikova YK. Influence of laparoscopic myomectomy on reproductive outcome in patients with uterine fibroid and infertility. *The Journal of Emergency Surgery named after I.I. Dzhanlidze.* 2024;(2):51–58.

Миома матки — доброкачественная моноклональная опухоль, которая формируется из гладкомышечных клеток шейки или тела матки [1]. Данное заболевание встречается примерно у 70 % женщин [2–4]. У большей части женщин заболевание протекает бессимптомно, это может затруднить оценку истинной распространенности [1]. Симптомы и их тяжесть могут отличаться в зависимости от размера и расположения миомы [5, 6]. Наиболее распространенный симптом — аномальные маточные кровотечения, которые могут привести к анемии. Другие возможные симптомы включают боли внизу живота различного характера и интенсивности, болезненные и обильные менструации, диспареунию, нарушение функции

смежных органов (дизурические расстройства, запоры) [5–7]. К факторам риска развития миомы относят раннее менархе, отсутствие родов в анамнезе, повышенный ИМТ, курение, дефицит витамина D [1, 8, 9]. Средний возраст выявления миомы матки 32–34 года [10]. В зависимости от их размера, количества и локализации в матке, миомы могут быть как причиной бесплодия, так и повторного невынашивания беременности [11]. Локализацию миомы в матке можно классифицировать с помощью системы Международной федерации гинекологии и акушерства (FIGO).

Несмотря на существование множества исследований, оценивающих взаимосвязь между миомой матки и бесплодием, механизмы, с помощью



которых миома оказывает негативное влияние на репродуктивную функцию, остаются в значительной степени неизвестными. Было предложено множество гипотез, объясняющих, как миома может вызывать бесплодие, таких как повышенная сократительная способность матки, нарушение цитокинового профиля, аномальная васкуляризация и хроническое воспаление [19]. Опухоль может нарушать анатомию полости матки, вызывая обструкцию проксимальных отверстий фаллопиевых труб и анатомию органов малого таза, оттесняя маточную трубу от яичника [20]. Вероятно, что смещение шейки матки к симфизу крупными миоматозными узлами затрудняет попадание в нее сперматозоидов, а увеличение или деформация полости матки может мешать нормальному транспорту сперматозоидов [19]. Миоматозные узлы, особенно при субмукозном расположении, нарушают кровоток в эндометрии и вызывают избыточную воспалительную реакцию, что отрицательно влияет на имплантацию [17]. У бесплодных женщин с интрамуральной миомой была обнаружена более низкая экспрессия гена НОХА10 и молекулы клеточной адгезии Е-кадгерина во время имплантации [21]. У пациенток с миомами также отмечается низкий уровень интерлейкина 10 и гликоделина. Эти цитокины участвуют в процессе имплантации и их снижение может оказывать негативное влияние на зачатие [22].

**Материалы и методы.** В исследование были включены 38 женщин в возрасте от 18 до 45 лет с миомой матки и бесплодием. Всем пациенткам была проведена плановая лапароскопическая миомэктомия. Исследование проводилось среди пациенток, обратившихся в плановом порядке в СПб ГБУЗ Клиническую больницу Святителя Луки Санкт-Петербурга в 2021 г. По крайней мере 2 года наблюдения после возможного хирургического ле-

чения были приемлемыми в качестве временного интервала для зачатия. Беременность подтверждалась путем визуализации плодного яйца в полости матки. Пациентки с тяжелым эндометриозом (4 степени) или доминирующим аденомиозом (поскольку аденомиоз поражает матку в большей степени, чем миома матки) были исключены. Из историй болезни были собраны данные о типе и количестве лапароскопических миомэктомий, характеристиках узлов миомы, таких как их количество, размер и локализация. Также были получены данные акушерско-гинекологического анамнеза, включающего количество и исходы беременностей. Причинами миомэктомии были бесплодие и симптомы, связанные с миомой. Симптомы, связанные с миомой матки включали в себя: тянущие боли внизу живота, аномальные маточные кровотечения, учащенное мочеиспускание, ощущение инородного тела в животе.

**Результаты.** В ходе исследования было обнаружено, что из 38 пациенток с миомой матки и бесплодием, 24 женщины (63 %) забеременели в течение 2 лет после проведенной лапароскопической миомэктомии. Из них у 13 (54,1 %) было проведено родоразрешение путем кесарева сечения, у 11 (45,9 %) естественным путем. Из 38 женщин, планирующих беременность, у 5 (13 %) была субсерозная миома на ножке (тип 7 по FIGO), у 19 (50 %) интрамурально-субсерозная (5 или 6 тип по FIGO), у 14 (37 %) интрамуральная (4 тип по FIGO).

Из 38 женщин, планирующих беременность, 14 (37 %) имели единственную миому, 19 (50 %) имели 2 миомы, у 5 (13 %) наблюдались 3 и более.

При оценке размеров миом было обнаружено, что у 4 (10,5 %) пациенток из 38, размер миомы был менее 3 см, у 9 (23,5 %) из 38 от 3 до 5 см, у 25 (66 %) наблюдалась миома более 5 см.

Таблица 1. Данные о пациентках

Пациентка	Размер узла (см)	Тип по FIGO	Количество узлов	Беременность да/нет
1	< 3	7	1	да
2	> 5	4	2	да
3	> 5	4	2	да
4	3–5	5	3	нет
5	> 5	5	1	нет
6	3–5	5	2	нет
7	> 5	7	1	да
8	< 3	5	2	нет
9	> 5	4	3	да
10	> 5	4	1	да
11	3–5	7	1	да
12	< 3	4	2	нет
13	> 5	5	2	да



Пациентка	Размер узла (см)	Тип по FIGO	Количество узлов	Беременность да/нет
14	> 5	4	2	да
15	3–5	7	1	да
16	> 5	6	2	да
17	> 5	4	1	да
18	< 3	4	1	нет
19	> 5	5	2	да
20	3–5	4	2	да
21	> 5	4	1	нет
22	> 5	6	2	нет
23	> 5	5	1	да
24	> 5	5	2	нет
25	> 5	4	5	нет
26	> 5	4	2	нет
27	> 5	6	2	нет
28	3–5	5	2	да
29	> 5	7	1	да
30	> 5	5	3	нет
31	3–5	4	2	да
32	> 5	6	4	да
33	> 5	6	1	да
34	> 5	5	2	да
35	3–5	5	2	да
36	> 5	6	1	да
37	3–5	5	1	да
38	> 5	4	2	нет

Из 5 женщин с субсерозной миомой (7 тип по FIGO) забеременели 5 (100 %). После лапароскопического удаления миом данной локализации пациентки могли планировать беременность уже через 3–4 месяца. Из 19 пациенток с интрамурально-субсерозным узлом (тип 5 и 6 по FIGO) забеременели 11 (58 %). Из 24 женщин с интрамуральным узлом (4 тип по FIGO) забеременели 8 (33 %). После того, как женщина перенесла миомэктомию, у нее есть период восстановления до года, в течение которого ей не рекомендуется беременность. Этот фактор также мог оказать влияние на частоту зачатия среди пациенток с данным типом миомы. У 5 (100 %) женщин, забеременевших после удаления субсерозного узла (7 тип по FIGO) было проведено родоразрешение естественным путем. У 7 (63,6 %) пациенток, которые забеременели после удаления интрамурально-субсерозного узла (тип 5 и 6 по FIGO) было проведено родоразрешение путем кесарева сечения, у 4 (36,4 %) естественным путем. У 6 (75 %) женщин, забеременевших после удаления интрамурального узла (4 тип по FIGO) было проведено родоразрешение путем кесарева сечения, у 2 (35 %) естественным путем.

Из 14 женщин, страдающих бесплодием и имеющих единственную миому, 11 забеременели

(78,5 %), из 19 пациенток, имеющих 2 миомы забеременели 11 (58 %), из 5 женщин, у которых было более 3 миом, забеременели 2 (40 %). Из 11 женщин, которые забеременели после миомэктомии 1 узла, у 5 (45,4 %) было проведено родоразрешение путем кесарева сечения, у 6 (54,6 %) естественным путем. Из 11 женщин, которые забеременели после удаления 2 миом, у 6 (54,5 %) родоразрешение проводилось путем кесарева сечения, у 5 (45,5 %) естественным путем. Из 2 женщин, которые забеременели после удаления 3 и более миом, у 2 (100 %) родоразрешение было проведено путем кесарева сечения.

Кроме того, мы выяснили, что из 4 женщин, у которых наблюдалась миома размером менее 3 см, забеременела только 1 (25 %), из 9 пациенток с миомой от 3 до 5 см, забеременели 7 (29 % 78 %), из 25 пациенток с миомой более 5 см забеременели 16 (67 %). У единственной женщины, которая забеременела после миомэктомии узла менее 3 см, родоразрешение проводилось путем кесарева сечения. У 4 (57 %) пациенток, которые забеременели после удаления миомы размером от 3 до 5 см, было родоразрешение путем кесарева сечения, у 3 (43 %) естественным путем. У 8 (50 %) пациенток, которые забеременели после удаления узла размером более 5



см, было проведено родоразрешение путем кесарева сечения, у 8 (50 %) естественным путем. Тактику родоразрешения определял акушер родильного дома.

Таблица 2. Размеры миоматозных узлов

Пациентка	Размеры узлов (мм)	
1	23x25x20	
2	62x74x70	55x60x64
3	102x91x95	72x70x75
4	38x47x48	31x42x45 40x43x46
5	55x58x60	
6	44x48x45	40x46x49
7	51x60x74	
8	13x9x11	15x20x24
9	85x87x71	62x63x74 49x51x53
10	87x89x92	
11	30x35x42	
12	8x8x10	20x26x28
13	93x66x64	62x93x75
14	77x79x85	90x93x95
15	34x38x45	
16	88x85x83	74x71x68
17	51x64x72	
18	10x15x17	
19	76x71x75	65x60x71
20	33x37x39	41x45x48
21	65x69x71	86x89x94
22	50x53x55	77x74x75
23	51x53x55	
24	59x58x54	
25	90x94x97 54x58x57 50x51x54	35x30x31 45x35x50
26	64x68x69	71x75x76
27	54x58x59	60x62x65
28	41x45x47	31x36x43
29	66x70x72	
30	51x60x58	66x68x74 70x75x76
31	45x40x39	31x35x34
32	54x57x62 50x53x54	90x84x86 47x52x53
33	69x75x79	
34	70x62x65	77x74x80
35	44x47x48	30x35x37
36	55x59x62	
37	30x34x40	
38	95x93x90	85x89x86

**Выводы.** В зависимости от размера, количества и локализации, миома матки может быть причиной бесплодия. Наше исследование демонстрирует, что лапароскопическая миомэктомия улучшает репродуктивные исходы у женщин с субсерозными, интрамурально-субсерозными и интраму-





ральными миоматозными узлами. В дополнение к проблеме бесплодия, потенциальные симптомы, такие как аномальные маточные кровотечения и боль, должны быть оценены и включены в показания к операции. После удаления узлов размером более 5 см частота наступления беременности была значительно выше, чем после удаления узлов менее 5 см. Кроме того, частота наступления беременности в данном периоде наблюдения была выше у пациенток после удаления единственной миомы матки, по сравнению с женщинами, имеющими 2 и более миоматозных узлов. После удаления субсерозных узлов родоразрешение проводилось естественным путем, после удаления

интрамуральных и субсерозно-интрамуральных в большинстве случаев была выбрана тактика родоразрешения путем кесарева сечения. В группах женщин, которые забеременели после удаления узла от 3 до 5 см и более 5 см частота родоразрешения путем кесарева сечения и естественным путем была приблизительно равна. После миомэктомии узла менее 3 см родоразрешение было проведено естественным путем. В группах женщин, которые забеременели после удаления 1 и 2 узлов, частота родоразрешения оперативным и естественным путем была примерно одинаковой, а в группе пациенток с 3 и более узлами, во всех случаях было проведено кесарево сечение.

**ФИНАНСИРОВАНИЕ.** Исследование проведено без спонсорской поддержки.

**SOURCE OF FUNDING.** The study was performed without sponsorship.

**КОНФЛИКТ ИНТЕРЕСОВ.** Авторы заявляют об отсутствии конфликта интересов.

**CONFLICT OF INTEREST.** The authors declare no conflicts of interest.

#### ЛИТЕРАТУРА

1. Миома матки. Клинические рекомендации. Российское общество акушеров-гинекологов (РОАГ), 2020.
2. Chiapparino F, Cipriani S, Ricci E, et al. Alcohol consumption and risk of uterine myoma: A systematic review and meta analysis. *PLoS One*. 2017 Nov 27;12(11):e0188355. DOI: 10.1371/journal.pone.0188355.
3. Vilos GA, Allaire C, Laberge Ph, Leyland N. SOGC clinical practice guideline. The Management of Uterine Leiomyomas. *J Obstet Gynaecol Can*. 2015;37(2):157-178.
4. Stewart EA, Cookson CL, Gandolfo RA, Schulze-Rath R. Epidemiology of uterine fibroids: a systematic review. *BJOG*. 2017 Sep;124(10):1501-1512. DOI: 10.1111/1471-0528.14640
5. Laughlin-Tommaso SK, Stewart EA. Moving Toward Individualized Medicine for Uterine Leiomyomas. *Obstet Gynecol*. 2018 Oct;132(4):961-971. DOI: 10.1097/AOG.0000000000002785.
6. Monleón J, Cañete ML, Caballero V, et al. Epidemiology of uterine myomas and clinical practice in Spain: An observational study. *Eur J Obstet Gynecol Reprod Biol*. 2018;226:59-65. DOI:10.1016/j.ejogrb.2018.05.026.
7. Al-Hendy A, Lukes AS, Poindexter AN 3rd, et al. Treatment of Uterine Fibroid Symptoms with Relugolix Combination Therapy. *N Engl J Med*. 2021 Feb 18;384(7):630-642. DOI: 10.1056/NEJMoa2008283.
8. slam MS, Akhtar MM, Segars JH. Vitamin D deficiency and uterine fibroids: an opportunity for treatment or prevention? *Fertil Steril*. 2021 May;115(5):1175-1176. DOI: 10.1016/j.fertnstert.2021.02.040.
9. Tinelli A, Vinciguerra M, Malvasi A, et al. Uterine Fibroids and Diet. *Int J Environ Res Public Health*. 2021 Jan 25;18(3):1066. DOI: 10.3390/ijerph18031066.
10. Арутюнова Е.Э., Каткова А.С., Буралкина Н.А. Этногеография миомы матки: эпидемиология, возрастные и расовые различия, виды оперативных вмешательств // *Consilium Medicum*. 2018. Т. 20, №6. С. 26–30.
11. Parazzini F, Tozzi L, Bianchi S. Pregnancy outcome and uterine fibroids. *Best Pract Res Clin Obstet Gynaecol*. 2016 Jul;34:74-84. DOI: 10.1016/j.bpobgyn.2015.11.017.
12. Whynott RM, Vaught KCC, Segars JH. The Effect of Uterine Fibroids on Infertility: A Systematic Review. *Semin Reprod Med*. 2017 Nov;35(6):523-532. DOI: 10.1055/s-0037-1607295.
13. Zepiridis LI, Grimbizis GF, Tarlatzis BC. Infertility and uterine fibroids. *Best Pract Res Clin Obstet Gynaecol*. 2016 Jul;34:66-73. DOI: 10.1016/j.bpobgyn.2015.12.001.
14. Somigliana E, Reschini M, Bonanni V, et al. Fibroids and natural fertility: a systematic review and meta-analysis. *Reprod Biomed Online*. 2021;43(1):100-110. DOI:10.1016/j.rbmo.2021.03.013.
15. Freytag D, Günther V, Maass N, Alkatout I. Uterine Fibroids and Infertility. *Diagnostics (Basel)*. 2021;11(8):1455. DOI:10.3390/diagnostics11081455.
16. Karlsen K, Mogensen O, Humaidana P, Kesmodel US, Ravn P. Uterine fibroids increase time to pregnancy: a cohort study. *Eur J Contracept Reprod Health Care*. 2020 Feb;25(1):37-42. DOI: 10.1080/13625187.2019.1699047.



17. Jeldu M, Asres T, Arusi T, Gutulo MG. Pregnancy Rate after Myomectomy and Associated Factors among Reproductive Age Women Who Had Myomectomy at Saint Paul's Hospital Millennium Medical College, Addis Ababa: Retrospective Cross-Sectional Study. *Int J Reprod Med*. 2021 Nov 28;2021:6680112. DOI: 10.1155/2021/6680112.
18. Parazzini F, Tozzi L, Bianchi S. Pregnancy outcome and uterine fibroids. *Best Pract Res Clin Obstet Gynaecol*. 2016 Jul;34:74-84. DOI: 10.1016/j.bpobgyn.2015.11.017.
19. Don EE, Mijatovic V, Huirne JAF. Infertility in patients with uterine fibroids: a debate about the hypothetical mechanisms. *Hum Reprod*. 2023 Nov 2;38(11):2045-2054. DOI: 10.1093/humrep/dead194.
20. Morales HSG, López RR, López GGP, et al. Surgical approach to uterine myomatosis in patients with infertility: open, laparoscopic, and robotic surgery; results according to the quantity of fibroids. *JBRA Assist Reprod*. 2022 Jan 17;26(1):44-49. DOI: 10.5935/1518-0557.20210049.
21. Makker A, Goel MM, Nigam D, et al. Endometrial expression of homeobox genes and cell adhesion molecules in infertile women with intramural fibroids during window of implantation. *Reprod Sci*. 2017;24:435-444. DOI: 10.1177/1933719116657196.
22. Purohit P, Vigneswaran K. Fibroids and Infertility. *Curr Obstet Gynecol Rep*. 2016;5:81-88. DOI: 10.1007/s13669-016-0162-2.

## REFERENCES

1. *Mioma matki. Klinicheskie rekomendatsii*. Russian Society of Obstetricians and Gynecologists; 2020. (In Russ.).
2. Chiaffarino F., Cipriani S., Ricci E., et al. Alcohol consumption and risk of uterine myoma: A systematic review and meta analysis. *PLoS One*. 2017 Nov 27;12(11):e0188355. DOI: 10.1371/journal.pone.0188355.
3. Vilos G.A., Allaire C., Laberge Ph., Leyland N. SOGC clinical practice guideline. The Management of Uterine Leiomyomas. *J Obstet Gynaecol Can*. 2015;37(2):157-178.
4. Stewart E.A., Cookson C.L., Gandolfo R.A., Schulze-Rath R. Epidemiology of uterine fibroids: a systematic review. *BJOG*. 2017 Sep;124(10):1501-1512. DOI: 10.1111/1471-0528.14640.
5. Laughlin-Tommaso S.K., Stewart E.A. Moving Toward Individualized Medicine for Uterine Leiomyomas. *Obstet Gynecol*. 2018 Oct;132(4):961-971. DOI: 10.1097/AOG.0000000000002785.
6. Monleón J., Cañete M.L., Caballero V., et al. Epidemiology of uterine myomas and clinical practice in Spain: An observational study. *Eur J Obstet Gynecol Reprod Biol*. 2018;226:59-65. DOI:10.1016/j.ejogrb.2018.05.026.
7. Al-Hendy A., Lukes A.S., Poindexter AN 3rd, et al. Treatment of Uterine Fibroid Symptoms with Relugolix Combination Therapy. *N Engl J Med*. 2021 Feb 18;384(7):630-642. DOI: 10.1056/NEJMoa2008283.
8. slam M.S., Akhtar M.M., Segars J.H. Vitamin D deficiency and uterine fibroids: an opportunity for treatment or prevention? *Fertil Steril*. 2021 May;115(5):1175-1176. DOI: 10.1016/j.fertnstert.2021.02.040.
9. Tinelli A., Vinciguerra M., Malvasi A., et al. Uterine Fibroids and Diet. *Int J Environ Res Public Health*. 2021 Jan 25;18(3):1066. DOI: 10.3390/ijerph18031066.
10. Arutyunova E.E., Katkova A.S., Buralkina N.A. Ethnogeography of uterine fibroids: epidemiology, age and race differences, types of surgery. *Consilium Medicum*. 2018;20(6):26-30. DOI: 10.26442/2075-1753\_2018.6.26-30 (In Russ.).
11. Parazzini F., Tozzi L., Bianchi S. Pregnancy outcome and uterine fibroids. *Best Pract Res Clin Obstet Gynaecol*. 2016 Jul;34:74-84. DOI: 10.1016/j.bpobgyn.2015.11.017.
12. Whynott R.M., Vaught K.C.C., Segars J.H. The Effect of Uterine Fibroids on Infertility: A Systematic Review. *Semin Reprod Med*. 2017 Nov;35(6):523-532. DOI: 10.1055/s-0037-1607295.
13. Zepiridis L.I., Grimbizis G.F., Tarlatzis B.C. Infertility and uterine fibroids. *Best Pract Res Clin Obstet Gynaecol*. 2016 Jul;34:66-73. DOI: 10.1016/j.bpobgyn.2015.12.001.
14. Somigliana E., Reschini M., Bonanni V., et al. Fibroids and natural fertility: a systematic review and meta-analysis. *Reprod Biomed Online*. 2021;43(1):100-110. DOI:10.1016/j.rbmo.2021.03.013.
15. Freytag D., Günther V., Maass N., Alkatout I. Uterine Fibroids and Infertility. *Diagnostics (Basel)*. 2021;11(8):1455. DOI:10.3390/diagnostics11081455.
16. Karlsen K., Mogensen O., Humaidana P., Kesmodel U.S., Ravn P. Uterine fibroids increase time to pregnancy: a cohort study. *Eur J Contracept Reprod Health Care*. 2020 Feb;25(1):37-42. DOI: 10.1080/13625187.2019.1699047.
17. Jeldu M., Asres T., Arusi T., Gutulo M.G. Pregnancy Rate after Myomectomy and Associated Factors among Reproductive Age Women Who Had Myomectomy at Saint Paul's Hospital Millennium Medical College, Addis Ababa: Retrospective Cross-Sectional Study. *Int J Reprod Med*. 2021 Nov 28;2021:6680112. DOI: 10.1155/2021/6680112.



18. Parazzini F., Tozzi L., Bianchi S. Pregnancy outcome and uterine fibroids. *Best Pract Res Clin Obstet Gynaecol.* 2016 Jul;34:74-84. DOI: 10.1016/j.bpobgyn.2015.11.017.

19. Don E.E., Mijatovic V., Huirne J.A.F. Infertility in patients with uterine fibroids: a debate about the hypothetical mechanisms. *Hum Reprod.* 2023 Nov 2;38(11):2045-2054. DOI: 10.1093/humrep/dead194.

20. Morales H.S.G., López R.R., López G.G.P., et al. Surgical approach to uterine myomatosis in patients with infertility: open, laparoscopic, and robotic surgery; results according to the quantity of fibroids. *JBRA Assist Reprod.* 2022 Jan 17;26(1):44-49. DOI: 10.5935/1518-0557.20210049.

21. Makker A., Goel M.M., Nigam D., et al. Endometrial expression of homeobox genes and cell adhesion molecules in infertile women with intramural fibroids during window of implantation. *Reprod Sci.* 2017;24:435-444. DOI: 10.1177/1933719116657196.

22. Purohit P., Vigneswaran K. Fibroids and Infertility. *Curr Obstet Gynecol Rep.* 2016;5:81-88. DOI: 10.1007/s13669-016-0162-2.

#### **АВТОРЫ**

**Крылов Кирилл Юрьевич**, к.м.н. — ORCID: 0000-0003-2149-5957

**Рухляда Николай Николаевич**, д.м.н., проф. — ORCID: 0000-0002-3548-0468

**Бирюкова Елена Игоревна**, к.м.н. — ORCID: 0000-0001-7468-6576

**Мирошникова Юлия Константиновна** — ORCID: 0000-0002-9636-5113

#### **AUTHORS**

**Krylov Kirill Yur'evich**, Ph.D. — ORCID: 0000-0003-2149-5957

**Rukhliada Nikolay Nikolaevich**, D. Sc. (Medicine), Prof. — ORCID: 0000-0002-3548-0468

**Biryukova Elena Igorevna**, Ph.D. — ORCID: 0000-0001-7468-6576

**Miroshnikova Yuliya Konstantinovna** — ORCID: 0000-0002-9636-5113



УДК 616-005.757.9

DOI: 10.54866/27129632\_2024\_2\_59

## ДИАГНОСТИКА ЖИРОВОЙ ГЛОБУЛЕМИИ У ПОСТРАДАВШИХ С МЕХАНИЧЕСКОЙ ТРАВМОЙ

© Н.К. РАЗУМОВА, В.Н. ЛАПШИН, Н.В. СЕЛЕЗНЕВА, А.В. ШВЕДКОВ

ГБУ «Санкт-Петербургский научно-исследовательский институт скорой помощи им. И.И. Джанелидзе», Санкт-Петербург, Россия

### РЕЗЮМЕ

Синдром жировой эмболии относительно редкое осложнение, которое может возникнуть у травмированного пациента, как во время транспортировки, так и при выполнении оперативных вмешательств. Отдельные его формы отличаются тяжелым течением, существенно отягощающим прогноз не только у пациентов старших возрастных групп, но и у пострадавших работоспособного возраста.

Патогномоничных признаков синдрома нет, но известна его этиология. Целью этой публикации было показать диагностические возможности предиктора этого синдрома — жировых глобул, выявление которых в плазме крови пациентов позволит своевременно начать профилактические и лечебные мероприятия.

**КЛЮЧЕВЫЕ СЛОВА:** механическая травма, посттравматическая жировая глобулемия, диагностика, синдром жировой эмболии.

**КАК ЦИТИРОВАТЬ:** Разумова Н.К., Лапшин В.Н., Селезнева Н.В., Шведков А.В. Диагностика жировой глобулемии у пострадавших с механической травмой. // Журнал «Неотложная хирургия» им. И.И. Джанелидзе. 2024. № 2. С. 59–63.

## DIAGNOSIS OF FAT GLOBULEMIA IN PATIENTS WITH MECHANICAL INJURY

© N.K. RAZUMOVA, V.N. LAPSHIN, N.V. SELEZNEVA, A.V. SHVEDKOV

St. Petersburg I.I. Dzhanelidze Research Institute of Emergency Medicine, St. Petersburg, Russia

### RESUME

Fat embolism syndrome is a relatively rare complication that can occur in an injured patient, both during transportation and during surgical interventions. Some of its forms are characterized by a severe course that significantly aggravates the prognosis, not only in patients of older age groups, but also in patients of working age.

There are no pathognomonic signs of the syndrome, but its etiology is known. The purpose of this publication was to show the diagnostic capabilities of the predictor of this syndrome – fat globules, the detection of which in the patient's blood plasma will allow timely initiation of preventive and therapeutic measures.

**KEYWORDS:** mechanical injury, post-traumatic fat globulemia, diagnosis, fat embolism syndrome.

**TO CITE THIS ARTICLE.** Razumova N.K., Lapshin V.N., Selezneva N.V., Shvedkov A.V. Diagnosis of fat globulemia in patients with mechanical injury. *The Journal of Emergency Surgery named after I.I. Dzhanelidze*. 2024;(2):59–63.

**Введение.** Жировая глобулемия или жировая эмболия (ЖЭ) — это наличие циркулирующих в кровеносном русле глобул нейтрального жира или липидных комплексов диаметром более 8 микрометров при отсутствии функциональных органических нарушений и явных клинических проявлений. В зависимости от преимущественной локализации жировых эмболов и характерной клинической картины, выделяют **легочную, церебральную и генерализованную** (смешанную) формы [1, 8, 11, 12].

Синдром жировой эмболии (СЖЭ) — одно из вероятных осложнений травматической болезни,

существенно отягощающее ее течение и прогноз [6, 7, 10]. По характеру клинических проявлений синдром может возникать внезапно, протекать стремительно и закончится фатально (**молниеносная** форма), иметь **субклиническое, острое и подострое** течение [7, 9, 12]. Однако, далеко не всегда обнаруженные в венозной и артериальной крови жировые глобулы различного диаметра, даже крупные «озера», предшествуют развитию критического состояния, которое принято называть СЖЭ [2, 3, 5].

Синдром жировой эмболии чаще развивается в остром периоде травматической болезни или во



время этапных травматологических оперативных вмешательств. В его основе лежит процесс циркуляции и образования капель нейтрального жира в кровеносном русле, приводящий к закупорке капилляров и более крупных кровеносных сосудов, что может привести к дыхательной, церебральной, сердечной, почечно-печеночной недостаточности и другим проявлениям органных дисфункций, связанных с ишемией органов и тканей [4, 5, 8].

Диагноз СЖЭ может быть сформулирован при наличии жировой глобулемии, предшествующей появлению характерной полиморфной клинической картины и неспецифических лабораторных признаков. Помочь в диагностике СЖЭ может параметрический подход, основанный на количественной оценке наиболее информативных значимых симптомов [2, 7, 13].

Статистика летальности и осложнений, невысокая эффективность известных терапевтических подходов не оставляет сомнений в необходимости изучения этой проблемы и совершенствовании способов ранней диагностики, профилактики и лечения.

**Цель** публикации — акцентировать внимание практикующих врачей на проблеме ранней диагностики и профилактики жировой глобулемии, как предвестнике СЖЭ при механической травме.

При анализе полученных данных использовались непараметрические статистические методы и, в частности, *sing test*.

**Методика определения жировых глобул в смешанной венозной и артериальной крови.** Микро-

скопия проб артериальной и смешанной венозной крови во время интенсивного наблюдения могут выявить причину внезапно наступившего ухудшения состояния пострадавшего. С высокой степенью вероятности можно предположить эмболические осложнения, в том числе связанные с поступлением жировых глобул в кровотоки.

Большое значение в экспресс-диагностике синдрома имеет корректное определение размера, формы и количества жировых глобул в биологических средах. Методика их выявления должна быть стандартизирована. Производится забор проб крови из вены и артерии в количестве 5 мл в пробирку с антикоагулянтом, кровь перемешивается и отстаивается 30 мин при комнатной температуре. Затем центрифугируется при 1500 об/мин в течение 15 минут. Для анализа берется из верхнего слоя центрифугата 0,02 мл плазмы на предметное стекло, окрашивается таким же количеством насыщенного раствора судана III в соотношении 1:1. Через 3 минуты после нанесения красителя накладывается покровное стекло и просматривается в микроскопе в проходящем свете.

Капли жира имеют окраску от светло-желтых, до оранжевых и красных. Анализируются все участки препаратов при большом увеличении в 280 раз (окуляр 7, объектив 40). Степень жировой глобулемии регистрируется в цифровом выражении, в баллах по В.М. Кустову и П.Е. Перфилетовой [5].

*Таблица 1. Балльная оценка степени жировой глобулемии*

Краткое описание микроскопической картины	Баллы
Жировые глобулы не обнаружены во всех препаратах	0
Редкие жировые глобулы (d >4 мкм) в препаратах	1
Единичные глобулы (d до 10 мкм) в поле зрения	2
Жировые глобулы разной величины, более половины, из которых диаметром >10 мкм	3
Слившиеся в «озера» жировые глобулы в каждом препарате	4

В случаях выявления жировых глобул при микроскопии плазмы крови обнаруживаются окрашенные суданом капли жира разного размера. Они могут как соответствовать диаметру легочного капилляра, так и составлять более 40 мкм, сливаясь в «озера» (Рис. 1).

По данным СПб НИИ скорой помощи им. И.И. Джанелидзе, жировые глобулы разного диаметра были обнаружены при микроскопии крови в первые сутки после поступления в протившоковую операционную практически у всех пострадавших с множественной и сочетанной травмой. В то же время в контрольной группе, в которую вошли больные различного возраста с острой и

хронической патологией, в пробах крови жировых глобул обнаружено не было.

У пострадавших с сочетанной костной травмой в остром периоде травматической болезни при микроскопии смешанной венозной и артериальной крови в 33,6 % случаев обнаружены множественные жировые эмболы, размер которых превышал 10 мкм, а у 13 % из них капли жира имели диаметр 40 и более микрон и сливались в «озера». Практически у всех пострадавших, кровь которых содержала значительное количество крупных жировых глобул, имелись клинические признаки синдрома жировой эмболии разной степени выраженности.

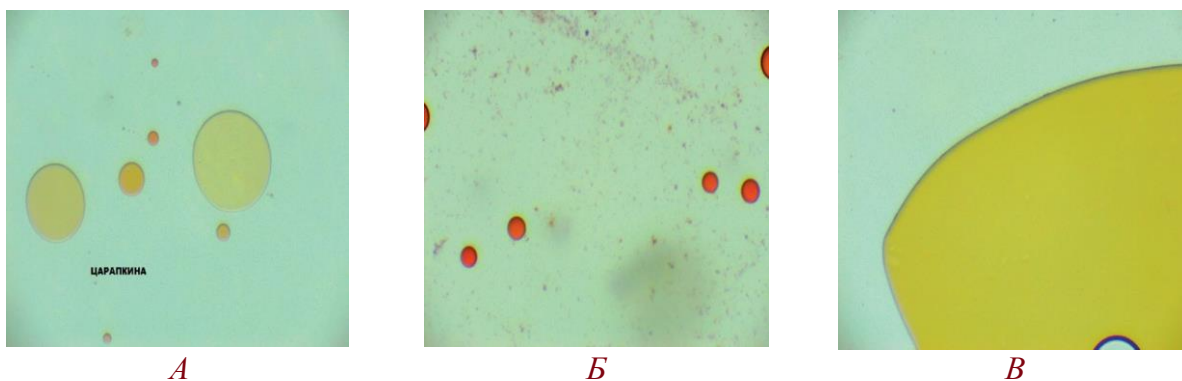


Рис. 1. Микрофотография жировых глобул в плазме крови:  
А – крупные капли; Б – мелкие капли; В – «озеро»

Как показывает клиническая практика, прижизненно жировые глобулы разных размеров и формы обнаруживаются в смешанной венозной и артериальной крови у пострадавших с механической травмой при переломах длинных трубчатых костей и таза. Чаше, чем в остальных случаях, жировая глобулемия диагностируется в остром и раннем периодах травматической болезни и во время или сразу после оперативных вмешательств на костях скелета.

На основании анализа 48 наблюдений за состоянием пострадавших с политравмой, которым в остром периоде травматической болезни производилась микроскопия проб смешанной венозной и артериальной крови на наличие жировых глобул, было выявлено, что в 80 % случаев капли жира разного размера определялись только в артериальной крови, а в 20 % в обеих пробах. Вероятно, это было связано с продолжительностью периода времени, которое прошло от момента получения травмы до забора проб крови в стационаре, т.е. поступления пострадавшего в протившоковую операционную. Из этого следует, что чем короче этот промежуток времени, тем больше вероятность обнаружить жировые глобулы в смешанной венозной (легочная фаза) и артериальной крови (органный фаза) одновременно. В то же время, чем больше экспозиция от возможного «эпизода» эмболизации, тем меньше вероятность обнаружения жировых глобул в смешанной венозной крови.

И, если миграция капель нейтрального жира с током венозной крови из места повреждения в правые отделы сердца, а потом и в малый круг кровообращения как будто очевидна, то их скорое появление в большом круге кровообращения бывает объяснить трудно, особенно когда размер глобул превышает 10 микрон.

Вероятные механизмы проникновения жировых глобул в большой круг кровообращения хорошо описаны: слияние мелкодисперсных глобул

после прохождения легочных капилляров в большом круге кровообращения, легочные капиллярные и артериовенозные шунты, деформация «крупных» капель жира при прохождении через капиллярную сеть и, наконец, шунтирование крови через не полностью «закрытое» овальное окно [5].

При резком повышении давления в сосудах малого круга, создаются условия для проникновения жировых глобул, находящихся в смешанной венозной крови, в большой круг кровообращения к органам-мишеням (мозг, сердце, почки, селезенка, печень, надпочечники, сетчатка, кожа и т.д.). Дальнейшее движение жировых глобул зависит от распределения сердечного выброса, что делает мозг, сердце и почки более всего доступными для их проникновения. Как всякий системный патологический процесс СЖЭ может осложниться развитием синдрома полиорганной недостаточности, коррекция которого предусматривает проведение заместительной терапии.

Посмертно, при микроскопии, после окраски препаратов суданом жировые глобулы, как правило, можно увидеть в сосудах легких, мозга, сердца, почек, реже — в других органах [3].

Таким образом, условия и основные вероятные причины жировой глобулемии при механической травме следующие:

1. Индивидуальная реакция на травму, метаболические расстройства, приводящие к дезэмульгации капель жира.
2. Повреждение костей скелета, главным образом нижних конечностей и таза.
3. Обширные мягкотканые повреждения.
4. Неадекватная продолжительная транспортная иммобилизация.
5. Временная ненадежная иммобилизация (скелетное вытяжение, гипсовая лонгета и т.д.).

Единственным ранним, прижизненным патогномичным признаком жировой эмболии



являются обнаруженные в пробах смешанной венозной и артериальной крови жировые глобулы.

Риск возникновения жизнеугрожающих осложнений по причине жировой эмболии особенно вероятен в ходе оперативного вмешательства при репозиции переломов длинных трубчатых костей, остеосинтезе, эндопротезировании.

Клинические проявления, обусловленные

синдромом жировой эмболии, подтвержденные лабораторно, отмечались в разные годы у 25–35 % пострадавших со скелетной травмой. И только у 10 % пациентов СЖЭ значительно отягощал течение острого и раннего периодов травматической болезни, во многом определяв исход.

**ФИНАНСИРОВАНИЕ.** Исследование проведено без спонсорской поддержки.

**SOURCE OF FUNDING.** The study was performed without sponsorship.

**КОНФЛИКТ ИНТЕРЕСОВ.** Авторы заявляют об отсутствии конфликта интересов.

**CONFLICT OF INTEREST.** The authors declare no conflicts of interest.

### ЛИТЕРАТУРА

1. Апанасенко Б.Г., Жуков Г.А., Куницын А.И. Травматическая жировая эмболия. Ч. 1. М.: ВНИИМИ, 1976. 104 с.
2. Борисов М.Б., Гаврилин С.В. Синдром жировой эмболии при тяжелых сочетанных травмах // Вестник хирургии. 2006. Т. 165, № 5. С. 68–71.
3. Вашетко Р.В. Травма нижних конечностей, осложненная массивной жировой эмболией сосудов головного мозга // Труды Ленинградского научного общества патологоанатомов. Л.: Медицина. 1984. Вып. 25. С. 62–63.
4. Калинин О.Г., Гридасова Г.И. Патогенез синдрома жировой эмболии // Травма. 2008. Т. 9, № 2. С. 233–238.
5. Корнилов Н.В., Кустов В.М. Жировая эмболия. Санкт-Петербург, 2001. 287 с.
6. Миронов Н.П., Аржинова Н.И., Рябцев К.Л. Синдром жировой эмболии, как осложнение травматической болезни // Вестник интенсивной терапии. 1996. № 2–3. С. 43–48.
7. Пашук А.Ю., Фадеев П.А. Диагностика и лечение жировой эмболии // Ортопедия, травматология и протезирование. 1991. № 12. С. 41–44.
8. Шифман Е.М. Жировая эмболия: клиническая физиология, диагностика и интенсивная терапия. Петрозаводск, 2003. 32 с.
9. Hussain A. A fatal fat embolism. The Internet J. Anesthesiol. 2004;8(2).
10. Latif A., Bashir A., Aurangzeb G.U. Fat embolism and fat embolism syndrome. Prof. Med. J. 2008;15(4):407-413.
11. Riding G., Daly K., Hutchinson S., et al. Paradoxical cerebral embolisation. An explanation for fat embolism syndrome. J Bone Joint Surg Br. 2004 Jan;86(1):95-8. PMID: 14765873.
12. Schwartz D.A., Finkelstein S.D., Lumb G.D. Fat embolism to the cardiac conduction system associated with sudden death. Hum Pathol. 1988 Jan;19(1):116-9. doi: 10.1016/s0046-8177(88)80328-9.
13. Schonfeld S.A., Ploysongsang Y., DiLisio R., et al. Fat embolism prophylaxis with corticosteroids. A prospective study in high-risk patients. Ann Intern Med. 1983 Oct;99(4):438-43. doi: 10.7326/0003-4819-99-4-438.
14. White T., Petrisor B.A., Bhandari M. Prevention of fat embolism syndrome. Injury. 2006 Oct;37 Suppl 4:S59-67. doi: 10.1016/j.injury.2006.08.041.

### REFERENCES

1. Apanasenko B.G., Zhukov G.A., Kunitsin A.I. Travmaticheskaya zhirovaya emboliya. Vol. 1. Moscow; 1976. (In Russ.).
2. Borisov M.B., Gavrilin S.V. Sindrom zhirovoy embolii pri tyazhelykh sochetannykh travmakh. Vestnik khirurgii named after. I.I. Grekov. 2006;165(5):68-71. (In Russ.).
3. Vashetko R.V. Travma nizhnikh konechnostey, oslozhnennaya massivnoy zhirovoy emboliey sudov golovnogo mozga. Trudy Leningradskogo nauchnogo obshchestva patologoanatomov. L.: Meditsina. 1984;(25):62-63. (In Russ.).
4. Kalinkin O.G., Gridasova G.I. Patogenez sindroma zhirovoy embolii. Trauma. 2008;9(2):233-238. (In Russ.).
5. Kornilov N.V., Kustov V.M. Zhirovaya emboliya. St. Petersburg; 2001. (In Russ.).
6. Mironov N.P., Arzhikova N.I., Ryabtsev K.L. Sindrom zhirovoy embolii, kak oslozhenie travmatich-



eskoj bolezni. Ann Crit Care. 1996;(2-3):43-48. (In Russ.).

7. Pashchuk A.Yu., Fadeev P.A. Diagnostika i lechenie zhirovoy embolii. Ortopediya, travmatologiya i protezirovaniye = Orthopedics, traumatology and prosthetics. 1991;(12):41-44. (In Russ.).

8. Shifman E.M. Zhirovaya emboliya: klinicheskaya fiziologiya, diagnostika i intensivnaya terapiya. Petrozavodsk; 2003. (In Russ.).

9. Hussain A. A fatal fat embolism. The Internet J. Anesthesiol. 2004;8(2).

10. Latif A., Bashir A., Aurangzeb G.U. Fat embolism and fat embolism syndrome. Prof. Med. J. 2008;15(4):407-413.

11. Riding G., Daly K., Hutchinson S., et al. Paradoxical cerebral embolisation. An explanation for fat embolism syndrome. J Bone Joint Surg Br. 2004 Jan;86(1):95-8. PMID: 14765873.

12. Schwartz D.A., Finkelstein S.D., Lumb G.D. Fat embolism to the cardiac conduction system associated with sudden death. Hum Pathol. 1988 Jan;19(1):116-9. doi: 10.1016/s0046-8177(88)80328-9.

13. Schonfeld S.A., Ploysongsang Y., DiLisio R., et al. Fat embolism prophylaxis with corticosteroids. A prospective study in high-risk patients. Ann Intern Med. 1983 Oct;99(4):438-43. doi: 10.7326/0003-4819-99-4-438.

14. White T., Petrisor B.A., Bhandari M. Prevention of fat embolism syndrome. Injury. 2006 Oct;37 Suppl 4:S59-67. doi: 10.1016/j.injury.2006.08.041.

#### **АВТОРЫ**

*Разумова Нина Константиновна*, к.б.н. — ORCID: 0009-0006-2954-857X

*Лапшин Владимир Николаевич*, д.м.н., проф. — ORCID: 0009-0000-7283-2875

*Селезнева Наталья Владимировна* — ORCID 0009-0000-4797-9736

*Шведков Артем Владимирович* — ORCID 0009-0000-2222-5540

#### **AUTHORS**

*Razumova Nina Konstantinovna*, Ph.D. (Biology) — ORCID: 0009-0006-2954-857X

*Lapshin Vladimir Nikolaevich*, Dr.Sci. (Medicine), Prof. — ORCID: 0009-0000-7283-2875

*Selezneva Natal'ya Vladimirovna* — ORCID 0009-0000-4797-9736

*Shvedkov Artem Vladimirovich* — ORCID 0009-0000-2222-5540





УДК 616.728.3-002

DOI: 10.54866/27129632\_2024\_2\_64

## РЕНТГЕНОЛОГИЧЕСКИЕ ХАРАКТЕРИСТИКИ НАЧАЛЬНЫХ СТАДИЙ ОСТЕОАРТРИТА В ЭКСПЕРИМЕНТЕ

© И.Л. УРАЗОВСКАЯ<sup>1</sup>, В.М. ХАЙДАРОВ<sup>1</sup>, Д.Ш. МАНСУРОВ<sup>2</sup>, А.Н. ТКАЧЕНКО<sup>1</sup>, А.А. ВОРОКОВ<sup>1</sup>,  
В.В. МАГДАЛИНОВ<sup>1</sup>, В.Д. САВИЦКИЙ<sup>1</sup>, А.А. БАРАНОВСКИЙ<sup>1</sup>

<sup>1</sup> ФГБОУ ВО «Северо-Западный государственный медицинский университет имени И.И. Мечникова»  
МЗ РФ, Санкт-Петербург, Россия

<sup>2</sup> Самаркандский государственный медицинский университет, г. Самарканд, Узбекистан

### РЕЗЮМЕ

**ОБОСНОВАНИЕ.** Идиопатический остеоартрит — одно из самых широко распространенных заболеваний во всем мире. Ранняя диагностика остеоартрита суставов и, как следствие, раннее начало лечения на сегодняшний день представляет проблему артрологии. Формирование начальных стадий остеоартрита в эксперименте дает возможность исследователям изучать возможности ранней диагностики и лечения этого заболевания.

**ЦЕЛЬ:** оценить и сравнить рентгенологические изменения, возникающие при введении моноиодацетата (МИА) и синовиальной жидкости человека с остеоартритом начальных стадий в коленный сустав крыс.

**МАТЕРИАЛ И МЕТОДЫ.** Эксперимент проводили на 20 крысах линии Wistar весом 180–250 г. Было сформировано 4 группы по 5 животных (группы К, S, M, MS). Группе контроля (группа К) в оба коленных сустава производили инъекцию стерильного 0,9 % раствора хлорида натрия в объеме 10 мкл. Группе S в правый коленный сустав вводили 10 мкл синовиальной жидкости пациента с II стадией остеоартрита коленного сустава. В левый коленный сустав крыс вводили стерильный 0,9 % раствор хлорида натрия в объеме 10 мкл. Животным из группы M в правый коленный сустав вводили 10 мкл раствора МИА в дозе 2 мг на 10 мкл, в левый коленный сустав 0,9 % раствор хлорида натрия в объеме 10 мкл. Животным из группы MS в правый коленный сустав вводили 10 мкл раствора МИА, в левый — синовиальной жидкости. Рентгенологическое исследование проводили на 10, 25, 46 сутки, соответственно дням эвтаназии.

**РЕЗУЛЬТАТЫ.** В группах M и MS, были выявлены дегенеративно-дистрофические изменения в коленных суставах: отек и воспаление, сужение суставной щели, появление остеофитов, явления остеопороза, которые достигали максимума к 46 суткам. В группе К, по рентгенологическим данным, суставная ткань осталась интактна. Наибольшие изменения были обнаружены в суставах у крыс, которым вводился МИА, с заметным прогрессированием воспалительных и деструктивных процессов на 25 и 46 сутки.

**ВЫВОД.** При сравнении рентгенологических данных, полученных в ходе эксперимента, выявлено, что максимальные изменения с течением времени наблюдаются в коленных суставах крыс с внутрисуставным введением МИА. В ранние сроки эксперимента мы не выявили рентгенологических изменений суставов в группе контроля, а также в суставах в которые выполнялась инъекция синовиальной жидкости. Изменения в суставах после введения синовиальной жидкости, развивающиеся к концу 4 недели, отличаются от изменений суставов с введенным МИА. Видимые на снимках изменения отстают во времени и степени выраженности от таковых в суставах с введением МИА. Предположительно, развитие остеоартрита в модели с введением синовиальной жидкости требует больших сроков эксперимента. Для выявления характера воспаления, а также сравнения характера изменения тканей необходимо проведение дальнейшего изучения полученных данных с использованием иммуногистохимического и патоморфологического исследований.

**КЛЮЧЕВЫЕ СЛОВА:** остеоартрит в эксперименте, рентгенологическое исследование, моноиодацетат натрия.

**КАК ЦИТИРОВАТЬ.** Уразовская И.Л., Хайдаров В.М., Мансуров Д.Ш., Ткаченко А.Н. Вороков А.А., Магдалинов В.В., Савицкий В.Д., Барановский А.А. Рентгенологические характеристики начальных стадий остеоартрита в эксперименте // Журнал «Неотложная хирургия» им. И.И. Джанелидзе. 2024. № 2. С. 64–71.



## RADIOLOGICAL CHARACTERISTICS OF THE INITIAL STAGES OF OSTEOARTHRITIS IN THE EXPERIMENT

© I.L. URAZOVSKAYA<sup>1</sup>, V.M. KHAYDAROV<sup>1</sup>, D.SH. MANSUROV<sup>2</sup>, A.N. TKACHENKO<sup>1</sup>, A.A. VOROKOV<sup>1</sup>, V.V. MAGDALINOV<sup>1</sup>, V.D. SAVITSKIY<sup>1</sup>, A.A. BARANOVSKIY<sup>1</sup>

<sup>1</sup> North-Western State Medical University named after I.I. Mechnikov, St. Petersburg, Russia

<sup>2</sup> Samarkand State Medical University, Samarkand, Uzbekistan

### ABSTRACT

**INTRODUCTION.** Idiopathic osteoarthritis is a common disease that affects millions of people worldwide. It is important to diagnose osteoarthritis (OA) early and start treatment as soon as possible to prevent further damage of the joints. This is a challenge for arthrologists, as it is difficult to detect the early stages of OA. However, researchers can use experimental models to study the disease and develop new methods for early diagnosis and treatment.

**OBJECTIVE.** A comparative assessment of radiological changes in the knee joints of rats after injection of monoiodoacetate (MIA) and the synovial fluid from a patient with stage II OA, classified by the Kellgren-Lawrence (KL), was conducted. We suggest that the radiological and pathological changes that occur during the induction of OA through the administration of MIA and patient's synovial fluid may share similar characteristics, but may differ in the rate and pattern of development of intra-articular changes.

**Material and methods.** The experiment was carried out on 20 Wistar rats weighing 180–250 g. 4 groups of 5 animals (groups K, S, M, MS) were formed. In the control group (group K), a sterile 0.9 % sodium chloride solution in a volume of 10 µl was injected into both knee joints. In Group S, 10 µl of synovial fluid from a patient with stage II OA of the knee joint was injected into the right knee joint. A sterile 0.9 % sodium chloride solution in a volume of 10 µl was injected into the left knee joint of rats. Animals from group M were injected into the right knee joint with 10 µl of MIA solution at a dose of 2 mg per 10 µl, and 0.9 % sodium chloride solution in a volume of 10 µl into the left knee joint. Animals from the MS group were injected with 10 µl of MIA solution into the right knee joint, and synovial fluid into the left one. X-ray examination was performed on days 10, 25, 46, respectively, on the days of euthanasia.

**RESULTS.** In groups M and MS, degenerative-dystrophic changes in the knee joints were revealed: swelling and inflammation, narrowing of the articular gap, the appearance of osteophytes, and the osteoporosis, which reached a maximum by 46 days. In group K, according to X-ray data, the articular tissue remained intact. The greatest changes were found in the joints of rats injected with MIA, with a noticeable progression of inflammatory and destructive processes on the 25th and 46th days. Changes in the joints where the patient's synovial fluid was injected were insignificant.

**CONCLUSION.** Comparing the X-ray data obtained during the experiment, it was found that the maximum changes over time were observed in the knee joints of rats that received intra-articular injections of MIA. No radiological changes were detected at the early stages of the experiment in the joints of either the control group or those where synovial fluid was injected. However, by the end of four weeks, changes in the joints after the introduction of synovial fluid differed from those in the joints injected with MIA. These changes also lagged behind in terms of both time and severity when compared to those seen in the MIA-injected joints. It is likely that the development of osteoarthritis in the synovial fluid model requires longer experimental periods. Additional studies using immunohistochemical and pathomorphological techniques are needed to further understand the nature of inflammation and compare

**KEYWORDS:** osteoarthritis in an experiment, X-ray examination, sodium monoiodoacetate.

**TO CITE THIS ARTICLE.** Urazovskaya I.L., Khaydarov V.M., Mansurov D.Sh., Tkachenko A.N., Vorokov A.A., Magdalinov V.V., Savitskiy V.D., Baranovskiy A.A. Radiological characteristics of the initial stages of osteoarthritis in the experiment. *The Journal of Emergency Surgery named after I.I. Dzhanelidze.* 2024;(2): 64–71.

**Обоснование.** При систематическом анализе, выполненном для исследования глобальной структуры болезней в 2021 г., выявлены и опубликованы неутешительные данные. Всего в мире в 2020 г. остеоартритом (ОА) официально болели 595 миллионов человек, что составляет 7,6 % от мировой численности населения на момент проведения анализа. С 1990 г. отмечается ежегодное

увеличение численности контингента больных с ОА на 132 % к 2020 году [1]. По прогнозам, по сравнению с 2020 к 2050 г. число случаев ОА колленного сустава увеличится на 74 %, на 48,6 % в кистевых суставах, на 78 % в тазобедренном суставе и на 95 % среди других видов ОА. Следует обратить внимание, что около 73 % лиц с диагностированным ОА — это люди в возрасте старше



55 лет, и около 60 % составляют женщины. Среди взрослого населения в возрасте 70 лет и старше ОА занимает седьмое место по распространенности среди заболеваний, характеризующихся годами, прожитыми с нетрудоспособностью [1]. По данным ВОЗ, в связи со старением населения и ростом показателей численности пациентов с ожирением и травматизмом, распространенность ОА в глобальном масштабе будет продолжать расти. Следует особо подчеркнуть тот факт, что ОА не является неизбежным следствием старения. Наиболее часто начало заболевания приходится на возраст после 40 или около 50 лет, хотя, вместе с тем, остеоартритом могут страдать молодые люди, в том числе спортсмены и лица, перенесшие повреждения суставов или травмы.

При ОА поражается сустав в целом, включая окружающие его ткани. Чаще всего выявляется ОА коленных и тазобедренных суставов. Клинически пациентов сопровождают болевой синдром и ограничение подвижности. Для снижения выраженности болевого синдрома и восстановления подвижности при тяжелых поражениях прибегают к операциям по замене суставов. Однако, у 344 млн человек с ОА тяжесть течения заболевания средняя либо тяжелая, а значимого успеха в лечении позволяют добиться реабилитационные мероприятия [2]. На сегодняшний день максимально ранняя диагностика и назначение лечения — основные меры, необходимые для замедления прогрессирования заболевания и достижения оптимального результата лечения. Раннее начало комплекса реабилитационных мероприятий позволяет замедлить активность процесса, а также дает возможность отсрочить или полностью отказаться от протезирования суставов, особенно у пациентов молодого и среднего возраста. Многие реабилитационные мероприятия являются экономически эффективными и способствуют снижению числа госпитализаций [3, 4].

Основную сложность на сегодняшний день представляет собой ранняя диагностика ОА суставов [5]. Чаще всего пациенты обращаются за медицинской помощью, когда уже произошли необратимые изменения субхондральной кости с появлением остеофитов и зачастую явлениями остеопороза. Разработка методов ранней диагностики и комплексного междисциплинарного подхода с привлечением специалистов различных профилей является одной из приоритетных задач в терапии ОА [6].

**Цель работы.** Оценить и сравнить рентгенологические изменения, возникающие при введении моноиодацетата (МИА) и синовиальной жидкости человека с остеоартритом II стадии (по классификации Kellgren-Lawrence) в коленный сустав

крыс. Мы предположили, что изменения, развивающиеся в ходе индукции остеоартрита путем введения МИА и синовиальной жидкости пациента, могут иметь сходную рентгенологическую и патоморфологическую характеристики и отличаться скоростью и характером развития внутрисуставных изменений.

**Материалы и методы.** Эксперимент проводили на 20 крысах линии Wistar весом 180–250 г. Животные были получены из Федерального государственного бюджетного учреждения науки «Научный центр биомедицинских технологий Федерального медико-биологического агентства» России, филиал «Электрогорский». Было сформировано 4 группы по 5 животных (группы К, S, M, MS). Крыс содержали в помещении с относительной влажностью  $60 \pm 10\%$  при 12-часовом световом дне. Для кормления животных использовали полноценные корма ЛБК-120 для крыс и мышей ЗАО «Тосненский комбикормовый завод», доступ к воде и еде был свободным. Подвижность животных была ограничена размерами вольера.

Группе контроля (группа К) в оба коленных сустава производили инъекцию стерильного 0,9 % раствора хлорида натрия в объеме 10 мкл.

Группе S в правый коленный сустав вводили 10 мкл синовиальной жидкости пациента с II стадией остеоартрита коленного сустава (классификация Kellgren-Lawrence), полученной в ходе выполнения артроскопического исследования после подписания добровольного информированного согласия. В левый коленный сустав крыс вводили стерильный 0,9 % раствор хлорида натрия в объеме 10 мкл.

Животным из группы M в правый коленный сустав вводили 10 мкл раствора моноиодацетата натрия в дозе 2 мг на 10 мкл, в левый коленный сустав 0,9 % раствор хлорида натрия в объеме 10 мкл. Раствор МИА готовили в день выполнения инъекции, для этого 30 мг МИА (Sigma, производитель фирма Merck Life Science N.V., Netherlands) растворяли в 150 мкл стерильного физиологического раствора. После приготовления раствор фильтровали через фильтр с размером пор 0,22 мкм. Готовый раствор использовали в течение суток.

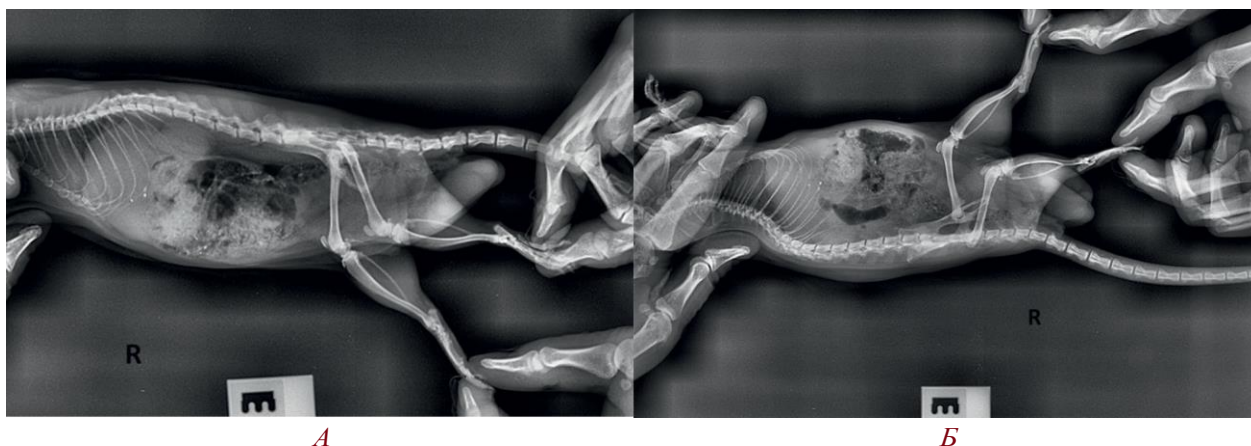Животным из группы MS в правый коленный сустав вводили 10 мкл раствора МИА, в левый — синовиальной 10 мкл жидкости.

Для оценки скорости и характера морфологических изменений суставов и тканей путем рентгеновского исследования коленного сустава с дальнейшим гистопатоморфологическим исследованием животных выводили из эксперимента через 10, 25, 46 суток после однократного вве-

дения субстанций. Эксперимент проводился на базе Федерального государственного бюджетного образовательного учреждения высшего образования «Санкт-Петербургский государственный химико-фармацевтический университет» Министерства здравоохранения Российской Федерации Минздрава России (ФГБОУ ВО СПХФУ Минздрава России). Все манипуляции с животными проводились в соответствии с принципами Европейской конвенции о защите животных, используемых для экспериментов и других научных целей (Страсбург, 1986), Директивой 2010/63 EU Европейского парламента и Совета Европейского союза от 22.09.2010 по охране животных, используемых в научных целях, Рекомендации Коллегии Евразийской экономической комиссии от 14.11.2023 № 33 «О Руководстве по работе с лабораторными (экспериментальными) животными при проведении доклинических (неклинических)

исследований». Исследования были одобрены биоэтической комиссией ФГБОУ ВО СПХФУ Минздрава России (протокол заседания № Rats-SA 15.01.2024). Эвтаназию испытуемых групп животных (крыс) осуществляли препаратом для ингаляционного наркоза — изофлураном. Передняя и боковая рентгенография коленного и тазобедренного суставов была выполнена с помощью портативного ветеринарного рентгеновского аппарата DS Xray 5010t/5080t/. Рентгенологическое исследование проводили на 10, 25, 46 сутки, соответственно дням эвтаназии.

**Полученные результаты.** В ходе эксперимента в группах животных, в суставы которых выполнялась инъекция стерильного 0,9 % раствор хлорида натрия, рентгенологически значимых изменений на 10 (Рис. 1 А) и 46 (Рис. 1 Б) сутки выявлено не было.



*Рис. 1. Рентгенограммы коленных суставов крыс группы контроля (группа К), боковые проекции:  
А — 10-е сутки эксперимента. Нормальная картина коленных суставов;  
Б — 46-е сутки эксперимента. Нормальная картина коленных суставов*

В группах М и MS были выявлены дегенеративно-дистрофические изменения в коленных суставах: отек и воспаление, сужение суставной щели, появление остеофитов, явления остеопороза, а также деструкция различной степени выраженности мыщелков бедренной кости, появление кист (Рис. 2 А, 2 Б). Изменения прогрессировали с течением времени и достигали максимума к 46 суткам (третья точка). Через 6 недель в правых суставах крыс групп М, MS (в зоне введения МИА) имелись наиболее выраженные воспалительные изменения с появлением остеофитов, практически полным отсутствием суставной щели, а у некоторых — появлением деструкции мыщелков бедренной кости, что соответствует конечной стадии остеоартрита согласно классификации.

В то же время, у крыс групп М и MS, выведенных на 10-е сутки (первая точка), при визуальном осмотре суставных поверхностей изменения в основном носили характер подострого воспаления с выраженным отеком и сужением суставной щели правого коленного сустава, на 25 сутки (вторая точка) наблюдались признаки необратимого повреждения суставного аппарата.

В группах S и MS, где крысам вводилось 10 мкл синовиальной жидкости, в левом коленном суставе явных изменений на 10 сутки по рентгенологической картине не отмечалось. Таких признаков, характеризующих остеоартрит, как сужение суставной щели, появление остеофитов, кист, явлений остеопороза и деструкции мыщелков бедренной кости, выявлено не было (Рис. 3 А). На 25 сутки эксперимента у половины животных из группы MS,

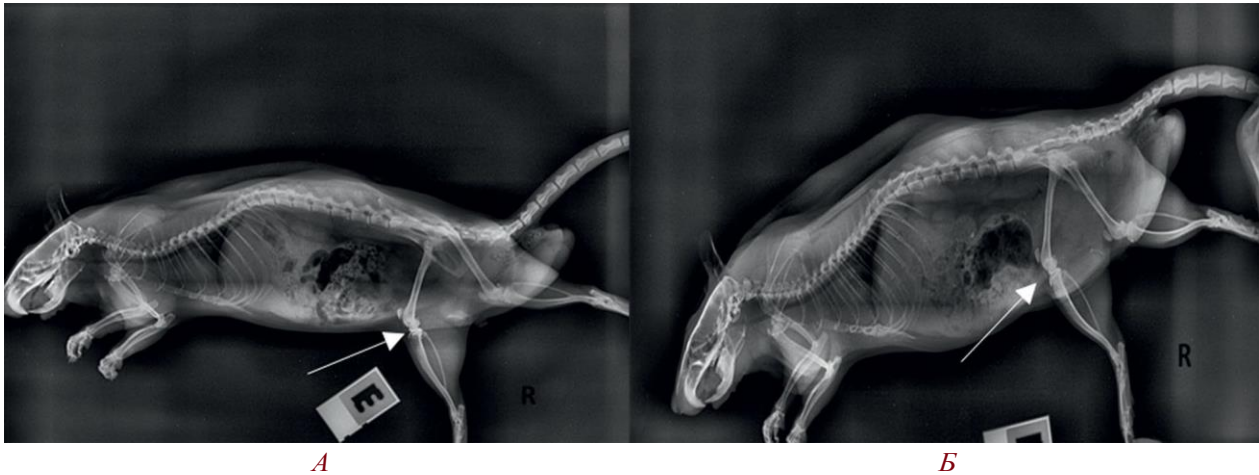

Рис. 2. Рентгенограмма коленных суставов групп М и MS, боковые проекции:

А — 10-е сутки эксперимента, крыса из группы М, сужение суставной щели правого коленного сустава;  
Б — 46-е сутки эксперимента, крыса из группы MS, в правом коленном суставе отсутствие суставной щели, появление остеофитов, явления остеопороза, деструкция различной степени выраженности мышечков бедренной кости, появление кист

выведенных из эксперимента, наблюдались признаки умеренного сужения суставной щели в левом коленном суставе (в зоне введения синовиальной жидкости). К 46 суткам у всех крыс, которым вво-

дилась синовиальная жидкость, отмечалось разной степени выраженности сужение суставной щели, без появления остеофитов и деструкции кости, без остеопороза и без кист (Рис. 3 Б).

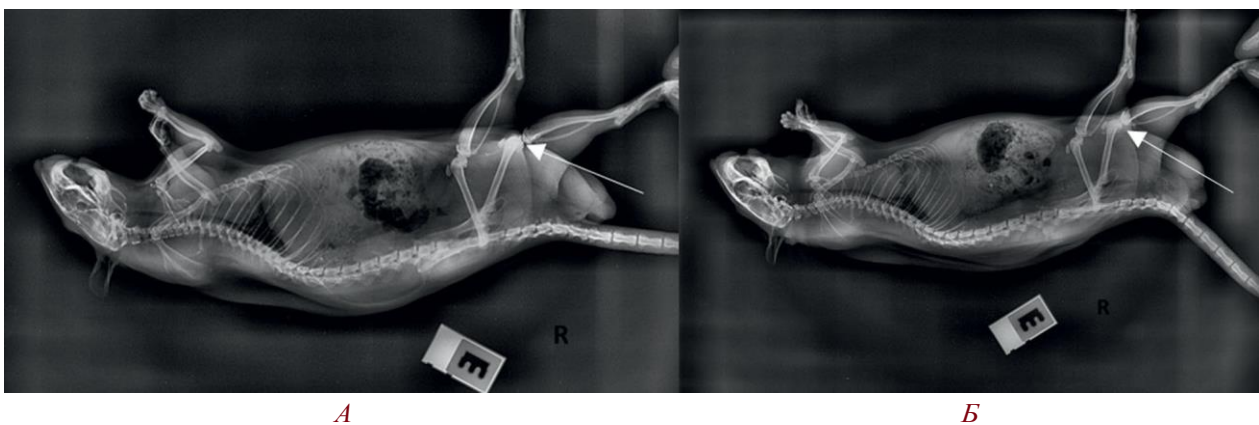


Рис. 3 — Рентгенограмма коленных суставов групп S и MS, боковые проекции:

А — 10-е сутки эксперимента, крыса из группы S, нормальная картина левого коленного сустава;  
Б — 46-е сутки эксперимента, крыса из группы MS, в левом коленном суставе сужение суставной щели

**Обсуждение.** Таким образом, в группе К, согласно рентгенологическим данным, суставная ткань осталась интактна на протяжении всего эксперимента. Наибольшие изменения были обнаружены в суставах у крыс, которым вводился МИА, с заметным прогрессированием воспалительных и деструктивных процессов на 25 и 46 сутки. У крыс, которым вводилась синовиальная жидкость, начальные рентгенологические изменения в коленных суставах были выявлены начиная с 25 суток, с умеренным прогрессированием сужения суставной щели к 46 суткам.

Использование экспериментальной модели остеоартрита на животных с целью изучения патогенеза остеоартрита, характера изменений на различных стадиях заболевания, а также возможности прогнозирования исходов, в том числе при различных фенотипах и вариантах терапии на разных стадиях заболевания, нашло широкое применение на практике [7]. Химически индуцированные модели, в основном включающие интраартикуляционную инъекцию токсичного препарата, могут быть использованы для изучения последовательности и характера изменений



тканей сустава при ОА, особенностей повреждение различных структур сустава, оценки болевого синдрома, подходят для изучения всех этапов развития ОА на патоморфологическом уровне [8]. Сегодня широко используется введение в коленный сустав животного моноиодацетата натрия (МИА). Данная модель является наиболее изученной моделью боли при ОА. Моноиодацетат является ингибитором глицеральдегид-3-фосфатдегидрогеназы, которая вызывает гибель хондроцитов, дегенерацию хрящей, потенцирует развитие остеофитов и приводит к заметным изменениям в поведении животных. Кроме того, в модели, индуцированной МИА, могут быть обнаружены изменения экспрессии матриксной металлопротеиназы (ММП) и провоспалительных цитокинов (IL1  $\beta$  и TNF  $\alpha$ ). Эти изменения согласуются с патофизиологическими состояниями ОА у людей, что указывает на то, что МИА может индуцировать поддающуюся измерению и успешную модель боли при ОА [9].

Известно, что одним из ранних проявлений остеоартрита является синовит. Синовиоциты (фибробластоподобные синовиоциты и макрофаги) ответственны за синтез синовиальной жидкости [10]. Они чувствительны к цитокинам и другим молекулярным сигналам, включая продукты распада, выделяемые хрящом, и часто взаимодействуют с медиаторами воспаления, способствующими прогрессированию разрушения хряща [11]. На начальных этапах развития ОА происходит выработка провоспалительных цитокинов. Синовиальная жидкость отражает не только активность воспалительного процесса в суставе, но также является активным биологическим материалом, способным стимулировать клеточные реакции либо напрямую через макромолекулы, такие как провоспалительные цитокины, либо опосредованно через внеклеточные везикулы, содержащие регуляторные молекулы, такие как микро-РНК7 [12]. Воспаление в суставе сопровождается болевыми ощущениями, однако, существует несоответствие между рентгенологическими данными и болевым синдромом, поскольку около 40 % пациентов с рентгенологически подтвержденным ОА не имеют болевого синдрома [13]. Кроме того, существует ряд исследований демонстрирующих, что синовиальная жидкость содержит как провоспалительные, так и противовоспалительные факторы. Тонкий баланс между этими факторами обеспечивает гомеостаз в здоровом коленном суставе и имеет решающее значение для поддержания целостности хряща

и адекватного обмена веществ [14]. С шестидесятих годов прошлого века известно, что синовиальная жидкость пациентов с ОА содержит клетки, способные к пролиферации *in vitro*, но их фенотипическая характеристика и мультипотентность были продемонстрированы только в 2004 году. Мезенхимальные стволовые клетки (МСК), содержащиеся в синовиальной жидкости, могут быть легко получены во время артроскопии и использованы для стимуляции регенерации хряща [15, 16, 17]. Таким образом, состав синовиальной жидкости представляет собой дуальную природу и может являться не только отражением ранних деструктивных изменений в суставе, но и являться источником клеток, запускающих репаративные процессы в суставе.

Рентгенологическое исследование коленных суставов крыс в эксперименте позволяет диагностировать начальные стадии остеоартрита как при введении МИА, так и при введении синовиальной жидкости. Будучи неинвазивным и нетравматичным методом исследования, рентгенография позволяет объективизировать те экземпляры животных, из которых можно формировать группы исследования с начальными стадиями ОА, когда изменения в суставах могут быть обратимы. Т.е. в подобных экспериментальных группах может изучаться эффект как неоперативных, так и хирургических способов лечения остеоартрита.

**Выводы.** При сравнении рентгенологических данных, полученных в ходе эксперимента, выявлено, что максимальные изменения с течением времени наблюдаются в коленных суставах крыс с внутрисуставным введением МИА. В ранние сроки эксперимента не выявлено рентгенологических изменений суставов в группе контроля, а также в суставах, в которые выполнялась инъекция синовиальной жидкости. Изменения в суставах после введения синовиальной жидкости, развивающиеся к концу 4 недели, отличаются от изменений суставов с введенным МИА. Видимые на снимках изменения отстают во времени и степени выраженности от таковых в суставах с введением МИА. Предположительно, развитие остеоартрита в модели с введением синовиальной жидкости требует более длительных сроков эксперимента.

Для выявления характера воспаления, а также сравнения характера изменения тканей необходимо проведение дальнейшего изучения полученных данных с использованием иммуногистохимического и патоморфологического исследований.

**ФИНАНСИРОВАНИЕ.** Исследование проведено без спонсорской поддержки.  
**SOURCE OF FUNDING.** The study was performed without sponsorship.



**КОНФЛИКТ ИНТЕРЕСОВ.** Авторы заявляют об отсутствии конфликта интересов.  
**CONFLICT OF INTEREST.** The authors declare no conflicts of interest.

#### ЛИТЕРАТУРА / REFERENCES

1. GBD 2021 Osteoarthritis Collaborators. Global, regional, and national burden of osteoarthritis, 1990–2020 and projections to 2050: a systematic analysis for the Global Burden of Disease Study 2021. *Lancet Rheumatol.* 2023 Aug 21;5(9):e508–e522. DOI: 10.1016/S2665–9913(23)00163–7.
2. Cieza A., Causey K., Kamenow K., et al. Global estimates of the need for rehabilitation based on the Global Burden of Disease study 2019: a systematic analysis for the Global Burden of Disease Study 2019. *Lancet.* 2020 Dec 19;396(10267):2006–2017. DOI: 10.1016/S0140–6736(20)32340–0.
3. van Doormaal M.C.M., Meerhoff G.A., Vliet Vlieland T.P.M., Peter W.F. A clinical practice guideline for physical therapy in patients with hip or knee osteoarthritis. *Musculoskeletal Care.* 2020 Dec;18(4):575–595. DOI: 10.1002/msc.1492.
4. Whittaker J.L., Truong L.K., Dhiman K., Beck C. Osteoarthritis year in review 2020: rehabilitation and outcomes. *Osteoarthritis Cartilage.* 2021 Feb;29(2):190–207. DOI: 10.1016/j.joca.2020.10.005.
5. Im G.I. The Concept of Early Osteoarthritis and Its Significance in Regenerative Medicine. *Tissue Eng Regen Med.* 2022 Jun;19(3):431–436. DOI: 10.1007/s13770–022–00436–6.
6. Shih P.C., Lee Y.H., Tsou H.K., Cheng-Chung Wei J. Recent targets of osteoarthritis research. *Best Pract Res Clin Rheumatol.* 2023 Jun;37(2):101851. DOI: 10.1016/j.berh.2023.101851.
7. Serra C.I., Soler C. Animal Models of Osteoarthritis in Small Mammals. *Vet Clin North Am Exot Anim Pract.* 2019 May;22(2):211–221. DOI: 10.1016/j.cvex.2019.01.004.
8. Kuyinu E.L., Narayanan G., Nair L.S., Laurencin C.T. Animal models of osteoarthritis: classification, update, and measurement of outcomes. *J Orthop Surg Res.* 2016 Feb 2;11:19. DOI: 10.1186/s13018–016–0346–5.
9. Xu J., Yan L., Yan B., et al. Osteoarthritis Pain Model Induced by Intra-Articular Injection of Mono-Iodoacetate in Rats. *J Vis Exp.* 2020 May 20;(159). DOI: 10.3791/60649.
10. Sellam J., Berenbaum F. The role of synovitis in pathophysiology and clinical symptoms of osteoarthritis. *Nat Rev Rheumatol.* 2010 Nov;6(11):625–35. DOI: 10.1038/nrrheum.2010.159.
11. Vincent T.L. OA synovial fluid: biological insights into a whole-joint disease. *Osteoarthritis Cartilage.* 2022 Jun;30(6):765–766. DOI: 10.1016/j.joca.2022.02.618.
12. A., Lane N.E., Guma M. Synovial inflammation in osteoarthritis progression. *Nat Rev Rheumatol.* 2022 May;18(5):258–275. DOI: 10.1038/s41584–022–00749–9.
13. Thudium C.S., Löfvall H., Karsdal M.A., et al. Protein biomarkers associated with pain mechanisms in osteoarthritis. *J Proteomics.* 2019 Jan 6;190:55–66. DOI: 10.1016/j.jprot.2018.04.030.
14. Knights A.J., Redding S.J., Maerz T. Inflammation in osteoarthritis: the latest progress and ongoing challenges. *Curr Opin Rheumatol.* 2023 Mar 1;35(2):128–134. DOI: 10.1097/BOR.0000000000000923.
15. Neybecker P., Henrionnet C., Pape E., et al. In vitro and in vivo potentialities for cartilage repair from human advanced knee osteoarthritis synovial fluid-derived mesenchymal stem cells. *Stem Cell Res Ther.* 2018 Nov 28;9(1):329. DOI: 10.1186/s13287–018–1071–2.
16. Liu X., Liu Y., He H., et al. Human adipose and synovial mesenchymal stem cells improve osteoarthritis in rats by reducing chondrocyte reactive oxygen species and inhibiting inflammatory response. *J Clin Lab Anal.* 2022 May;36(5):e24353. DOI: 10.1002/jcla.24353.
17. Jia Z., Liu Q., Liang Y., et al. Repair of articular cartilage defects with intra-articular injection of autologous rabbit synovial fluid-derived mesenchymal stem cells. *J Transl Med.* 2018 May 9;16(1):123. DOI: 10.1186/s12967–018–1485–8.

#### АВТОРЫ

**Уразовская Ирина Леонидовна**, к.м.н. — ORCID: 0000–0003–4165–4599  
**Хайдаров Валерий Михайлович**, к.м.н. — ORCID: 0000–0002–0754–4348  
**Мансуров Джалолодин Шамсидинович**, к.м.н. — ORCID: 0000–0002–1799–641X  
**Ткаченко Александр Николаевич**, д.м.н., проф. — ORCID ID: 0000–0003–4585–5160  
**Вороков Алимбек Альбертович** — ORCID: 0000–0002–0644–9701  
**Магдалинов Вадим Вадикович** — ORCID: 0009–0005–2786–513X  
**Савицкий Вячеслав Дмитриевич** — ORCID: 0000–0002–7367–7528  
**Барановский Алексей Александрович** — ORCID: 0000–0003–1985–5343



**AUTHORS**

*Urazovskaya Irina Leonidovna*, Ph.D. — ORCID: 0000-0003-4165-4599

*Khaidarov Valerii Mikhailovich*, Ph.D. — ORCID: 0000-0002-0754-4348

*Mansurov Djalolidin Shamsidinovich*, Ph.D. — ORCID: 0000-0002-1799-641X

*Tkachenko Aleksandr Nikolaevich*, Dr.Sci. (Medicine), Prof. — ORCID: 0000-0003-4585-5160

*Vorokov Alim Albertovich* — ORCID: 0000-0002-0644-9701

*Magdalinov Vadim Vadikovich* — ORCID: 0009-0005-2786-513X

*Savitski Viacheslav Dmitrievich* — ORCID: 0000-0002-7367-7528

*Baranovskii Aleksei Aleksandrovich* — ORCID: 0000-0003-1985-5343





УДК 616–001.17:615.361:576.362–092

DOI: 10.54866/27129632\_2024\_2\_72

## **ЭФФЕКТИВНОСТЬ ПРИМЕНЕНИЯ КЛЕТОЧНЫХ ТЕХНОЛОГИЙ В ЛЕЧЕНИИ ОЖОГОВЫХ РАН В ЭКСПЕРИМЕНТЕ**

© А.М. ХАДЖИБАЕВ<sup>1,3</sup>, Д.Б. ТУЛЯГАНОВ<sup>1,3</sup>, А.Д. ФАЯЗОВ<sup>1,3</sup>, Т.А. ВЕРВЕКИНА<sup>1</sup>, Н.А. ЦИФЕРОВА<sup>2,4</sup>, У.Р. КАМИЛОВ<sup>1</sup>, О.С. ЧАРЫШНИКОВА<sup>2</sup>

<sup>1</sup> Республиканский научный центр экстренной медицинской помощи, Ташкент, Республика Узбекистан

<sup>2</sup> Центр передовых технологий при Министерстве высшего образования, науки и инноваций, Ташкент, Республика Узбекистан

<sup>3</sup> Центр развития профессиональной квалификации медицинских работников, Ташкент, Республика Узбекистан

<sup>4</sup> Институт биофизики и биохимии, Ташкент, Республика Узбекистан

### **РЕЗЮМЕ**

**ОБОСНОВАНИЕ.** Поиск оптимальных методов восстановления целостности кожного покрова в наиболее короткие сроки, решение проблемы дефицита донорских ресурсов кожи у пациентов с обширными глубокими ожогами являются актуальными проблемами современной комбустиологии. Проведение исследований в этом направлении открывает новые перспективы в решении данной проблемы. Данное исследование является первым этапом на пути создания нового отечественного биомедицинского клеточного продукта.

**ЦЕЛЬ:** изучить течение раневого процесса при инъекционном применении аллогенных дермальных фибробластов, активной и консервативной хирургической тактики ведения ожоговой раны в эксперименте.

**МАТЕРИАЛ И МЕТОДЫ.** Объектом исследования явились 20 белых беспородных крыс, самцов, которые были разделены на 2 группы. У всех животных была моделирована ожоговая травма под изофлурановым наркозом. Животным 1 группы была применена активная хирургическая тактика лечения с использованием взвеси аллогенных дермальных фибробластов путем обкалывания раневого дефекта. Во 2 группе животных применена традиционная тактика хирургического лечения с использованием взвеси аллогенных дермальных фибробластов также путем обкалывания раневого дефекта. У всех животных на 12, 20 и 30 сутки после начала эксперимента под общей анестезией производилось взятие материала для изучения течения раневого процесса.

**РЕЗУЛЬТАТЫ.** Выявлена существенная разница в течении раневого процесса в зависимости от тактики хирургического лечения. Активная хирургическая тактика и введение аллофибробластов в более ранние сроки способствует более ранней эпителизации поверхности раны с началом формирования очагов неопителия к 30 суткам после травмы. При применении традиционной хирургической тактики несмотря на применение аллофибробластов отмечены худшие результаты: обсеменение раневой поверхности колониями микроорганизмов, вялое течение воспалительных и репаративных процессов.

**ЗАКЛЮЧЕНИЕ.** При применении дермальных аллофибробластов на фоне активного хирургического ведения отмечается более ускоренное течение репаративных процессов. При применении традиционной хирургической тактики лечения, несмотря на введение дермальных аллофибробластов, отмечается увеличение сроков воспалительных и репаративных процессов, к 30 суткам отмечается лишь начало формирования грануляционной ткани. Более активное формирование эпителия выявляется в периферических участках ран за счет подрастания эпителия из сохраненной кожи и эпителия волос.

**КЛЮЧЕВЫЕ СЛОВА:** эксперимент, ожоги, раневой процесс, клеточные технологии, аллофибробласты.

**КАК ЦИТИРОВАТЬ.** Хаджибаев А.М., Туляганов Д.Б., Фаязов А.Д., Вerveкина Т.А., Циферова Н.А., Камиллов У.Р., Чарышникова О.С. Эффективность применения клеточных технологий в лечении ожоговых ран в эксперименте // Журнал «Неотложная хирургия» им. И.И. Джанелидзе. 2024. №2. С. 72–79.

## **EFFECTIVENESS OF CELL TECHNOLOGY APPLICATION IN TREATMENT OF BURNS IN EXPERIMENT**

© А.М. KHADZHIBAEV<sup>1,3</sup>, D.B. TULYAGANOV<sup>1,3</sup>, A.D. FAYAZOV<sup>1,3</sup>, T.A. VERVEKINA<sup>1</sup>, N.A. TSIFEROVA<sup>2,4</sup>, U.R. KAMILLOV<sup>1</sup>, O.S. CHARYSHNIKOVA<sup>2</sup>



<sup>1</sup> Republican research centre of emergency medicine, Tashkent, Uzbekistan

<sup>2</sup> Center of advanced technologies at the ministry of higher education, science and innovation, Tashkent, Uzbekistan

<sup>3</sup> Center for the development of professional qualification of medical workers, Tashkent, Uzbekistan

<sup>4</sup> Institute of biophysics and biochemistry, Tashkent, Uzbekistan

## ABSTRACT

**RATIONALE.** There are many urgent problems in modern combustiology, like searching for optimal methods of skin integrity restoration in the shortest possible time, solving the problem of skin donor resources deficit in patients with extensive deep burns. Conducting research in this direction opens up new prospects for solving this problem. This study is the first step in the creation of a new homegrown biomedical cellular product.

**OBJECTIVE:** to study the course of the wound process during injection application of allogeneic dermal fibroblasts, active and conservative surgical tactics of burn wound management in experiment.

**MATERIAL AND METHODS.** The study involved 20 white mongrel male rats, which were divided into 2 groups. All animals underwent burn trauma modeling under isoflurane anesthesia. Group 1 animals received active surgical treatment tactics using an injection of allogeneic dermal fibroblasts suspension into the wound defect. In Group 2, traditional surgical treatment tactics were applied using an injection of allogeneic dermal fibroblasts suspension into the wound defect. Material collection for studying the course of the wound healing process was performed on days 12, 20, and 30 after the start of the experiment under general anesthesia.

**RESULTS.** A significant difference in the course of the wound healing process was identified depending on the surgical treatment tactics. Active surgical tactics and the introduction of allofibroblasts at earlier stages promoted earlier wound surface epithelialization with the onset of neoe epithelialization foci by day 30 after trauma. When using traditional surgical tactics, despite the application of allofibroblasts, worse results were noted — colonization of the wound surface by microorganism colonies, sluggish course of inflammatory and reparative processes.

**CONCLUSION.** Accelerated reparative processes are observed in dermal allofibroblasts application against the background of active surgical management. When applying traditional surgical treatment tactics, despite the introduction of dermal allofibroblasts, an increase in the duration of inflammatory and reparative processes is noted, with only the beginning of granulation tissue formation by day 30. More active epithelium formation is detected in peripheral areas of the wounds due to the growth of epithelium from the preserved skin and hair epithelium.

**KEYWORDS:** experiment, burns, healing process, cell technologies, allofibroblasts.

**TO CITE THIS ARTICLE.** Khadzhibayev A.M., Tulyaganov D.B., Fayazov A.D., Vervekina T.A., Tsiferova N.A., Kamilov U.R., Charyshnikova O.S. Effectiveness of cell technology application in treatment of burns in experiment. *The Journal of Emergency Surgery named after I.I. Dzhanelidze.* 2024;(2): 72–79.

**Обоснование.** Актуальными проблемами современной комбустиологии являются поиск оптимальных методов восстановления целостности кожного покрова, решение проблемы дефицита донорских ресурсов кожи у тяжелообожженных с обширными глубокими ожогами [1, 2, 3]. Основной причиной неблагоприятных исходов после тяжелых ожогов являются гнойно-септические осложнения ожоговой болезни, частота которых прямо пропорциональна срокам восстановления целостности кожного покрова [4, 5, 6, 7].

Разработке клеточных продуктов для лечения ожоговых ран уделяется большое внимание, поскольку доказана значительная роль данных продуктов в восстановлении целостности кожного покрова [8, 9, 10].

Учитывая высокую способность к регенерации, стволовые клетки изначально рассматривались в качестве универсального и эффективного средства для лечения различных заболеваний.

Исследования в этом направлении были реализованы в работах по применению кератиноцитов, фибробластов, дермальных эквивалентов, скаффолдов, в которых были использованы как аллогенные, так и аутологичные стволовые клетки [11, 12]. Поскольку наиболее легко культивируемыми оказались клетки кожного эпителия, было закономерно, что первой максимально органоподобной структурой, созданной *ex vivo*, оказалась кожа [13].

На сегодняшний день применение стволовых клеток при ожогах находится на уровне экспериментов. Биологические свойства стволовых клеток изучены хорошо. Экспериментальные исследования на мелких и крупных животных показали, что стволовые клетки различного происхождения способны ускорять заживление ожоговых ран. Лишь в нескольких случаях на людях сообщалось об оптимистичных результатах и отсутствии побочных эффектов. Тем не менее, огра-



ниченность данных, отсутствие рандомизированных исследований не позволяют рекомендовать рутинное использование стволовых клеток при лечении ожоговых ран. Необходимо проведение дальнейших исследований [14].

Вышесказанное свидетельствует об актуальности проведения научных исследований по изучению эффективности применения клеточных технологий в лечении ожоговых ран.

**Цель исследования:** изучить течение раневого процесса при инъекционном применении аллогенных дермальных фибробластов, активной и консервативной хирургической тактики ведения ожоговой раны в эксперименте.

**Материал и методы исследования.** Экспериментальные исследования выполнялись в соответствии с Хельсинкской декларацией Всемирной Медицинской Ассоциации «Международные рекомендации по проведению медико-биологических исследований с использованием животных» (2000 г.).

Для проведения эксперимента были сформированы 2 группы крыс из 20 белых, беспородных, трехмесячных самцов, массой  $235 \pm 40$  г. Под изофлурановым наркозом производилось удаление шерстяного покрова с использованием крема для депиляции. Термический ожог нанесен по оригинальной методике, путем прикладывания стеклянной мензурки, наполненной кипятком и находящейся в водяной бане, на предварительно депилированную кожу на спине животного. Диаметр дна мензурки — 3,5 см, экспозиция — 10–12 секунд.

Животным 1 группы, которым применена активная хирургическая тактика (АХТ) лечения на 7–9 сутки после травмы под общей анестезией производилась некрэктомия. Интраоперационно произведено обкалывание раневого дефекта взвесью клеточной культуры аллогенных дермальных фибробластов (АДФ). Повторное введение взвеси клеточной культуры производилась на 20 сутки после начала эксперимента. Во 2 группе с традиционной тактикой хирургического (ТХТ) лечения на 12–15 сутки, после полного очищения ожоговой раны от некротических тканей, проводилось введение взвеси дермальных аллофибробластов аналогичным образом. Повторное введение взвеси клеточной культуры производилось на 24 сутки после начала эксперимента. У всех животных глубина обкалывания составляла 3–4 мм, объем вводимой взвеси клеточной культуры — 0,3 мл, плотность — 1 инъекция на  $0,5 \text{ см}^2$  раны.

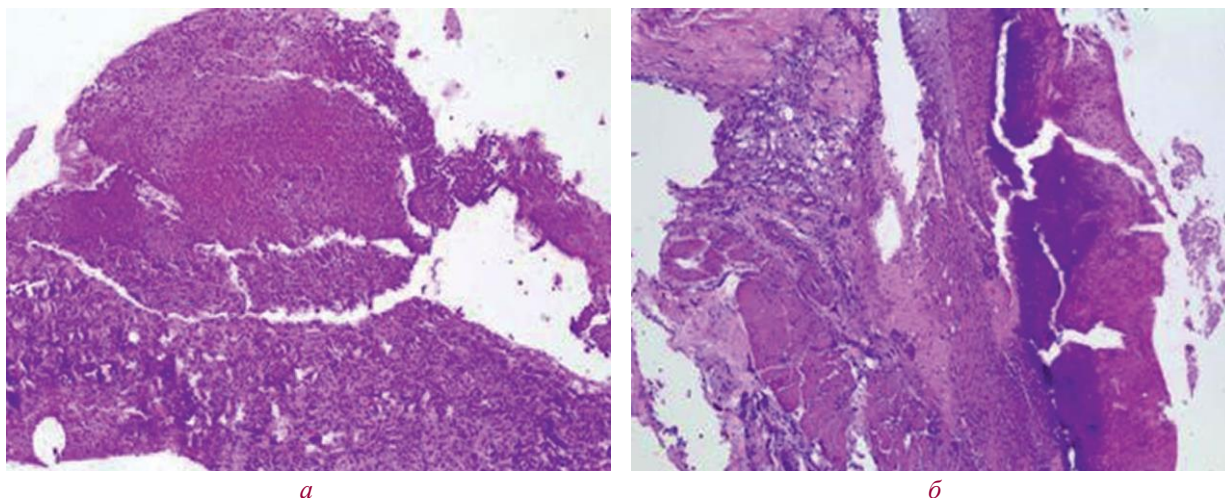
Клеточные культуры АДФ доставлялись из

лаборатории экспериментальной биофизики Центра передовых технологий при МВОНИ РУз. Конечная концентрация АДФ составляла  $1 \times 10^6$  клеток/мл в фосфатно-солевом буфере.

В каждой из групп на 12, 20 и 30 сутки после начала эксперимента под общей анестезией производилось иссечение мягких тканей на раневой поверхности в виде квадрата площадью  $3 \times 3$  мм. Острым путем иссекали раневую поверхность в центральной и периферической зоне повреждения с частичным охватом подкожно-жировой клетчатки. После фиксации ткани в 10 % нейтральном формалине на фосфатном буфере (рН 7,2–7,4) материал проводили через спирты возрастающей концентрации и заливали в парафин по методу З. Лойда и соавт. (1982). После этого изготавливали серийные срезы толщиной 4–5 мкм на ротационном микротоме «НМ 360» (MICROM). Полученные срезы окрашивали гематоксилином и эозином на аппарате «Robot stainer HMS 760X» (MICROM). Изучение микропрепаратов для определения качественных изменений микроструктуры проводилось на микроскопе «Axiostar» (ZEISS).

**Результаты исследования.** В 1 группе, где применена активная хирургическая тактика и раннее введение АДФ в раневое ложе, на 12 сутки после травмы во всех слоях отмечались некротические и некробиотические процессы с массивной инфильтрацией сегментоядерными и нейтрофильными лейкоцитами. В верхних слоях дермы выявлялись очаги незрелой грануляционной ткани. Наиболее выраженные изменения выявлялись в центральной зоне. В периферических отделах аналогичные изменения выявлялись лишь в небольшом сегменте образца. Максимально повреждение затрагивало эпидермис и верхние отделы верхней дермы (Рис. 1).

На 20 сутки в центральной зоне все еще определялись элементы некротического эпидермиса с массивной воспалительной инфильтрацией, но данные участки занимали меньшую площадь, чем на 12 сутки. В поверхностных отделах дермы определялась грануляционная ткань различной степени зрелости, в глубоких отделах — рыхлая волокнистая соединительная ткань с сетью капилляров. В периферических зонах выявлялись участки некроза с грануляционной тканью в поверхностных отделах дермы. В глубоких отделах дермы имел место межтоточный отек, разрастание волокнистой соединительной ткани, при этом воспалительная инфильтрация практически отсутствовала (Рис. 2).



а

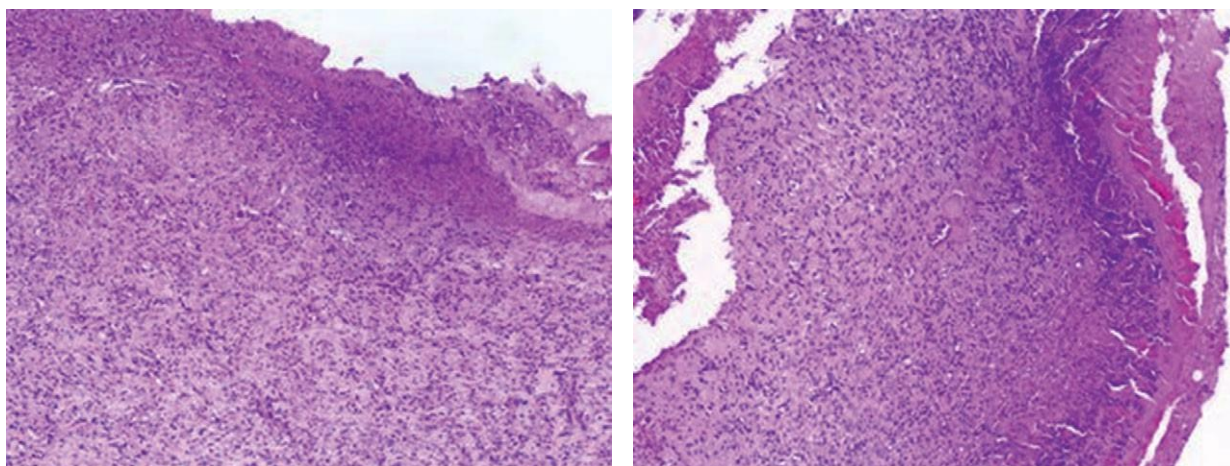
б

Рис. 1 – АХТ с введением аллофибробластов, 12 сутки

Окраска гематоксилином и эозином. Ок. 10, об. 10:

а) центральная зона с некрозом эпителия и грануляционной тканью в дерме,

б) периферическая зона с некрозом эпителия



а

б

Рис. 2 – АХТ с введением аллофибробластов, 20 сутки

Окраска гематоксилином и эозином. Ок. 10, об. 10:

а) центральная зона с некрозом эпителия и грануляционной тканью в дерме,

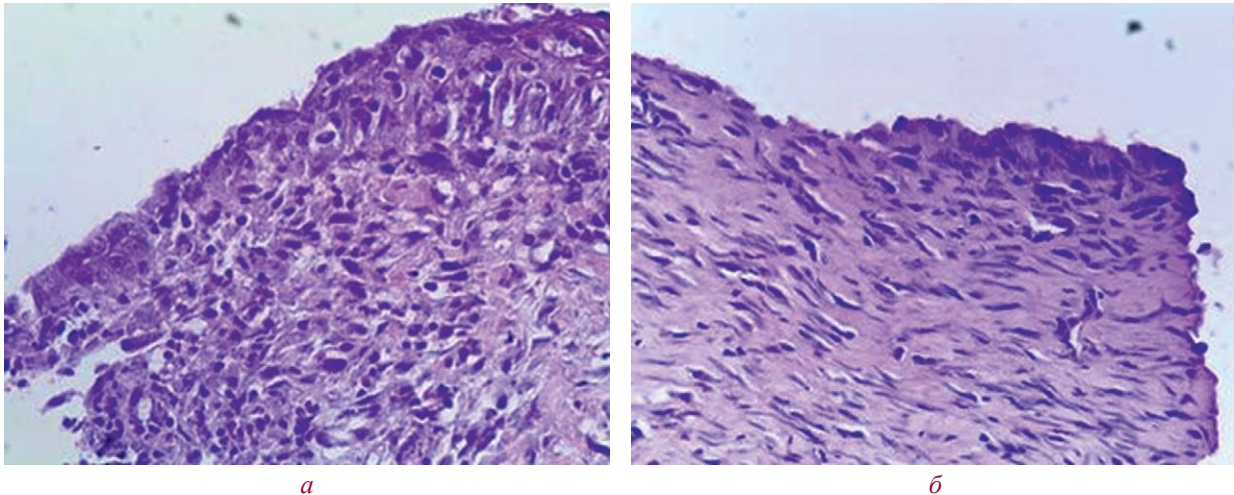
б) периферическая зона с некрозом эпителия и грануляционной тканью в дерме

На 30 сутки в центральной зоне некротическая ткань практически не выявлялась. В поверхностных отделах дермы определялось разрастание зрелой грануляционной и соединительной ткани. В отдельных образцах отмечалось формирование «неоэпидермиса», состоящего из 1–2 слоев плоского эпителия. Образцы из периферических отделов ран были представлены сохранившими структуру многослойным плоским эпителием с признаками дистрофии эпидермиса, полями рыхлой волокнистой ткани и зонами формирования плоского эпителия (Рис. 3).

Во 2 группе с применением традиционной хирургической тактики (ТХТ) и более поздним вве-

дением АДФ на 12 сутки после травмы в образцах из центральной зоны раны отмечается массивный некроз всех слоев кожи. При этом имеют место полное отсутствие воспалительной инфильтрации в некротических массах, а также колонии микроорганизмов в поверхностных участках некротизированного эпидермиса.

Лишь в отдельных образцах в глубоких отделах дермы и гиподермы имеются зоны с сохранением структуры и очагами мононуклеарной инфильтрации. Периферические зоны в основной части образцов имеют аналогичные изменения (Рис. 4).



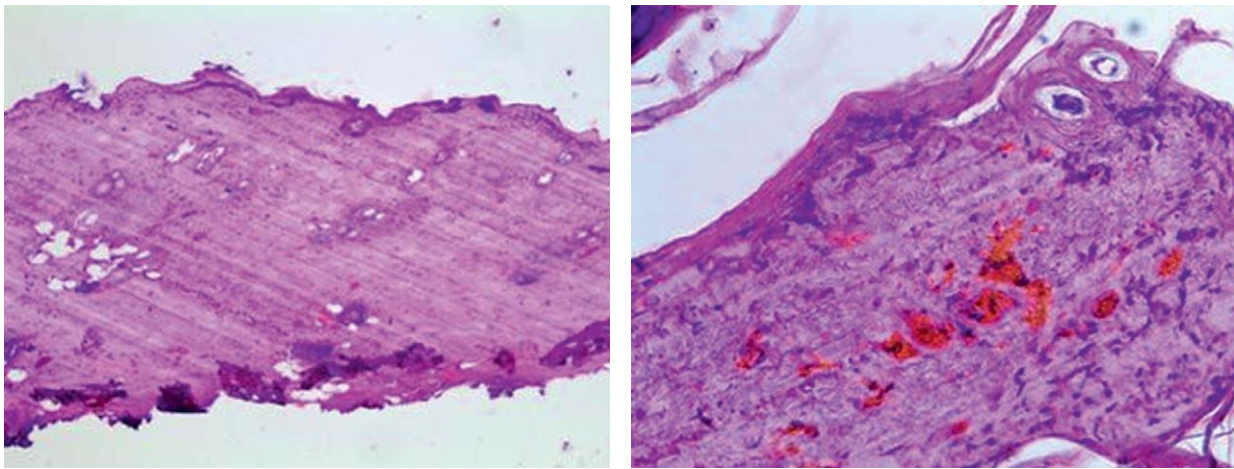
а

б

*Рис. 3 – АХТ с введением аллофибробластов, 30 сутки*

*Окраска гематоксилином и эозином. Ок. 10, об. 40:*

- а) центральная зона с очагом формирования плоского эпителия,  
б) периферическая зона с очагом формирования плоского эпителия*



а

б

*Рис. 4 – ТХТ с введением аллофибробластов, 12 сутки*

*Окраска гематоксилином и эозином. Ок. 10, об. 10:*

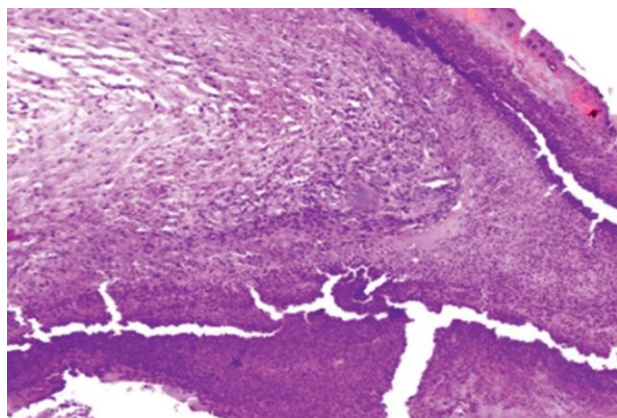
- а) центральная зона с некрозом всех слоев кожи с колониями микроорганизмов,  
б) периферическая зона с некрозом всех слоев кожи*

На 20 сутки в некротической ткани эпидермиса центральной зоны присутствует массивная инфильтрация нейтрофильными и сегментоядерными лейкоцитами. В прилежащих отделах дермы определяются субэпителиальные вакуоли, отслаивающие эпидермис, поля незрелой и очаги зрелой грануляционной ткани. В периферических зонах эпидермис с некротическими изменениями и воспалительной инфильтрацией, в дерме — очаги грануляционной ткани. В артериальных сосудах дермы отдельных образцов, полученных из центральной и периферической зоны, определяются тромботические массы (Рис. 5).

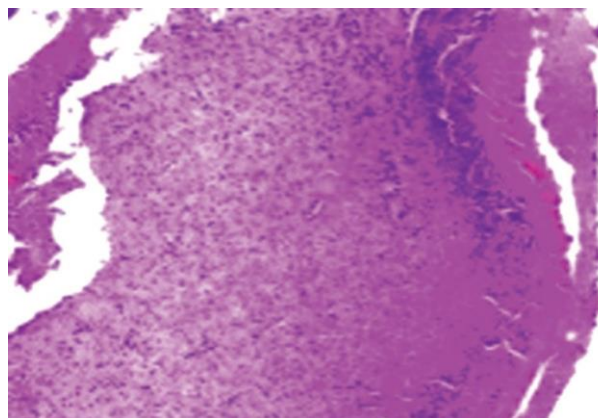
На 30 сутки во всех образцах как центральной, так и периферической зоны определяются поля некротизированного эпителия, диффузная воспалительная инфильтрация, поля незрелой и зрелой грануляционной ткани (Рис. 6).

В группе исследования с применением активного хирургического лечения и введением АДФ сроки эпителизации раны занимали  $30,8 \pm 0,4$  суток, тогда как, в группе с традиционной хирургической тактикой и введением АДФ этот срок равнялся  $32,6 \pm 0,24$  суткам.

**Обсуждение.** В группе исследования с использованием активной хирургической тактики



а

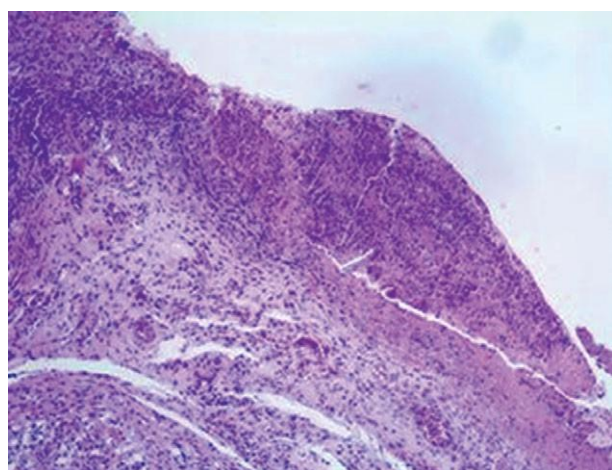


б

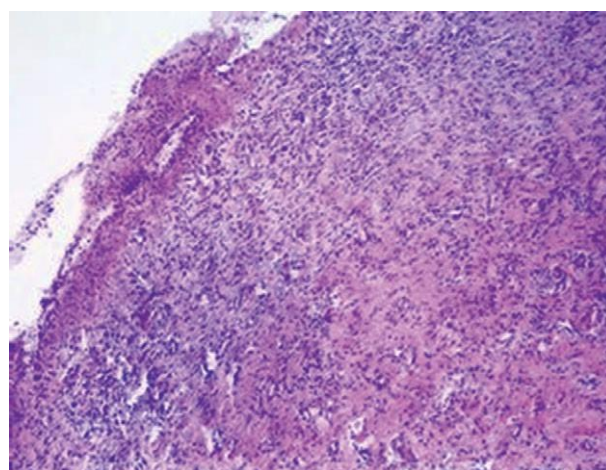
*Рис. 5 – ТХТ с введением аллофибробластов, 20 сутки*

*Окраска гематоксилином и эозином. Ок. 10, об. 10:*

- а) центральная зона с некрозом всех слоев с воспалительной инфильтрацией,  
б) периферическая зона с некрозом всех слоев с воспалительной инфильтрацией*



а



б

*Рис. 6 – ТХТ с введением аллофибробластов, 30 сутки*

*Окраска гематоксилином и эозином. Ок. 10, об. 10:*

- а) центральная зона с некрозом всех слоев с воспалительной инфильтрацией,  
б) периферическая зона с некрозом эпителия и грануляционной тканью в дерме*

и ранним инъекционным введением АДФ выявлено раннее формирование незрелой грануляционной ткани (12 сутки), зрелой грануляционной ткани (20 сутки) и формирование мелких очагов неопителия (30 сутки) как в центральной, так и в периферических участках. Примечательным является то, что более интенсивно восстановление ткани происходит в зоне глубоких отделов дермы с уменьшением интенсивности репарации в поверхностных участках. В группе с применением традиционной хирургической тактики и более поздним введением АДФ определяется выраженное замедление течения этапов воспаления. На 12 сутки определяется только некроз ткани и коло-

нии микроорганизмов. Выход клеток воспаления в пораженную зону начинается после 12 суток, достигая выраженной степени к 20 суткам. К 30 суткам ожоговая рана практически полностью очищается от некротических тканей. Во всех участках дермы имеется выраженный воспалительный инфильтрат и начинает формироваться грануляционная ткань в виде отдельных очагов. Изменения в центральных и периферических отделах пораженной ткани имеют сходную микроскопическую картину.

Выполненное микроскопическое исследование в двух группах с применением АДФ выявило существенную разницу в течении раневого про-



цесса в зоне поражения. АХТ и раннее введение аллофибробластов способствует более ранней эпителизации поверхности раны с началом формирования очагов неэпителия к 30 суткам после травмы. При применении ТХТ с более поздним использованием аллофибробластов отмечается обсеменение раневой поверхности колониями микроорганизмов и замедленное течение воспалительных и репаративных процессов. И если в группе с АХТ на 30 сутки уже определяются очаги формирования «неоэпидермиса», то в группе ТХТ к 30 суткам на раневой поверхности все еще определяются некротические массы с выраженной воспалительной инфильтрацией и лишь на отдельных участках начинает формироваться грануляционная ткань.

**Выводы.** При применении АДФ на фоне активного хирургического ведения отмечено более ускоренное течение репаративных процессов. При применении аллофибробластов к 30 суткам отмечалось формирование очагов неэпителия. При применении традиционной хирургической тактики лечения, несмотря на введение аллофибробластов, получены худшие результаты. Отмечалось увеличение сроков воспалительных и репаративных процессов. К 30 суткам отмечено лишь начало формирования грануляционной ткани. В обеих группах животных более активное формирование эпителия выявлялось в периферических участках за счет подрастания эпителия из сохраненной кожи и эпителия волос.

**ФИНАНСИРОВАНИЕ.** Исследование проведено без спонсорской поддержки.

**SOURCE OF FUNDING.** The study was performed without sponsorship.

**КОНФЛИКТ ИНТЕРЕСОВ.** Авторы заявляют об отсутствии конфликта интересов.

**CONFLICT OF INTEREST.** The authors declare no conflicts of interest.

#### ЛИТЕРАТУРА

1. Пleshков А.С. Применение донорской кожи для лечения ожогов // Трансплантология. 2016. № 1. С. 36–46.
2. Зиновьев Е.В., Вагнер Д.О., Чухарев А.Е. Сравнительная оценка информативности способов определения объема интраоперационной кровопотери при хирургическом лечении пострадавших с ожогами // Вестник хирургии имени И.И. Грекова. 2021. Т. 180, № 3. С 41–47.
3. Peck M., Pressman M.A. The correlation between burn mortality rates from fire and flame and economic status of countries. *Burns*. 2013 Sep;39(6):1054-9. DOI: 10.1016/j.burns.2013.04.010.
4. Чмырев И.В. Зависимость летальности обожженных от тактики лечения // Вестник Российской военно-медицинской академии. 2011. Т. 3, № 35. С. 63–65.
5. Алексеев А.А., Салахитдинов К.З., Гаврилюк Б.К., Тюрников Ю.И. Комплексное лечение глубоких ожогов на основе применения хирургической некрэктомии и современных биотехнологических методов // Анналы хирургии. 2012. № 6. С. 41–45.
6. Зиновьев Е.В., Вагнер Д.О., Чухарев А.Е. Новый метод определения объема операционной кровопотери у пострадавших с глубокими ожогами // Журнал «Неотложная хирургия» им. И.И. Джанелидзе. 2023. № 2. С. 31–35. DOI 10.54866/27129632\_2023\_2\_31.
7. Hayashi M., Yoshitake K., Tokunaka R., et al. Combination of meshed dermis graft and cultured epithelial autograft for massive burns: Three case reports. *Medicine (Baltimore)*. 2018 Nov;97(48):e13313. DOI: 10.1097/MD.00000000000013313
8. Алейник Д.Я., Зорин В.Л., Еремин И.И., Корсаков И.Н., Чарыкова И.Н. Использование клеточных технологий для восстановления повреждений кожи при ожоговой травме // Современные проблемы науки и образования. 2015. № 4. С. 331–337.
9. Stone II.R., Natesan S., Kowalczewski C.J., et al. Advancements in Regenerative Strategies Through the Continuum of Burn Care. *Front Pharmacol*. 2018 Jul 9;9:672. DOI: 10.3389/fphar.2018.00672
10. Yi H., Wang Y., Yang Z., Xie Z. Efficacy assessment of mesenchymal stem cell transplantation for burn wounds in animals: a systematic review. *Stem Cell Res Ther*. 2020 Aug 28;11(1):372. DOI: 10.1186/s13287-020-01879-1
11. Аканов Ж.А. Перспективы применения стволовых клеточных технологий в медицине // Медицина и экология. 2010. № 2. С. 178–182.
12. Karimi M., Bahrami S., Mirshekari H., et al. Microfluidic systems for stem cell-based neural tissue engineering. *Lab Chip*. 2016 Jul 5;16(14):2551-71. DOI: 10.1039/c6lc00489j
13. Зорин В.Л., Копнин П.Б., Зорина А.И., Еремин И.И. и др. Оптимизация условий получения и ведения культур фибробластов кожи и десны человека // Гены и Клетки. 2014. Т. 9, № 2. С. 53–60.



14. Surowiecka A., Chrapusta A., Klimeczek-Chrapusta M., et al. Mesenchymal Stem Cells in Burn Wound Management. *Int J Mol Sci.* 2022 Dec 5;23(23):15339. DOI: 10.3390/ijms232315339

## REFERENCES

1. Pleshkov A.S. The use of allograft skin in burn care. *Transplantologiya.* 2016;(1):36-46. (In Russ.).
2. Zinoviev E.V., Vagner D.O., Chukharev A.E. Comparative evaluation of the informative value of methods for determining the volume of intraoperative blood loss in the surgical treatment of burn victims. *Vestnik khirurgii named after. I.I. Grekov.* 2021;180(3):41-47. (In Russ.). DOI: 10.24884/0042-4625-2021-180-3-41-47.
3. Peck M., Pressman M.A. The correlation between burn mortality rates from fire and flame and economic status of countries. *Burns.* 2013 Sep;39(6):1054-9. DOI: 10.1016/j.burns.2013.04.010.
4. Chmyrev I.V. Correlation of the lethality of the burned and the treatment tactics. *Bulletin of the Russian Military Medical Academy.* 2011;3(35):63-65. EDN: OILBTB.
5. Alekseev A.A., Salakhiddinov K.Z., Gavriluk B.K., Tyurnikov Yu.I. Complex treatment of deep burns on basis of surgical necrectomies and modern biotechnological methods. *Annals of Surgery (Russia).* 2012;(6):41-45.
6. Zinoviev E.V., Vagner D.O., Chukharev A.E. A new method for determining the volume of surgical blood loss in patients with deep burns. *The Journal of Emergency Surgery named after I.I. Dzhanelidze.* 2023;(2):31-35. DOI 10.54866/27129632\_2023\_2\_31.
7. Hayashi M., Yoshitake K., Tokunaka R., et al. Combination of meshed dermis graft and cultured epithelial autograft for massive burns: Three case reports. *Medicine (Baltimore).* 2018 Nov;97(48):e13313. DOI: 10.1097/MD.0000000000013313.
8. Aleynik D.Ya., Zorin V.L., Yeremin I.I., Korsakov I.N., Charykova I.N. Use of cell technologies for skin damage recovery in burn injuries. *Sovremennye problemy nauki i obrazovaniya = Current problems of science and education.* 2015;(4):331-337. EDN: UDWYKZ.
9. Stone Ii.R., Natesan S., Kowalczewski C.J., et al. Advancements in Regenerative Strategies Through the Continuum of Burn Care. *Front Pharmacol.* 2018 Jul 9;9:672. DOI: 10.3389/fphar.2018.00672.
10. Yi H., Wang Y., Yang Z., Xie Z. Efficacy assessment of mesenchymal stem cell transplantation for burn wounds in animals: a systematic review. *Stem Cell Res Ther.* 2020 Aug 28;11(1):372. DOI: 10.1186/s13287-020-01879-1
11. Akanov Zh.A. Perspectives of stem cell techniques application in medicine. *Medicine and Ecology.* 2010;(2):178-182.
12. Karimi M., Bahrami S., Mirshekari H., et al. Microfluidic systems for stem cell-based neural tissue engineering. *Lab Chip.* 2016 Jul 5;16(14):2551-71. DOI: 10.1039/c6lc00489j
13. Zorin V.L., Kopnin P.B., Zorina A.I., et al. Optimization of conditions of skin and gingival mucosa derived human fibroblasts obtainment and cultivation. *Genes and Cells.* 2014;9(2):53-60.
14. Surowiecka A., Chrapusta A., Klimeczek-Chrapusta M., et al. Mesenchymal Stem Cells in Burn Wound Management. *Int J Mol Sci.* 2022 Dec 5;23(23):15339. DOI: 10.3390/ijms232315339.

## АВТОРЫ

- Хаджибаев Абдухаким Муминович**, д.м.н., проф. — ORCID: 0000-0001-8936-0034  
**Туляганов Даврон Бахтиярович**, д.м.н. — ORCID: 0000-0002-9910-0989  
**Фаязов Абдулазиз Джалилович**, д.м.н., проф. — ORCID: 0000-0003-1288-3683  
**Вервекина Татьяна Анатольевна**, к.м.н. — ORCID: 0000-0001-5007-8402  
**Циферова Наргиза Александровна**, к.б.н. — ORCID: 0009-0009-6440-5289  
**Камилов Уткур Раимович**, к.м.н. — ORCID: 0009-0005-8723-7776  
**Чарышников Оксана Станиславовна**, к.б.н. — ORCID: 0000-0003-2317-3580

## AUTHORS

- Khadzhibayev Abdukhakim Muminovich**, Dr.Sci. (Medicine), Prof. — ORCID: 0000-0001-8936-0034  
**Tulyaganov Davron Bakhtiyarovich**, Dr.Sci. (Medicine) — ORCID: 0000-0002-9910-0989  
**Fayazov Abdulaziz Djaliлович**, Dr. Sci. (Medicine), Prof. — ORCID: 0000-0003-1288-3683  
**Vervekina Tatyana Anatolyevna**, Ph.D. (Medicine) — ORCID: 0000-0001-5007-8402  
**Tsiferova Nargiza Aleksandrovna**, Ph.D. (Biology) — ORCID: 0009-0009-6440-5289  
**Kamilov Utkur Raimovich**, Ph.D. (Medicine) — ORCID: 0009-0005-8723-7776  
**Charishnikova Oksana Stanislavovna**, Ph.D. (Biology) — ORCID: 0000-0003-2317-3580





УДК 616.34–001.5

DOI: 10.54866/27129632\_2024\_2\_80

## СЛУЧАЙ ДИАГНОСТИКИ ПЕРФОРАЦИИ СТЕНКИ ТОНКОЙ КИШКИ «ПОТЕРЯННЫМ» СТЕНТОМ ПОСЛЕ ГАСТРОПАНКРЕАТОДУОДЕНАЛЬНОЙ РЕЗЕКЦИИ

© А.В. ВАСИЛЬЕВ<sup>1</sup>, А.Д. КАНКАСОВА<sup>1</sup>, Д.С. КАЛИМУЛЛИНА<sup>1</sup>, Д.В. НЕСТЕРОВ<sup>1,2</sup>, С.Л. ТРОФИМОВ<sup>1</sup>, Н.В. БОЙЧУК<sup>1</sup>, А.М. КАРАЧУН<sup>1</sup>, О.А. КОЗЛОВ<sup>1</sup>, А.А. ГРУШКО<sup>1</sup>, С.С. БАГНЕНКО<sup>1,3</sup>, И.А. БУРОВИК<sup>1,4</sup>

<sup>1</sup> ФГБУ «Национальный медицинский исследовательский центр онкологии имени Н.Н. Петрова» МЗ РФ, пос. Песочный, Санкт-Петербург, Россия

<sup>2</sup> ФГБОУ ВО «Северо-Западный государственный медицинский университет имени И.И. Мечникова» МЗ РФ, Санкт-Петербург, Россия

<sup>3</sup> ФГБОУ ВО «Санкт-Петербургский государственный педиатрический медицинский университет» МЗ РФ, Санкт-Петербург, Россия

<sup>4</sup> ФГБОУ ВО «Санкт-Петербургский государственный университет», Санкт-Петербург, Россия

### РЕЗЮМЕ

Диагностика послеоперационных осложнений панкреатодуоденальной резекции является сложной клинической задачей. Ведущую роль в установлении их причины играют методы лучевой визуализации.

**ЦЕЛЬ РАБОТЫ:** представление случая редкого осложнения гастропанкреатодуоденальной резекции — перфорации стенки тонкой кишки «потерянным» стентом.

В статье рассмотрено клиническое наблюдение смещения внутреннего стента из зоны панкреато-юноанастомоза, приведшее к перфорации тонкой кишки. Обсуждены особенности лучевой визуализации, в частности, применение компьютерной томографии как ведущего метода диагностики послеоперационных осложнений.

**КЛЮЧЕВЫЕ СЛОВА:** рак двенадцатиперстной кишки, компьютерная томография, панкреатодуоденальная резекция, стент, перфорация кишки.

**КАК ЦИТИРОВАТЬ.** Васильев А.В., Канкасова А.Д., Калимуллина Д.С., Нестеров Д.В., Трофимов С.Л., Бойчук Н.В., Карачун А.М., Козлов О.А., Грушко А.А., Багненко С.С., Буровик И.А. Случай диагностики перфорации стенки тонкой кишки «потерянным» стентом после гастропанкреатодуоденальной резекции // Журнал «Неотложная хирургия» им. И.И. Джанелидзе. 2024. № 2 С. 80–87.

## A CASE OF DIAGNOSIS OF PERFORATION OF THE SMALL INTESTINE WALL WITH A “LOST” STENT AFTER GASTROPANCREATODUODENAL RESECTION

© A.V. VASILEV<sup>1</sup>, A.D. KANKASOVA<sup>1</sup>, D.S. KALIMULLINA<sup>1</sup>, D.V. NESTEROV<sup>1,2</sup>, S.L. TROFI-MOV<sup>1</sup>, N.V. BOICHUK<sup>1</sup>, A.M. KARACHUN<sup>1</sup>, O.A. KOZLOV<sup>1</sup>, A.A. GRUSHKO<sup>1</sup>, S.S. BAGNENKO<sup>1,3</sup>, I.A. BUROVIK<sup>1,4</sup>

<sup>1</sup> NMRC of Oncology named after N.N. Petrov of MoH of Russia, Pesochny, Saint Petersburg

<sup>2</sup> North-Western State Medical University named after I.I. Mechnikov, St. Petersburg, Russia

<sup>3</sup> Federal State Budgetary Educational Institution of Higher Education “Saint Petersburg State Pediatric Medical University” of the Ministry of Health of the Russian Federation, St. Petersburg, Russia

<sup>4</sup> Federal State Budgetary Educational Institution of Higher Education “Saint Petersburg State University”, St. Petersburg, Russia

### ABSTRACT

Diagnosis of postoperative complications of pancreaticoduodenectomy is a complex clinical task. Radiological imaging methods a leading in establishing their cause.

**PURPOSE:** to present a case of a rare complication of gastropancreatoduodenal resection — perforation of the wall of the small intestine by a “lost” stent.

The article discusses a clinical observation of displacement of the internal stent from the area of pancreaticojejunostomy, which led to perforation of the small intestine. The features of radiological imaging, in particular, the use of computed tomography as the leading method for diagnosing postoperative complications, are discussed.



**KEYWORDS:** duodenal cancer, computed tomography, pancreaticoduodenectomy, stent, intestinal perforation.

**TO CITE THIS ARTICLE.** Vasilev A.V., Kankasova A.D., Kalimullina D.S., Nesterov D.V., Trofimov S.L., Boichuk N.V., Karachun A.M., Kozlov O.A., Grushko A.A., Bagnenko S.S., Burovik I.A. A case of diagnosis of perforation of the small intestine wall with a “lost” stent after gastropancreatoduodenal resection. *The Journal of Emergency Surgery named after I.I. Dzhanelidze.* 2024;(2): 80–87.

**Введение.** Рак двенадцатиперстной кишки достаточно редкое заболевание, встречающееся, например, в Европе с частотой 2,9–4,3 на миллион населения [1, 2].

Основным методом лечения данной патологии является хирургический [1, 3]. В зависимости от местной распространенности опухоли, оперативное лечение состоит в эндоскопическом удалении, сегментарной резекции двенадцатиперстной кишки или в панкреатодуоденальной / гастропанкреатодуоденальной резекции (ПДР) [1–3]. В последнем случае удаляется блок тканей, состоящий из двенадцатиперстной кишки с новообразованием, головки поджелудочной железы, окружающей клетчатки с лимфоузлами. Формируются анастомозы между тощей кишкой и главным панкреатическим протоком, тощей кишкой и общим желчным (или общим печеночным) протоком [3–8].

Наиболее распространенными осложнениями ПДР являются острый панкреатит, несостоятельность панкреатоэнтероанастомоза (с формированием панкреатической фистулы), билиарная стриктура, кровотечение, нарушение моторики желудочно-кишечного тракта (в первую очередь гастростаз), присоединение инфекции [4, 9–11]. Клинические симптомы этих состояний могут быть различными, от ярко выраженных до значительно стертых.

В связи с этим, крайне важна своевременная и точная диагностика возникших осложнений. При решении такой задачи на первый план выступает КТ, как метод, обладающий высокой скоростью сканирования и достаточно большой информативностью. Неправильная интерпретация полученных изображений может значительно осложнить течение послеоперационного периода, а верная трактовка данных служит основным подспорьем на пути к выздоровлению пациента [4].

**Целью** данной работы явилось представление случая редкого осложнения ПДР — перфорации стенки тонкой кишки «потерянным» стентом.

**Клиническое наблюдение.** Пациентка Ф., 56 лет, обратилась за медицинской помощью в связи с жалобами на черный стул, снижение массы тела на 7 кг за один месяц, периодические боли в животе. Из клинических и лабораторных данных обращало на себя внимание снижение гемоглобина крови до 67 г/л.

Была выполнена фиброгастроэнтероэнтерокопия, при которой была выявлена опухоль с бесструктурной, покрытой фибрином, контактно ранимой поверхностью, начиная от луковично-залуковичного перехода и до дистальной части нисходящей ветви двенадцатиперстной кишки в медиальном отделе, вовлекая зону большого дуоденального сосочка (не визуализирован). Заподозрен рак нисходящей ветви двенадцатиперстной кишки. Гистологическое исследование биопсионного материала подтвердило аденокарциному low grade двенадцатиперстной кишки.

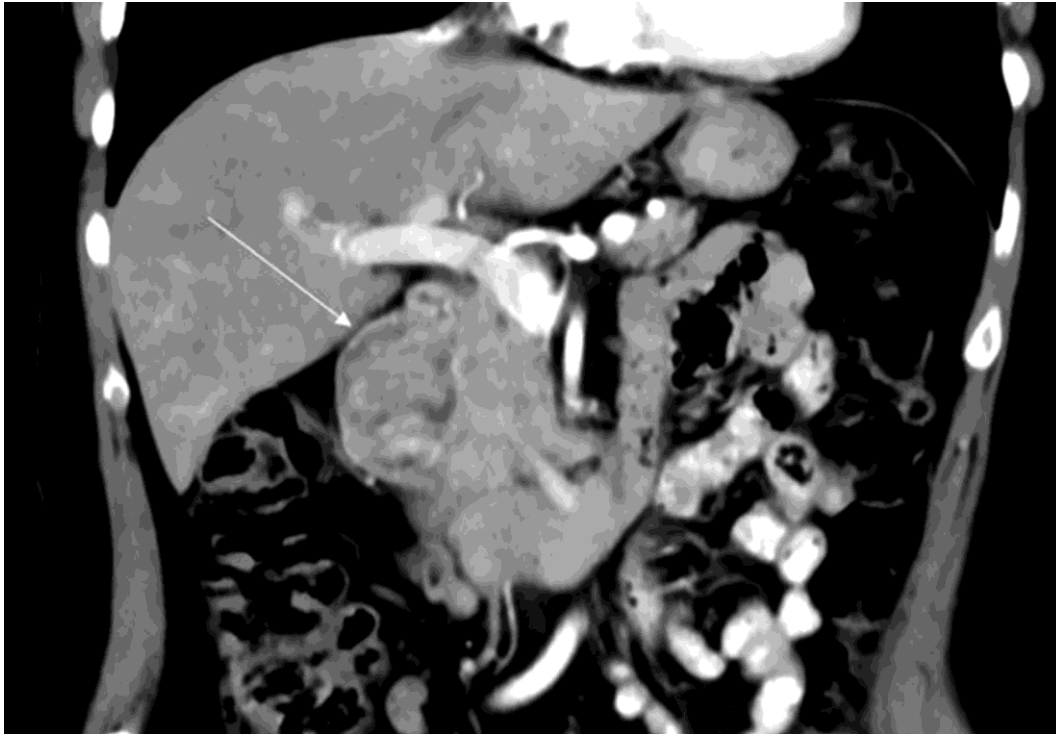Пациентке было рекомендовано дообследование для оценки распространенности опухолевого процесса.

Выполнена КТ, при которой в нисходящей ветви двенадцатиперстной кишки определялось неравномерное циркулярное утолщение стенки, преимущественно в медиальной части, с возможным распространением на луковицу двенадцатиперстной кишки (Рис. 1). Явных признаков метастазирования в зоне сканирования выявлено не было.

Учитывая данные обследований, пациентке была выполнена гастропанкреатодуоденальная резекция с установкой внутреннего панкреатического стента. В ходе операции в нисходящей части двенадцатиперстной кишки пальпировалась опухоль каменной плотности, до 3 см в диаметре. Единым блоком были удалены головка поджелудочной железы, двенадцатиперстная кишка с опухолью в нисходящей части, половина желудка, петля тощей кишки. При срочном патоморфологическом исследовании опухолевых клеток в крае резекции выявлено не было. Сформированы позадиободочные панкреатоэнтероанастомоз и гепатоэнтероанастомоз. На той же петле тонкой кишки сформирован впередиободочный задний вертикальный гастроэнтероанастомоз. Наложены внутрикожные швы.

На вторые сутки после операции появился выраженный болевой синдром, не купируемый ненаркотическими анальгетиками. В анализах крови был выявлен лейкоцитоз  $23 \cdot 10^9/\text{л}$ , повышение уровня С-реактивного белка до 191,4 мг/л, амилазы до 529 Ед/л, липазы 320,7 Ед/л.

Для исключения послеоперационных осложнений выполнена КТ. При анализе изображений выявлялось отграниченное скопление жидкости с газом объемом более 300 мл между передней



*Рис. 1. Мультиспиральная компьютерная томография с внутривенным болюсным контрастированием, корональная плоскость, портальная фаза сканирования. Визуализируется опухоль нисходящей ветви двенадцатиперстной кишки в виде неравномерного циркулярного утолщения ее стенки (стрелка)*

брюшной стенкой, культей поджелудочной железы, культей желудка и левой долей печени. Внутренний конец стента располагался в панкреатическом протоке, наружный конец проецировался вне стенки приводящей петли тощей кишки, на расстоянии 10 мм от нее, с признаками сообщения с отграниченным скоплением жидкости и газа, что было трактовано, как перфорация кишки дренажом (Рис. 2).

На основании полученных данных сформированы показания для оперативного вмешательства. Выполнена релапаротомия, ревизия и санация брюшной полости. Интраоперационно подтвердились данные КТ — выявлена перфорация тощей кишки панкреатическим стентом. Стент был удален, перфоративное отверстие в стенке тонкой кишки ушито, брюшная полость санирована и дренирована.

В последующем было выполнено несколько программных релапаротомий для ревизии и санации брюшной полости. В результате проводимой терапии состояние пациентки улучшалось. Пациентка была выписана в удовлетворительном состоянии примерно через месяц после операции по поводу миграции стента.

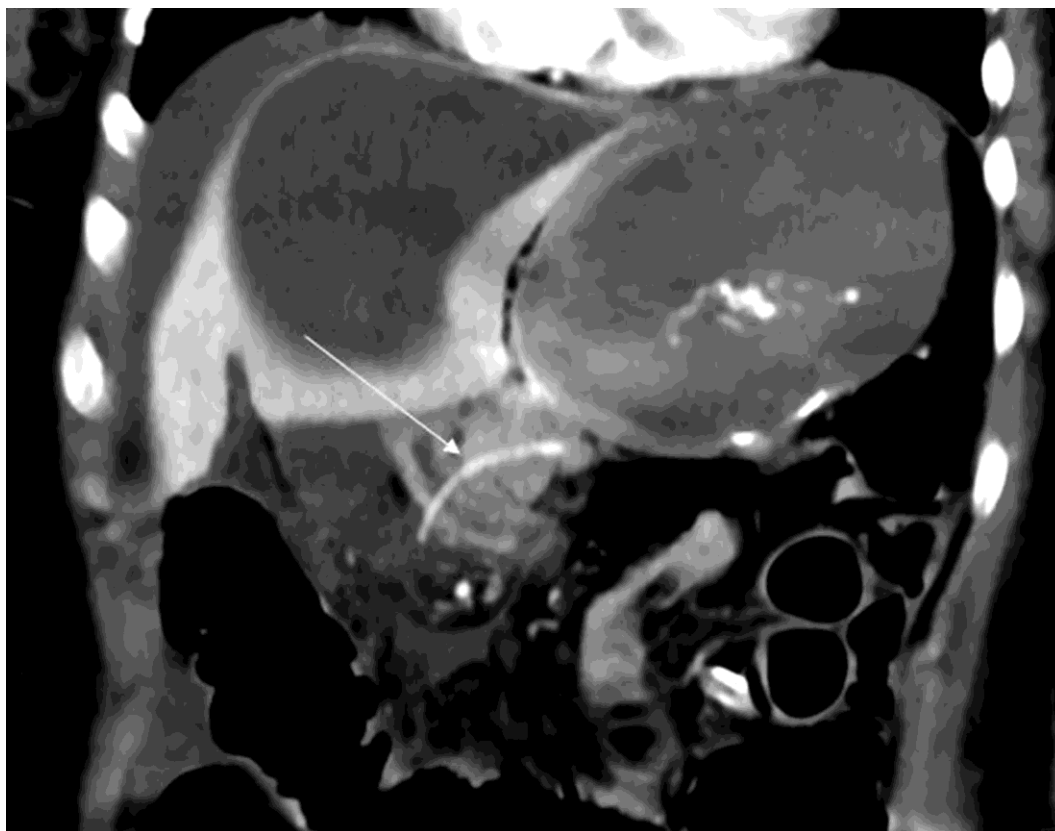
**Обсуждение.** При ПДР частота хирургических осложнений достигает 60 %, при этом уровень смертности колеблется от 2 % до 5 % [4, 10].

Кровотечение проявляется как в виде гемобилии, так и в виде образования гематомы в зоне операции, однако частота этих осложнений не велика. Чаще бывают местные инфекционные осложнения, которые могут сопровождаться развитием холангита и формированием абсцесса (в брюшной полости, забрюшинном пространстве, брюшной стенке) [9, 10].

Ранние билиарные стриктуры возникают вследствие технических нарушений формирования анастомоза, при окклюзии протока кровяным свертком и при выраженном отеке тканей. Подобные осложнения встречаются примерно у 2 % пациентов [9–11].

Панкреатическая фистула — это аномальное сообщение между панкреатическим протоком и прилегающей жировой клетчаткой или брюшной полостью, в результате чего туда проникает секрет поджелудочной железы, содержащий амилазу и другие ферменты. Данное осложнение встречается у 10–29 % пациентов после выполнения ПДР и сопровождается высокой смертностью, достигающей 28 %. Как правило, оно напрямую связано с формированием абсцесса и с кровотечением [9–11].

Для профилактики возникновения панкреатической фистулы в зону панкреатоэнтероанастомоза, в зависимости от ситуации, может быть



*Рис. 2. Мультиспиральная компьютерная томография с внутривенным болюсным контрастированием, корональная плоскость, портальная фаза сканирования. Визуализируется стент (стрелка), наружный конец которого проходит через стенку тонкой кишки, формирующей панкреатоеюноанастомоз, и определяется в ограниченном скоплении жидкости в брюшной полости*

установлен стент, изготавливаемый из металла или пластика [4, 6, 9, 11]. Возможны случаи комбинации этих материалов. В любом случае, при компьютерной томографии стент будет выглядеть как структура, по форме близкая к цилиндрической, с четким контуром повышенной плотности. Металлические конструкции создают выраженные артефакты в окружающих тканях при данном методе исследования, поэтому пластик более предпочтителен для визуализации при КТ. По локализации наружного конца стенты подразделяются на наружные и внутренние (или «потерянные») [12]. В первом случае трубка выходит за пределы кожи, во втором — панкреатический сок дренируется в тощую кишку (дренаж при этом значимо короче) [6].

Использование стентов, в свою очередь, сопровождается набором специфических осложнений [12]. Основным из них является миграция стента, которая может быть как спонтанной, так и являться следствием эндоскопических, хирургических или миниинвазивных интервенционных манипуляций. Смещения подразделяют на антеградные, когда трубка движется по направ-

лению перистальтики, и ретроградные, когда она движется в противоположном направлении, например, в желчевыводящие протоки. В публикациях есть указания на случаи деформации стента, вплоть до перелома, а также на возможность обструкции просвета стента [4, 6, 9, 11].

При данных осложнениях в ряде случаев выявляется обтурация оставшегося панкреатического протока или желчевыводящего протока с развитием гипертензии в них. Изменение положения стента или его частей может сопровождаться развитием холангита и абсцесса печени, а также кровотечением. Однако, следует отметить, что не во всех случаях миграция трубки приводит к клинически значимым последствиям.

Перфорация стенки тонкой кишки стентом — является крайне редким осложнением ПДР. При анализе литературы обнаружены лишь единичные источники, описывающие подобные наблюдения. Так, Li Bao и Yoshitaka Nakamura привели данные о двух случаях перфорации, причем первый произошел в раннем, а второй в позднем послеоперационном периоде [4, 9]. В представленном клиническом наблюдении перфорация



стенки двенадцатиперстной кишки наблюдалась в раннем послеоперационном периоде.

Выбор метода диагностики осложнений ПДР определяется клинической картиной, имеющимся оборудованием и состоянием пациента.

Классическая рентгенография является доступным и широко распространенным методом диагностики осложнений ПДР. Она позволяет обнаружить: а) свободный газ в брюшной полости, указывающий на перфорацию полого органа, б) признаки кишечной непроходимости, такие как расширение петель кишечника и формирование уровней жидкости, в) патологию органов грудной клетки, например, пневмонию или ателектаз. Однако рентгенография не может оценить такие осложнения, как острый панкреатит, несостоятельность панкреатоэнтероанастомоза (с формированием панкреатической фистулы), билиарная стриктура, кровотечение.

УЗИ является не инвазивным и безопасным методом диагностики, который позволяет визуализировать органы брюшной полости и забрюшинного пространства. УЗИ можно проводить с первого дня послеоперационного периода для оценки состояния зоны операции и выявления следующих осложнений: ранняя спаечная кишечная непроходимость, внутрибрюшное кровотечение, продолжающийся и послеоперационный перитонит, внутрибрюшные абсцессы. Достоинствами этого метода являются его неинвазивность, отсутствие лучевой нагрузки на пациента, мобильность аппарата, позволяющая выполнить исследование непосредственно у постели больного, в том числе в отделении реанимации.

МРТ рассматривается преимущественно как дополнительная диагностическая модальность по нескольким причинам. Несмотря на то, что МРТ обеспечивает более точную оценку состояния поджелудочной железы и панкреатодигестивного анастомоза, особенно при использовании методов, таких как магнитно-резонансная холангио-панкреатография и сканирование с применением гепатобилиарных контрастных препаратов, отмечается ряд недостатков. Во-первых, исследование занимает длительное время, а пациентам в раннем послеоперационном периоде сложно выдержать данную процедуру. Во-вторых, большая толщина срезов не позволяет достаточно точно оценить сосуды. В-третьих, абсолютным противопоказанием к проведению МРТ является наличие ферромагнитных металлических предметов или электрокардиостимулятора.

Несмотря на недостатки КТ в виде лучевой нагрузки и необходимости использования нефротоксичного йодсодержащего контрастного вещества, что в ряде случаев может оказаться

противопоказанием к исследованию, КТ является предпочтительным методом диагностики осложнений в раннем послеоперационном периоде. Ее преимущества заключаются в широкой доступности, высокой скорости сканирования, что способствует короткому времени процедуры, возможности одновременной оценки органов брюшной полости, грудной клетки и малого таза. КТ обладает высоким пространственным разрешением, что обеспечивает получение изображения стентов и окружающих тканей, в том числе благодаря мультипланарным и трехмерным реконструкциям. Например, при миграции стента КТ позволяет относительно легко определить его местоположение благодаря широкой зоне сканирования, охватывающей все уровни брюшной полости. Особую важность представляет анализ многоплоскостных реформаций, особенно в плоскости установленного стента, что помогает выявить его переломы, смещения и обтурацию. Визуализация металлических стентов при КТ может быть затруднена из-за артефактов. Эти артефакты проявляются в виде полос и «звезд» в окружающих тканях, что может мешать оценке как самого стента, так и прилегающих структур. По этой причине предпочтительны пластиковые стенты.

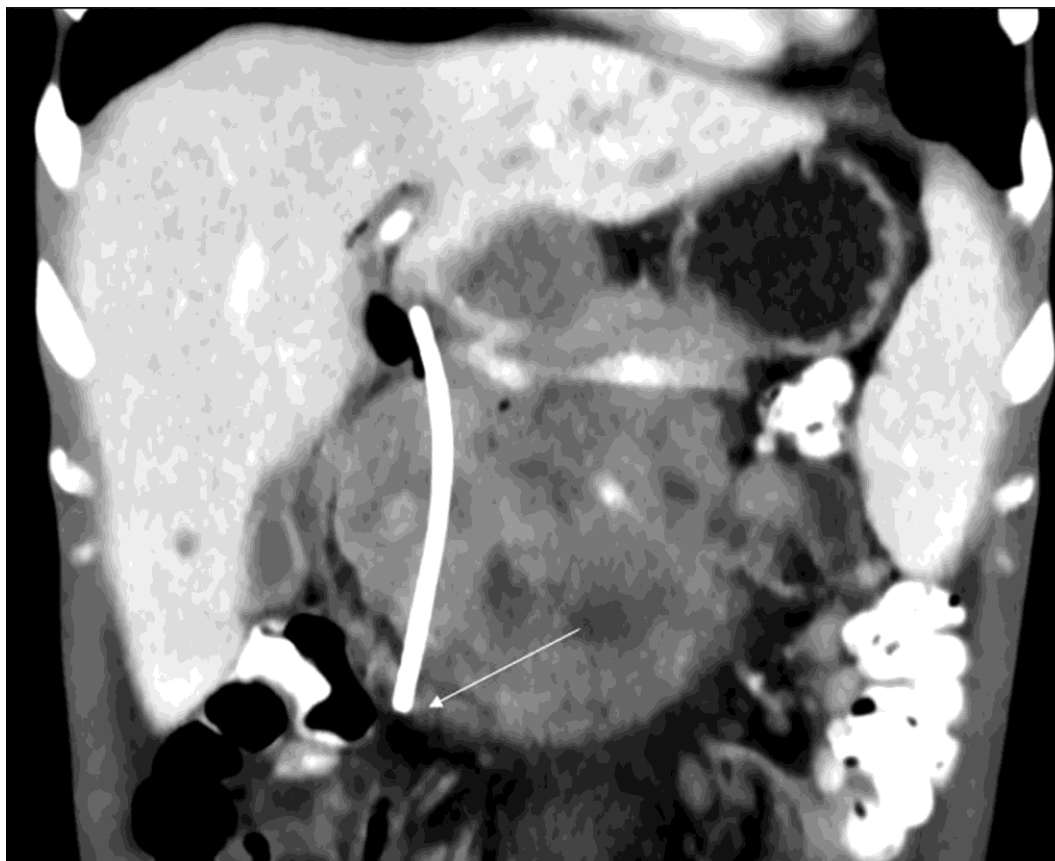Необходимо учитывать, что при визуализации любых инородных тел в органах и тканях возможны затруднения оценки лучевой картины. В частности, в отдельных случаях создается впечатление, что стент расположен за пределами протока или просвета кишки. Подобный «обман зрения» нередко наблюдается при отображении кава-фильтров или дренажей в полых органах и симулирует перфорацию стенки (пример на Рис. 3).

В описанном клиническом наблюдении своевременной диагностике осложнения операции способствовали настороженность врача-хирурга, выбор КТ в качестве оптимального метода лучевой визуализации, позволившей определить дислокацию стента, опыт врача-рентгенолога при оценке картины области оперативного вмешательства.

#### **Выводы.**

ПДР сопряжена с риском послеоперационных осложнений, возможность и особенности которых должны учитываться не только хирургом, но и специалистами лучевой диагностики.

КТ представляет собой метод выбора при оценке результатов гастропанкреатодуоденальной резекции, поскольку обеспечивает возможность исследовать всю брюшную полость с высоким пространственным разрешением и быстрым получением изображения.



*Рис. 3. Пациент А., 24 г., с диагнозом: Герминогенная семинозная опухоль левого яичка с метастатическим поражением забрюшинных, общих подвздошных, чревных, брыжеечных лимфоузлов, лимфоузлов в воротах печени. Мультиспиральная компьютерная томография с внутривенным болюсным контрастированием, корональная плоскость, портальная фаза сканирования. Определяется конгломерат лимфоузлов в воротах печени, компримирующий холедох. Во внепеченочные желчевыводящие протоки установлен стент. Создается ложное впечатление о перфорации стенки двенадцатиперстной кишки концом трубки (стрелка)*

Качественная визуализация «потерянного» стента и окружающих анатомических структур при КТ позволяет своевременно установить ми-

грацию трубки, которая в том числе может сопровождаться перфорацией тонкой кишки в раннем послеоперационном периоде.

**ФИНАНСИРОВАНИЕ.** Исследование проведено без спонсорской поддержки.

**SOURCE OF FUNDING.** The study was performed without sponsorship.

**КОНФЛИКТ ИНТЕРЕСОВ.** Авторы заявляют об отсутствии конфликта интересов.

**CONFLICT OF INTEREST.** The authors declare no conflicts of interest.

#### **ЛИТЕРАТУРА**

1. Nakagawa K., Sho M., Fujishiro M., Kakushima N., et al. Clinical practice guidelines for duodenal cancer 2021. *J Gastroenterol.* 2022 Dec;57(12):927-941. DOI: 10.1007/s00535-022-01919-y.
2. Tuan H.X., Lieu D.Q., Anh T.N., Tuan H.Q., et al. A rare case of duodenal adenocarcinoma. *Radiol Case Rep.* 2023 Oct 6;18(12):4400-4403. DOI: 10.1016/j.radcr.2023.09.037
3. Cloyd J.M., George E., Visser B.C. Duodenal adenocarcinoma: Advances in diagnosis and surgical management. *World J Gastrointest Surg.* 2016 Mar 27;8(3):212-221. DOI: 10.4240/wjgs.v8.i3.212
4. Bao L., Chen Z.T., Huang J.C., Li M.X., et al. Small bowel perforation caused by pancreaticojejunal anastomotic stent migration after pancreaticoduodenectomy: A case report. *Medicine (Baltimore).* 2020 Jul; 99(30):e21120. DOI: 10.1097/MD.00000000000021120



5. Xiang Y., Wu J., Lin C., Yang Y., et al. Pancreatic reconstruction techniques after pancreaticoduodenectomy: a review of the literature. *Expert Rev Gastroenterol Hepatol*. 2019 Aug;13(8):797-806. DOI: 10.1080/17474124.2019.1640601
6. Jiang Y., Chen Q., Shao Y., Gao Z., et al. The prognostic value of external vs internal pancreatic duct stents after pancreaticoduodenectomy in patients with FRS  $\geq 4$ : a retrospective cohort study. *BMC Surg*. 2021 Feb 12;21(1):81. DOI: 10.1186/s12893-021-01074-w
7. Mabrut J.Y., Fernandez-Cruz L., Azagra J.S., Bassi C., et al. Hepatobiliary and Pancreatic Section (HBPS) of the Royal Belgian Society of Surgery; Belgian Group for Endoscopic Surgery (BGES); Club Coelio. Laparoscopic pancreatic resection: results of a multicenter European study of 127 patients. *Surgery*. 2005 Jun;137(6):597-605. DOI: 10.1016/j.surg.2005.02.002
8. Ачилов М.Т., Нарзуллаев С.И., Шоназаров И.Ш., Жабборов З.И. Панкреатодуоденальная резекция — методика физиологической реконструкции // Достижения науки и образования. 2020. № 6 (60). С. 38–42.
9. Yoshitaka N., Akihiro Y., Hiroomi M., Azumi S., Hiroki T. A Case of Retrograde Migration of Internal Pancreatic Stent; from Pancreaticogastrostomy into the Liver through Afferent Loop of a Rouxen-Y Reconstruction Following Pancreaticoduodenectomy. *J of the Pancreas*. 2015 Jul;16(5). <https://www.primescholars.com/articles/a-case-of-retrograde-migration-of-internal-pancreatic-stent-from-pancreaticogastrostomy-into-the-liver-through-afferent--98899.html> Accepted July 25th, 2015.
10. Райн В.Ю., Кислицин Д.П., Чернов А.А., Букирь В.В. Ранние билиарные осложнения панкреатодуоденальной резекции // Анналы хирургической гепатологии. 2021. Т. 26, № 4. С. 114–119.
11. Catalano O., De Bellis M., Sandomenico F., et al. Complications of biliary and gastrointestinal stents: MDCT of the cancer patient. *AJR Am J Roentgenol*. 2012 Aug;199(2):W187–96. DOI: 10.2214/AJR.11.7145
12. Краснокутский Ю.А. Длительное пребывание скрытого дренажа в гепатикохоledохе // Медицинский вестник Северного Кавказа. 2006. № 4. С. 74–76.
13. McEvoy S.H., Lavelle L.P., Hoare S.M., O'Neill A.C., et al. Pancreaticoduodenectomy: expected post-operative anatomy and complications. *Br J Radiol*. 2014 Sep;87(1041):20140050. DOI: 10.1259/bjr.20140050.

## REFERENCES

1. Nakagawa K., Sho M., Fujishiro M., Kakushima N., et al. Clinical practice guidelines for duodenal cancer 2021. *J Gastroenterol*. 2022 Dec;57(12):927-941. DOI: 10.1007/s00535-022-01919-y.
2. Tuan H.X., Lieu D.Q., Anh T.N., Tuan H.Q., et al. A rare case of duodenal adenocarcinoma. *Radiol Case Rep*. 2023 Oct 6;18(12):4400-4403. DOI: 10.1016/j.radcr.2023.09.037.
3. Cloyd J.M., George E., Visser B.C. Duodenal adenocarcinoma: Advances in diagnosis and surgical management. *World J Gastrointest Surg*. 2016 Mar 27;8(3):212-221. DOI: 10.4240/wjgs.v8.i3.212.
4. Bao L., Chen Z.T., Huang J.C., Li M.X., et al. Small bowel perforation caused by pancreaticojejunal anastomotic stent migration after pancreaticoduodenectomy: A case report. *Medicine (Baltimore)*. 2020 Jul;99(30):e21120. DOI: 10.1097/MD.00000000000021120.
5. Xiang Y., Wu J., Lin C., Yang Y., et al. Pancreatic reconstruction techniques after pancreaticoduodenectomy: a review of the literature. *Expert Rev Gastroenterol Hepatol*. 2019 Aug;13(8):797-806. DOI: 10.1080/17474124.2019.1640601.
6. Jiang Y., Chen Q., Shao Y., Gao Z., et al. The prognostic value of external vs internal pancreatic duct stents after pancreaticoduodenectomy in patients with FRS  $\geq 4$ : a retrospective cohort study. *BMC Surg*. 2021 Feb 12;21(1):81. DOI: 10.1186/s12893-021-01074-w.
7. Mabrut J.Y., Fernandez-Cruz L., Azagra J.S., Bassi C., et al. Hepatobiliary and Pancreatic Section (HBPS) of the Royal Belgian Society of Surgery; Belgian Group for Endoscopic Surgery (BGES); Club Coelio. Laparoscopic pancreatic resection: results of a multicenter European study of 127 patients. *Surgery*. 2005 Jun;137(6):597-605. DOI: 10.1016/j.surg.2005.02.002.
8. Achilov M.T., Narzullaev S.I., Shonazarov I.Sh., Zhabborov Z.I. Pancreaticoduodenal resection — a technique for achieving reconstruction. *Dostizheniya nauki i obrazovaniya = Achievements of science and education*. 2020;(6):38-42. (In Russ.).
9. Yoshitaka N., Akihiro Y., Hiroomi M., Azumi S., Hiroki T. A Case of Retrograde Migration of Internal Pancreatic Stent; from Pancreaticogastrostomy into the Liver through Afferent Loop of a Rouxen-Y Reconstruction Following Pancreaticoduodenectomy. *J of the Pancreas*. 2015 Jul;16(5). <https://www.primescholars.com/articles/a-case-of-retrograde-migration-of-internal-pancreatic-stent-from-pancreaticogastrostomy-into-the-liver-through-afferent--98899.html> Accepted July 25th, 2015.



10. Rain V.Yu., Kislitsin D.P., Chernov A.A., Bukir V.V. Early biliary complications of pancreaticoduodenectomy. *Annaly khirurgicheskoy gepatologii = Annals of HPB Surgery*. 2021;26(4). (In Russ.). DOI:10.16931/1995-5464.2021-4-114-119.

11. Catalano O., De Bellis M., Sandomenico F., et al. Complications of biliary and gastrointestinal stents: MDCT of the cancer patient. *AJR Am J Roentgenol*. 2012 Aug;199(2):W187-96. DOI: 10.2214/AJR.11.7145

12. Krasnokutsky Yu. A. Long-term presence of hidden drainage in the hepaticocholedochus // *Medical News of North Caucasus*. 2006;(4):74-76. (In Russ.).

13. McEvoy S.H., Lavelle L.P., Hoare S.M., O'Neill A.C., et al. Pancreaticoduodenectomy: expected post-operative anatomy and complications. *Br J Radiol*. 2014 Sep;87(1041):20140050. DOI: 10.1259/bjr.20140050.

#### АВТОРЫ

**Васильев Александр Викторович** — ORCID: 0000-0002-8692-1489

**Канкасова Алена Дмитриевна** — ORCID: 0000-0002-9462-6834

**Калимуллина Дина Сергеевна** — ORCID: 0000-0002-4543-3606

**Нестеров Денис Валерьевич**, к.м.н. — ORCID: 0000-0002-8022-6864

**Трофимов Станислав Леонидович** — ORCID: 0000-0002-5321370X

**Бойчук Николай Валерьевич** — ORCID: 0000-0002-3886-4555

**Карачун Алексей Михайлович**, д.м.н., проф. — ORCID: 0000-0001-6641-7229

**Козлов Олег Александрович**, к.м.н. — ORCID: 0009-0007-6823-6481

**Грушко Арсений Аркадьевич** — ORCID: 0009-0001-0299-7559

**Багненко Сергей Сергеевич**, д.м.н., проф. — ORCID: 0000-0002-4131-6293

**Буровик Илья Александрович**, к.м.н. — ORCID: 0000-0002-4714-1228

#### AUTHORS

**Vasilev Aleksandr Viktorovich** — ORCID: 0000-0002-8692-1489

**Kankasova Alena Dmitrievna** — ORCID: 0000-0002-9462-6834

**Kalimullina Dina Sergeevna**, — ORCID: 0000-0002-4543-3606

**Nesterov Denis Valerievich**, Ph.D. (Medicine) — ORCID: 0000-0002-8022-6864

**Trofimov Stanislav Leonidovich** — ORCID: 0000-0002-5321370X

**Boichuk Nikolai Valerievich** — ORCID: 0000-0002-3886-4555

**Karachun Aleksei Michailovich**, Dr.Sci. (Medicine), Prof. — ORCID: 0000-0001-6641-7229

**Kozlov Oleg Alexandrovich**, Ph.D. (Medicine) — ORCID: 0009-0007-6823-6481

**Grushko Arsenii Arkadieievich** — ORCID: 0009-0001-0299-7559

**Bagenko Sergey Sergeevich**, Dr.Sci. (Medicine), Prof. — ORCID: 0000-0002-4131-6293

**Burovik Ilya Aleksandrovich**, Ph.D. (Medicine) — ORCID: 0000-0002-4714-1228





УДК 616.01:617.3:004.891.2:004.891.3

DOI: 10.54866/27129632\_2024\_2\_88

## **ИСКУССТВЕННЫЙ ИНТЕЛЛЕКТ В ТРАВМАТОЛОГИИ И ОРТОПЕДИИ: ПЕРСПЕКТИВЫ И ОПАСНОСТИ (ОБЗОР ЛИТЕРАТУРЫ)**

© А.А. ПОВАЛИЙ<sup>1</sup>, И.Г. БЕЛЕНЬКИЙ<sup>1,2</sup>

<sup>1</sup> ФГБОУ ВО «Санкт-Петербургский государственный университет», Санкт-Петербург, Россия

<sup>2</sup> ГБУ «Санкт-Петербургский научно-исследовательский институт скорой помощи им. И.И. Джанелидзе», Санкт-Петербург, Россия

### **РЕЗЮМЕ**

**ЦЕЛЬ ИССЛЕДОВАНИЯ:** на основании изучения специальной литературы определить современные тенденции развития технологий искусственного интеллекта в травматологии и ортопедии.

**МАТЕРИАЛЫ И МЕТОДЫ.** Был выполнен систематический поиск публикаций в базах РИНЦ, PubMed, Scopus, Web of Science, опубликованных преимущественно за последние десять лет по вопросам искусственного интеллекта в медицине, по ключевым словам, и сочетаниям: «искусственный интеллект» или «машинное обучение», или «нейронные сети», или «глубокое обучение» и травматология и ортопедия.

**РЕЗУЛЬТАТЫ.** ИИ может предложить решения для растущих требований к избыточным и повторяющимся задачам, находящимся на более низком уровне интеллектуального спектра, которые способствуют выгоранию врачей и медицинским ошибкам. Требуется детальная проработка алгоритмов вычисления в каждой конкретной задаче и методы статистического анализа не противоречат, а зачастую дополняют технологии ИИ. Однако стоит обратить внимание на проблемы, связанные с этическим внедрением, нормативным урегулированием и процессом принятия решений.

**ВЫВОДЫ.** ИИ является потенциально значимой технологией в травматологии и ортопедии. На сегодняшний день существует множество нерешенных проблем и относительно небольшое количество исследований, касающихся использования ИИ в области травматологии и ортопедии.

**КЛЮЧЕВЫЕ СЛОВА:** машинное обучение, травматология и ортопедия, компьютерные технологии, искусственный интеллект, нейронные сети.

**КАК ЦИТИРОВАТЬ.** Повалий А.А., Беленький И.Г. Искусственный интеллект в травматологии и ортопедии: перспективы и опасности (обзор литературы) // Журнал «Неотложная хирургия» им. И.И. Джанелидзе. 2024. № 2. С. 88–95.

## **ARTIFICIAL INTELLIGENCE IN TRAUMATOLOGY AND ORTHOPEDICS: PROSPECTS AND DANGERS (LITERATURE REVIEW)**

© A.A. POVALIY<sup>1</sup>, I.G. BELENKY<sup>1,2</sup>

<sup>1</sup> Federal State Budgetary Educational Institution of Higher Education “Saint Petersburg State University”, St. Petersburg, Russia

<sup>2</sup> St. Petersburg I.I. Dzhanelidze Research Institute of Emergency Medicine, St. Petersburg, Russia

### **ABSTRACT**

**OBJECTIVE.** Based on the study of specialized literature, to determine the current trends in the development of artificial intelligence technologies in traumatology and orthopedics

**MATERIALS AND METHODS.** A systematic search was carried out in the Russian Science Citation Index, PubMed, Scopus, Web of Science databases, published mainly over the past ten years on the issues of artificial intelligence in medicine, not by keywords and combinations: artificial intelligence OR machine learning OR neural networks OR deep learning AND traumatology and orthopedics

**RESULTS.** AI can offer solutions to the growing demands for redundant and repetitive tasks that are at a lower end of the intellectual spectrum, which contribute to physician burnout and medical errors. Detailed study of calculation algorithms for each specific task is required, and statistical analysis methods do not contradict, but often complement AI technologies. However, it is worth paying attention to the problems associated with ethical implementation, regulatory regulation, and the decision-making process.

**CONCLUSIONS.** AI is a potentially significant technology in traumatology and orthopedics. To date, there are many unsolved problems and a fairly small number of studies in the field of traumatology and orthopedics.



**KEYWORDS:** machine learning, traumatology and orthopedics, computer technology, artificial intelligence, neural networks.

**TO CITE THIS ARTICLE.** Povaliy A.A., Belenky I.G. Artificial intelligence in traumatology and orthopedics: prospects and dangers (literature review). *The Journal of Emergency Surgery named after I.I. Dzhanelidze*. 2024;(2):88–95.

**Введение.** Искусственный интеллект (ИИ) — это новая техническая дисциплина, которая использует компьютерные технологии для исследования и разработки теории, метода, техники и прикладной системы для моделирования и расширения человеческого интеллекта. Концепция ИИ впервые появилась в 1950 г. у ученого Алана Тьюринга, которого называют «отцом ИИ». Он разработал «тест Тьюринга», сравнивающий способности к принятию решений у компьютера и человека, и описал ИИ как более сложный, чем человеческий мозг, но похожий на него [1, 2].

Развитие ИИ в последние годы прогрессирует очень быстро, особенно с появлением глубокого обучения. Например, разработана ветвь алгоритмов компьютерного обучения и ядро нового поколения технологии ИИ, которая может автоматически обучаться на основе анализа больших данных, а затем искусственно и независимо принимать решения на основе полученных знаний, включая различные нейронные сети, такие как сеть глубоких убеждений, сверточная нейронная сеть, сеть долговременной и краткосрочной памяти и т.д. Наблюдается всплеск интереса к этой новой технической дисциплине и продвижение ряда систем ИИ в практических приложениях [3–5].

Исследования в области ИИ показали, что соотношение «производительность–затрата» в медицине более перспективно, чем в других областях [6]. Сочетание ИИ и медицины меняет традиционную медицинскую модель. ИИ плюс медицина также привлекли большое внимание из-за своих потенциальных перспектив и будущего.

Достижения в области вычислительной мощности, хранения данных и доступности высококачественных данных привели к распространению ИИ в сфере здравоохранения. Проблемы, специфичные для травматологии и ортопедии, такие как распознавание изображений, предоперационная оценка риска, принятие клинических решений и анализ массивных наборов данных, также начинают решаться с использованием методов на основе ИИ [7].

**Цель исследования.** На основании изучения специальной литературы определить современные тенденции развития технологий искусственного интеллекта в травматологии и ортопедии и проблемы, связанные с его использованием.

**Искусственный интеллект в медицине.**

*ИИ в радиологии.*

Являясь научной и интуитивно понятной основой медицинской диагностики, радиология в настоящее время участвует в процессе диагностики практически всех заболеваний. Спрос на рентгенологическую диагностику растет с большой скоростью. Тем не менее, развитие медицинских талантов и компетенций не может быть достигнуто в одночасье, и число врачей с опытом работы в области радиационной медицины растет медленно. В связи с тем, что разрыв между спросом и предложением врачей в этой области постоянно увеличивается, наблюдается высокая нагрузка на профессию и процент неправильных диагнозов. Поэтому большое практическое значение имеет поиск других способов, таких как ИИ, для смягчения острой ситуации. Именно по этой причине в лучевой диагностике в последние годы появилось множество применений ИИ [8, 9].

*ИИ в гистологических исследованиях.*

Патологическая анатомия является краеугольным камнем диагностики опухолей и других поражений. С развитием методов патологоанатомического сканирования и обновлением соответствующего программного обеспечения технология визуализации всего предметного стекла стала рутинным методом диагностики в патологоанатомической работе. Тем не менее, до сих пор остаются проблемы с автоматическим и быстрым анализом и получением точного диагноза по патологоанатомическим препаратам, требующим оперативного решения. Некоторые ученые отметили, что «ИИ — это следующий шаг и будущее прецизионной патологии» [10, 11].

*ИИ в эндоскопии.*

Что касается ИИ в эндоскопии, то с развитием технологии ИИ были достигнуты большие успехи в диагностической эндоскопии, которые изменили традиционную модель и повысили эффективность. По мнению некоторых экспертов, технология искусственного интеллекта может эффективно способствовать выявлению ряда поражений, таких как колоректальные полипы, а также рак желудка и пищевода с помощью эндоскопии [12].

*ИИ в ультразвуковой диагностике.*

Как и в показанных выше сферах медицины, применение технологии искусственного интеллекта также повышает уровень диагностики при ультразвуковых исследованиях. Несмотря на то, что системы компьютерной диагностики на ос-



новые изображения уже применяются врачами для постановки диагноза с помощью ультразвука, производительность в значительной степени зависит от методов обнаружения и классификации. В сочетании с технологиями искусственного интеллекта методы диагностики могут сильно измениться [13]. Использование ИИ может способствовать традиционному ультразвуковому выявлению опухолей щитовидной железы, молочной железы, бронхов и акушерско-гинекологических поражений с высокой эффективностью и точностью [14, 15].

*Виртуальная реальность, дополненная реальность и смешанная реальность.*

Моделирование реальности является перспективным направлением в медицине как в вопросах планирования, прогнозирования, так и обучения. Технологии виртуальной реальности, дополненной реальности и смешанной реальности — это новые типы технологий цифровых голографических изображений, которые похожи на трехмерную печать тем, что они частично используют технологию искусственного интеллекта для реконструкции клинических данных во время своих процессов. Виртуальная реальность — это чисто виртуальное цифровое изображение, генерируемое интеллектуальным компьютерным алгоритмом, которое может предоставить хирургам некоторые возможности для практики использования виртуальной системы без каких-либо серьезных последствий неудачи операции, тем самым улучшая их хирургические способности [16, 17].

*ИИ в медицинском менеджменте.*

Спектр возможностей ИИ распространяется также и на организацию оказания медицинской помощи. В традиционной модели медицинское управление в больнице опирается на общее планирование административного отдела больницы, и всегда есть некоторые упущения и недостатки управления, такие как необоснованное распределение медицинских ресурсов. С регулированием технологий искусственного интеллекта процедуры довольно сильно изменились. Некоторые ученые использовали технологию искусственного интеллекта нейронной сети с длинной кратковременной памятью для построения модели прогнозирования и анализа базы данных о времени пребывания пациентов в больнице, успешно выполнив прогнозирование точного времени ожидания в отделении неотложной помощи своей больницы, что эффективно повысило эффективность лечения и субъективный опыт пациентов и способствовало перераспределению медицинских ресурсов [18].

**Искусственный интеллект в травматологии и ортопедии.** В области травматологии и ортопедии

также существует несколько интересных исследований, касающихся ИИ. Следует сказать, что представленные примеры касаются разных областей травматологии и ортопедии, но их объединяет решение конкретной научной задачи с применением методов ИИ.

Например, Thong et al. в 2016 г. провели оптимизацию векторов трехмерной модели позвоночника для автоматического обнаружения подросткового идиопатического сколиоза [19]. Kruse C. et al. в 2017 г. провели исследование машинного обучения для прогнозирования перелома бедренной кости. Полученная модель для женщин составила AUC (area under curve — площадь под кривой) 0,92, что можно оценить как отлично, для мужчин — AUC 0,89, что оценивается как хороший результат. Авторы пришли к выводу, что машинное обучение может улучшить прогнозирование риска возникновения переломов бедренной кости, выходя за рамки логистической регрессии с использованием ансамблевых моделей.

Cilla M. в 2018 г. [20] провели анализ машинного обучения для оптимизации тотального эндопротезирования тазобедренного сустава, а именно возможность применения бедренного компонента эндопротеза тазобедренного сустава с короткой ножкой. Авторы определили, что общая длина ножки эндопротеза была не единственным параметром, играющим роль в защите от избыточных механических напряжений. Оптимизированный имплантат должен стремиться к уменьшению длины ножки и уменьшению площади поверхности, контактирующей с костью. Два радиуса, которые характеризуют ширину ножки в дистальном поперечном сечении, контактирующем с костью, оказывали меньшее влияние на снижение защиты от механических напряжений. Именно эти характеристики являются критически важными для повышения качества выполнения операции и улучшения отдаленных результатов лечения, однако без применения технологий ИИ получить эти данные не представлялось возможным.

Olczak J. et al. в 2017 г. [21] провели исследование распознавания 256 000 рентгенограмм и добились точности 90 % при определении переломов. Итоговая точность с расчетов отбалансированной точности переломов была оценена в 83 %, что можно оценить как хорошо работающую модель.

Chen J.H. et al. в 2017 г. [22] определили, как изменения данных в электронных медицинских картах могут повлиять на прогнозирование будущих клинических решений в травматологии и ортопедии. Авторы поставили достаточно интересный вопрос об оценке «скорости затухания»



значимости источника клинических данных и пришли к выводу о том, что модели клинической практики, полученные из данных электронных медицинских карт, могут существенно меняться в разные годы. Золотые стандарты поддержки принятия клинических решений — это неуловимые движущиеся цели, усиливающие потребность в автоматизированных методах, способных адаптироваться к меняющейся информации.

Karnuta J.M. et al. в 2019 г. [23] изучили наивный алгоритм машинного обучения Байеса с определением точности и выявили оперативность прогнозирования продолжительности пребывания и стоимости случая лечения перелома бедренной кости с использованием предоперационных переменных. Эта модель продемонстрировала, что стоимость оказания помощи при переломе бедренной кости зависит в значительной степени от немодифицируемых индивидуальных факторов, специфичных для пациента, что, вероятно, делает комплексную помощь неправдоподобной моделью оплаты при этой патологии. Этим объясняется тот факт, что в реальной клинической практике часто затраты на лечение коморбидных пациентов с переломами проксимального отдела бедренной кости не окупаются средствами обязательного медицинского страхования в полном объеме. Несколько проще и более прогнозируемо выглядит ситуация с плановым эндопротезированием тазобедренного сустава. Ramkumar P.N. et al. в 2019 г. [24] изучили предоперационное прогнозирование показателей ценности и модель оплаты для конкретного пациента при первичном тотальном эндопротезировании тазобедренного сустава, разработав и проверив модели глубокого обучения. Модель продемонстрировала обучение с хорошей надежностью и достоверностью в прогнозировании результатов. Harris A.H.S. et al. в 2019 г. [25] использовали методы машинного обучения, чтобы создать точные и простые в использовании модели прогнозирования 30-дневных осложнений и смертности после эндопротезирования коленного или тазобедренного сустава. После проведения внутренней и внешней валидации модели были оценены как умеренно точные прогностические модели.

Появившиеся в последнее время новые модификации магнитно-резонансных томографов позволяют в высоком качестве производить картирование хрящей суставных поверхностей. Эта сфера исследований также может быть усовершенствована при помощи методов ИИ. Shah R.F. et al. в 2019 г. [26] проводили измерение толщины коленного хряща с использованием нового алгоритма машинного обучения для сегментации хряща на магнитно-резонансных изображениях.

Было исследовано 3910 МРТ и модель машинного обучения эффективно использовалась для автоматизации сегментации и измерения толщины хряща. Авторы полагают, что развитие этого направления сможет дать большую детализацию для определения факторов развития дегенерации хрящевой ткани.

**Опасности и подводные камни ИИ.** Несмотря на очевидные преимущества, широкое внедрение в практику технологий ИИ может иметь определенные негативные последствия. Сегодня большая часть ИИ включает в себя машинное обучение в форме обучения глубоких нейронных сетей, что требует больших объемов данных. Это говорит о том, что разработчикам ИИ необходимо иметь доступ к конфиденциальной медицинской информации, что вызывает беспокойство по поводу конфиденциальности пациентов. Примером этих опасений стал 2015 г., когда DeepMind, английская компания, принадлежащая Google, достигла соглашения с Национальной службой здравоохранения Великобритании о получении доступа к медицинской информации 1,6 млн человек. В 2017 г. Управление комиссара по информации Великобритании установило, что это соглашение нарушает Закон о защите данных [7].

Помимо проблем конфиденциальности, существуют серьезные проблемы, связанные с предвзятостью ИИ. Если данные, на которых обучался ИИ, содержат какую-либо степень систематической ошибки, это приведет к широко распространенным систематическим ошибкам [27, 28]. Алгоритм, обученный на таких данных, может делать менее точные прогнозы о женщинах, этнических меньшинствах или любой другой недостаточно представленной группе в наборе данных. Это похоже на предвзятость человеческого суждения, которая проистекает из прошлого опыта человека, что, в свою очередь, может привести к неверным клиническим решениям. Широкое одновременное внедрение предвзятого ИИ и его использование тысячами врачей может иметь более пагубные последствия для ухода за пациентами и их безопасности. Более того, ИИ не обладает уникальными человеческими чертами, такими как мораль и интуиция, и склонен совершать ошибки, которые кажутся людям абсурдными [29].

Finlayson S.G. et al. в 2019 г. [30] подробно описали, как атаки могут повлиять на медицинскую диагностику и поддержку принятия решений, претензии по медицинскому страхованию, одобрение лекарств и устройств, а также клинические испытания [30]. Несмотря на очевидную опасность этих атак, авторы ставят трудный вопрос: «Следует ли решать проблему состязатель-



ных примеров в системах здравоохранения сейчас — в первые, неопределенные дни медицинских алгоритмов ИИ — или позже, когда алгоритмы и протоколы, правила их использования утверждены?» [30].

Основанная на жизненном цикле система регулирования систем ИИ в медицине более подробно описана Hwang et al. [31]. К сожалению, немисливо, чтобы эксплуатация этих систем ИИ в кибермире медицины в какой-либо момент будущего развития ИИ прекратила свое существование. Кибербезопасность — это игра в кошки-мышки, и Финлейсон и др. отметили, что всегда легче сломать системы, чем защитить их [30].

Cabitza F. et al. предложили три взаимосвязанные точки зрения на непреднамеренные последствия ИИ в медицине в дополнение к ранее обсуждавшимся этическим проблемам и проблемам «черного ящика» [32]. Эти точки зрения включают снижение клинических навыков врачей и помощников врачей (деквалификация), использование данных без соответствующего контекста и неполную оценку внутренней неопределенности клинической медицины.

Во-первых, неквалифицированные практикующие врачи полагаются на системы искусственного интеллекта, которые в случае взлома (например, в результате состязательной атаки) могут привести к серьезным последствиям при оказании медицинской помощи. Существует также обеспокоенность тем, что по мере того, как диагностические возможности систем ИИ достигают уровня людей, может произойти незначительная потеря уверенности в себе и готовности врача поставить окончательный диагноз, поскольку могут существовать два противоречивых мнения.

Во-вторых, методы искусственного интеллекта помогают принимать решения на основе данных, которые считаются надежными и полностью отражают клинический сценарий. Однако модели машинного обучения (МО) выявляют только закономерности в данных и рискуют сделать неверные выводы, поскольку критически важную контекстную информацию иногда сложно или невозможно включить в данные. Это особенно проблематично, если чрезмерная зависимость от систем искусственного интеллекта подрывает навыки практикующих врачей и их способность интерпретировать данные в соответствующем клиническом контексте.

Наконец, глубокая внутренняя неопределенность медицинских решений, лежащих в основе моделей ИИ, может быть недооценена. Следовательно, надежность и точность работы МО могут оставаться на низком уровне, если алгоритмы не

будут адаптированы для учета качества медицинских данных [32].

**Дискуссия.** На сегодняшний день, некоторые исследователи в своих рассуждениях полагают, что ИИ в медицине — это достаточно бесполезная вещь, никаких значимых решений она не дает [33] и что ИИ не дает никаких преимуществ перед традиционной статистикой, но это утверждение неверно, и нет сомнений в том, что ИИ работает [34]. Однако, не стоит противопоставлять традиционную статистику и ИИ. Это не противоречащие друг другу методы, наоборот, они оба используются в последовательном решении одних и тех же задач, зачастую тесно переплетаясь между собой [35].

Действительно, Christodoulou E. et al. в своем систематическом обзоре, соответствующем требованиям PRISMA, пришли к выводу, что МО как проявление ИИ работает не лучше, чем логистическая регрессия (ЛР), и что многие исследования имели плохую методологию, а ЛР-валидация модели МО либо не надежна, либо не подтверждена должным образом [36]. Авторы в своих рассуждениях предложили две рекомендации, основанные на обзоре исследований.

Во-первых, методы разработки и проверки моделей следует более тщательно разрабатывать и докладывать о них для обсуждения и проведения процедур воспроизводимости. Во-вторых, исследования должны быть больше сосредоточены на определении того, какие алгоритмы имеют оптимальную производительность для конкретных типов задач прогнозирования [36]. Это и есть та точка сплетения двух методов, которые взаимно помогают развитию направления.

Кроме того, результаты исследования, опубликованные Miller et al., касающиеся модели ЛР и МО в базе данных о трансплантации сердца, «вызывают мысль о том, что большим наборам клинических данных может не хватать точности и детализации, необходимых методологиям машинного обучения для выявления уникальных ассоциаций» [37, 38]. Это также подтверждает мысль о необходимости детальной проработки материалов статистическими методами и методами программной инженерии.

Итак, можно сформулировать сути проблемы внедрения ИИ в ортопедии. Topol E. et al. выделили 4 вещи, необходимые для успешного внедрения ИИ в медицине, и это применимо также для травматологии и ортопедии: 1) большие точные наборы данных, 2) мощные компьютеры, 3) облачные вычисления и 4) разработка алгоритмов с открытым исходным кодом [33]. Как и в случае с Topol E., весьма примечателен обзор Kohane в Science, который приводит подобные рассужде-



ния. Следует сказать, что это очень важные публикации для изучения в области ИИ и точной медицины, которые позволяют понять, как эти два направления могут развиваться в будущем [39]. Однако следует помнить важный момент, который, как подчеркнули Cabitza et al., заключается в том, что применение ИИ в ортопедической области все еще ограничено достаточно маленьким количеством исследований [40] и можно сказать, что впереди предстоит большая работа по развитию потенциально значимого направления.

**Заключение.** ИИ может предложить решения

для растущих требований к избыточным и повторяющимся задачам, которые находятся на более низком уровне интеллектуального спектра, которые способствуют выгоранию врачей и медицинским ошибкам. Требуется детальная проработка алгоритмов вычисления в каждой конкретной задаче и методы статистического анализа не противоречат, а зачастую дополняют технологии ИИ. Однако стоит обратить внимание на проблемы, связанные с этическим внедрением, нормативным урегулированием и процессом принятия решений.

**ФИНАНСИРОВАНИЕ.** Исследование проведено без спонсорской поддержки.

**SOURCE OF FUNDING.** The study was performed without sponsorship.

**КОНФЛИКТ ИНТЕРЕСОВ.** Авторы заявляют об отсутствии конфликта интересов.

**CONFLICT OF INTEREST.** The authors declare no conflicts of interest.

#### ЛИТЕРАТУРА / REFERENCES

1. Mintz Y., Brodie R. Introduction to artificial intelligence in medicine. *Minimally Invasive Therapy & Allied Technologies*. 2019;28(2):73-81. doi:10.1080/13645706.2019.1575882
2. Kaul V., Enslin S., Gross S.A. History of artificial intelligence in medicine. *Gastrointestinal Endoscopy*. 2020;92(4):807-812. DOI: 10.1016/j.gie.2020.06.040
3. Shortliffe E.H. Artificial Intelligence in Medicine: Weighing the Accomplishments, Hype, and Promise. *Yearbook of Medical Informatics*. 2019;28(01):257-262. DOI: 10.1055/s-0039-1677891
4. Kulikowski C.A. Beginnings of Artificial Intelligence in Medicine (AIM): Computational Artifice Assisting Scientific Inquiry and Clinical Art with Reflections on Present AIM Challenges. *Yearbook of Medical Informatics*. 2019;28(01):249-256. DOI: 10.1055/s-0039-1677895
5. Liu P., Lu L., Zhang J., Huo T., Liu S., Ye Z. Application of Artificial Intelligence in Medicine: An Overview. *Current Medical Science*. 2021;41(6):1105-1115. DOI: 10.1007/s11596-021-2474-3
6. Patel V.L., Shortliffe E.H., Stefanelli M., et al. The coming of age of artificial intelligence in medicine. *Artificial Intelligence in Medicine*. 2009;46(1):5-17. DOI: 10.1016/j.artmed.2008.07.017
7. Myers T.G., Ramkumar P.N., Ricciardi B.F., Urish K.L., Kipper J., Ketonis C. Artificial Intelligence and Orthopaedics. *Journal of Bone and Joint Surgery*. 2020;102(9):830-840. DOI: 10.2106/jbjs.19.01128
8. Sorrentino F.S., Jurman G., De Nadai K., Campa C., Furlanello C., Parmeggiani F. Application of Artificial Intelligence in Targeting Retinal Diseases. *Current Drug Targets*. 2020;21(12):1208-1215. DOI: 10.2174/1389450121666200708120646
9. Heydon P., Egan C., Bolter L., et al. Prospective evaluation of an artificial intelligence-enabled algorithm for automated diabetic retinopathy screening of 30 000 patients. *British Journal of Ophthalmology*. 2020;105(5):723-728. DOI: 10.1136/bjophthalmol-2020-316594
10. Acs B., Rantalainen M., Hartman J. Artificial intelligence as the next step towards precision pathology. *Journal of Internal Medicine*. 2020;288(1):62-81. DOI: 10.1111/joim.13030
11. Allen T.C. Regulating Artificial Intelligence for a Successful Pathology Future. *Archives of Pathology & Laboratory Medicine*. 2019;143(10):1175-1179. DOI: 10.5858/arpa.2019-0229-ed
12. Namikawa K., Hirasawa T., Yoshio T., et al. Utilizing artificial intelligence in endoscopy: a clinician's guide. *Expert Review of Gastroenterology & Hepatology*. 2020;14(8):689-706. DOI: 10.1080/17474124.2020.1779058
13. Nguyen D.T., Pham T.D., Batchuluun G., Yoon H.S., Park K.R. Artificial Intelligence-Based Thyroid Nodule Classification Using Information from Spatial and Frequency Domains. *Journal of Clinical Medicine*. 2019;8(11):1976. DOI: 10.3390/jcm8111976
14. Sun C., Zhang Y., Chang Q., et al. Evaluation of a deep learning-based computer-aided diagnosis system for distinguishing benign from malignant thyroid nodules in ultrasound images. *Medical Physics*. 2020;47(9):3952-3960. DOI: 10.1002/mp.14301
15. Chen J., You H., Li K. A review of thyroid gland segmentation and thyroid nodule segmentation methods for medical ultrasound images. *Computer Methods and Programs in Biomedicine*. 2020;185:105329. DOI: 10.1016/j.cmpb.2020.105329



16. Sadeghi A.H., Taverne Y.J.H.J., Bogers A.J.J.C., Mahtab E.A.F. Immersive virtual reality surgical planning of minimally invasive coronary artery bypass for Kawasaki disease. *European Heart Journal*. 2020;41(34):3279-3279. DOI: 10.1093/eurheartj/ehaa518
17. Mirchi N., Bissonnette V., Ledwos N., et al. Artificial Neural Networks to Assess Virtual Reality Anterior Cervical Discectomy Performance. *Operative Neurosurgery*. 2019;19(1):65-75. DOI: 10.1093/ons/ opz359
18. Cheng N., Kuo A. Using long short-term memory (LSTM) neural networks to predict emergency department wait time. In: *The Importance of Health Informatics in Public Health During a Pandemic*. IOS Press; 2020:199-202.
19. Thong W., Parent S., Wu J., Aubin C.E., Labelle H., Kadoury S. Three-dimensional morphology study of surgical adolescent idiopathic scoliosis patient from encoded geometric models. *European Spine Journal*. 2016;25(10):3104-3113. DOI: 10.1007/s00586-016-4426-3
20. Cilla M., Borgiani E., Martínez J., Duda G.N., Checa S. Machine learning techniques for the optimization of joint replacements: Application to a short-stem hip implant. Tsuchiya H, ed. *PLOS ONE*. 2017;12(9):e0183755. DOI: 10.1371/journal.pone.0183755
21. Olczak J., Fahlberg N., Maki A., et al. Artificial intelligence for analyzing orthopedic trauma radiographs. *Acta Orthopaedica*. 2017;88(6):581-586. DOI: 10.1080/17453674.2017.1344459
22. Chen J.H., Alagappan M., Goldstein M.K., Asch S.M., Altman R.B. Decaying relevance of clinical data towards future decisions in data-driven inpatient clinical order sets. *International Journal of Medical Informatics*. 2017;102:71-79. DOI: 10.1016/j.ijmedinf.2017.03.006
23. Karnuta J.M., Navarro S.M., Haerberle H.S., Billow D.G., Krebs V.E., Ramkumar P.N. Bundled Care for Hip Fractures: A Machine-Learning Approach to an Untenable Patient-Specific Payment Model. *Journal of Orthopaedic Trauma*. 2019;33(7):324-330. DOI: 10.1097/bot.0000000000001454
24. Ramkumar P.N., Karnuta J.M., Navarro S.M., et al. Preoperative Prediction of Value Metrics and a Patient-Specific Payment Model for Primary Total Hip Arthroplasty: Development and Validation of a Deep Learning Model. *The Journal of Arthroplasty*. 2019;34(10):2228-2234.e1. DOI: 10.1016/j.arth.2019.04.055
25. Harris A.H.S., Kuo A.C., Weng Y., Trickey A.W., Bowe T., Giori N.J. Can Machine Learning Methods Produce Accurate and Easy-to-use Prediction Models of 30-day Complications and Mortality After Knee or Hip Arthroplasty? *Clinical Orthopaedics & Related Research*. 2019;477(2):452-460. DOI: 10.1097/ corr.0000000000000601
26. Shah R.F., Martinez A.M., Padoia V., Majumdar S., Vail T.P., Bini S.A. Variation in the Thickness of Knee Cartilage. The Use of a Novel Machine Learning Algorithm for Cartilage Segmentation of Magnetic Resonance Images. *The Journal of Arthroplasty*. 2019;34(10):2210-2215. DOI: 10.1016/j.arth.2019.07.022
27. Feldman S., Ammar W., Lo K., Trepman E., Zuylen M. van, Etzioni O. Quantifying Sex Bias in Clinical Studies at Scale With Automated Data Extraction. *JAMA Network Open*. 2019;2(7):e196700. DOI: 10.1001/ jamanetworkopen.2019.6700
28. Oh S.S., Galanter J., Thakur N., et al. Diversity in Clinical and Biomedical Research: A Promise Yet to Be Fulfilled. *PLOS Medicine*. 2015;12(12):e1001918. DOI: 10.1371/journal.pmed.1001918
29. Goodfellow I.J., Shlens J., Szegedy C. Explaining and harnessing adversarial examples. *arXiv preprint arXiv:14126572*. Published online 2014.
30. Finlayson S.G., Bowers J.D., Ito J., Zittrain J.L., Beam A.L., Kohane I.S. Adversarial attacks on medical machine learning. *Science*. 2019;363(6433):1287-1289. DOI: 10.1126/science.aaw4399
31. Hwang T.J., Kesselheim A.S., Vokinger K.N. Lifecycle Regulation of Artificial Intelligence and Machine LearningBased Software Devices in Medicine. *JAMA*. 2019;322(23):2285. DOI: 10.1001/ jama.2019.16842
32. Cabitza F., Rasoini R., Gensini GF. Unintended Consequences of Machine Learning in Medicine. *JAMA*. 2017;318(6):517. DOI: 10.1001/jama.2017.7797
33. Topol E. *Deep Medicine: How Artificial Intelligence Can Make Healthcare Human Again*. Hachette UK; 2019.
34. Davison J. No, machine learning is not just glorified statistics. *Medium-TowardData-Science.com*. Published online 2018.
35. Beam A.L., Kohane I.S. Big Data and Machine Learning in Health Care. *JAMA*. 2018;319(13):1317. DOI: 10.1001/jama.2017.18391
36. Christodoulou E., Ma J., Collins G.S., Steyerberg E.W., Verbakel J.Y., Van Calster B. A systematic review shows no performance benefit of machine learning over logistic regression for clinical prediction models. *Journal of Clinical Epidemiology*. 2019;110:12-22. DOI: 10.1016/j.jclinepi.2019.02.004



37. Miller P.E., Pawar S., Vaccaro B., et al. Predictive Abilities of Machine Learning Techniques May Be Limited by Dataset Characteristics: Insights From the UNOS Database. *Journal of Cardiac Failure*. 2019;25(6):479-483. DOI: 10.1016/j.cardfail.2019.01.018
38. Akbilgic O., Davis R.L. The Promise of Machine Learning: When Will it be Delivered? *Journal of Cardiac Failure*. 2019;25(6):484-485. DOI: 10.1016/j.cardfail.2019.04.006
39. Kohane I.S. Ten things we have to do to achieve precision medicine. *Science*. 2015;349(6243):37-38. DOI: 10.1126/science.aab1328
40. Cabitza F., Locoro A., Banfi G. Machine learning in orthopedics: A literature review. *Frontiers in Bioengineering and Biotechnology*. 2018;6. DOI: 10.3389/fbioe.2018.00075

#### **АВТОРЫ**

*Повалий Андрей Александрович* — 0000-0002-1389-6489

*Беленький Игорь Григорьевич*, д.м.н., проф. — ORCID: 0000-0001-9951-5183

#### **AUTHORS**

*Povaliy Andrey Aleksandrovich* — ORCID: 0000-0002-1389-6489

*Belenkiy Igor' Grigor'evich*, Dr.Sci. (Medicine), Prof. — ORCID: 0000-0001-9951-5183





УДК 616–089.844

DOI: 10.54866/27129632\_2024\_2\_96

## **МНОГОСЛОЙНАЯ ПЛАСТИКА ПЕРЕДНЕЙ ЧЕРЕПНОЙ ЯМКИ ПРИ НАЗАЛЬНОЙ ЛИКВОРЕЕ В УСЛОВИЯХ ГНОЙНОГО ВОСПАЛЕНИЯ ПОСЛЕ ОГНЕСТРЕЛЬНОГО ПРОНИКАЮЩЕГО ПЕРЕДНЕГО ПАРАБАЗАЛЬНОГО РАНЕНИЯ (КЛИНИЧЕСКОЕ НАБЛЮДЕНИЕ И ОБЗОР ЛИТЕРАТУРЫ)**

© В.В. ШКОЛЬНИКОВ<sup>1</sup>, А.С. ВОЛКОВ<sup>1</sup>, Д.В. СВИСТОВ<sup>2</sup>, Б.Г. АДЛЕЙБА<sup>2</sup>

<sup>1</sup> ФГКУ «1469 Военно-морской клинический госпиталь» МО России, Североморск, Россия

<sup>2</sup> ФГБВОУ ВО «Военно-медицинская академия им. С.М. Кирова» МО России, Санкт-Петербург, Россия

### **РЕЗЮМЕ**

В настоящее время существует достаточное количество рекомендаций и руководств по лечению огнестрельных ранений черепа и головного мозга в условиях мирного и военного времени, однако, проникающие ранения основания черепа остаются одной из сложнейших задач в нейрохирургии, решение которой требует индивидуального подхода с элементами реконструктивной хирургии уже на передовых этапах оказания помощи. После огнестрельных и минно-взрывных ранений, а также травм мирного времени зачастую формируется дефект костной и мягких тканей, затрудняющий выбор пластического материала и тактики реконструкции. В статье представлен клинический случай успешного лечения ликвореи, развившейся после проникающего ранения с повреждением передней черепной ямки на фоне гнойного воспаления, в котором нами выполнена многослойная пластика с использованием широкой фасции бедра, свободных лоскутов кости свода черепа и подкожной жировой клетчатки.

**КЛЮЧЕВЫЕ СЛОВА:** проникающие ранения черепа и головного мозга, основание черепа, передняя черепная ямка, дефект основания черепа, пластика дефектов, алгоритм лечения, свободный лоскут.

**КАК ЦИТИРОВАТЬ.** Школьников В.В., Волков А.С., Свистов Д.В., Адлейба Б.Г. Многослойная пластика передней черепной ямки при назальной ликворее в условиях гнойного воспаления после огнестрельного проникающего переднего парабазального ранения (клиническое наблюдение и обзор литературы) // Журнал «Неотложная хирургия» им. И.И. Джанелидзе. 2024. №2. С. 96–103.

## **MULTILAYER PLASTIC SURGERY OF THE ANTERIOR CRANIAL FOSSA FOR NASAL LIQUORRHEA IN CONDITIONS OF PURULENT INFLAMMATION AFTER A GUNSHOT PENETRATING ANTERIOR PARABASAL WOUND (CASE REPORT AND LITERATURE REVIEW)**

© V.V. SHKOLNIKOV<sup>1</sup>, A.S. VOLKOV<sup>1</sup>, D.V. SVISTOV<sup>2</sup>, B.G. ADLEYBA<sup>2</sup>

<sup>1</sup> 1469 Naval Clinical Hospital, Severomorsk, Russia

<sup>2</sup> Kirov Military Medical Academy, St. Petersburg, Russia

### **ABSTRACT**

Currently, there are a sufficient number of recommendations and guidelines for the treatment of gunshot wounds to the skull and brain in peacetime and wartime conditions, however, penetrating wounds to the base of the skull remain one of the most difficult tasks in neurosurgery, the solution of which requires an individual approach with elements of reconstructive surgery already at the front stages of care. After gunshot and mine-explosive wounds, as well as peacetime injuries, bone and soft tissue defects often form, making it difficult to choose plastic material and reconstruction tactics. The article presents a clinical case of successful treatment of liquorrhea, which developed after a penetrating wound with damage to the anterior cranial fossa on the background of purulent inflammation, in which we performed multilayer plastic surgery using a wide fascia of the femur, a free flap of the bone of the cranial vault and a free flap of subcutaneous adipose tissue.

**KEYWORDS:** penetrating brain injury, skull base, anterior cranial fossa, skull base defect, defect reconstruction, treatment algorithm, free flap.



**TO CITE THIS ARTICLE.** Shkolnikov V.V., Volkov A.S., Svistov D.V., Adleyba B.G. Multilayer plastic surgery of the anterior cranial fossa for nasal liquorrhea in conditions of purulent inflammation after a gunshot penetrating anterior paranasal wound (case report and literature review). *The Journal of Emergency Surgery named after I.I. Dzhanelidze*. 2024;(2): 96–103.

**Введение.** В современных военных конфликтах на долю черепно-мозговых повреждений приходится до 15–20 % всех санитарных потерь хирургического профиля [1]. При этом отмечается тенденция к увеличению частоты ранений с повреждениями основания черепа, что объясняется изменением структуры проникающих ранений в сторону преобладания парабазальных векторов на фоне использования средств защиты [2]. Несмотря на весь накопленный опыт, огнестрельные ранения головы остаются одной из сложнейших проблем в современной нейрохирургии [3].

В работе представлен клинический случай успешного хирургического лечения пациента с проникающим передним парабазальным ранением с разрушением передней черепной ямки (ПЧЯ), развитием ликвореи и гнойных осложнений. В литературе описаны множество алгоритмов и способов пластики ПЧЯ [4, 5, 6], однако после боевых ранений и травм мирного времени происходит контаминация тканей и зачастую формируется их дефицит, что усложняет решение данной задачи.

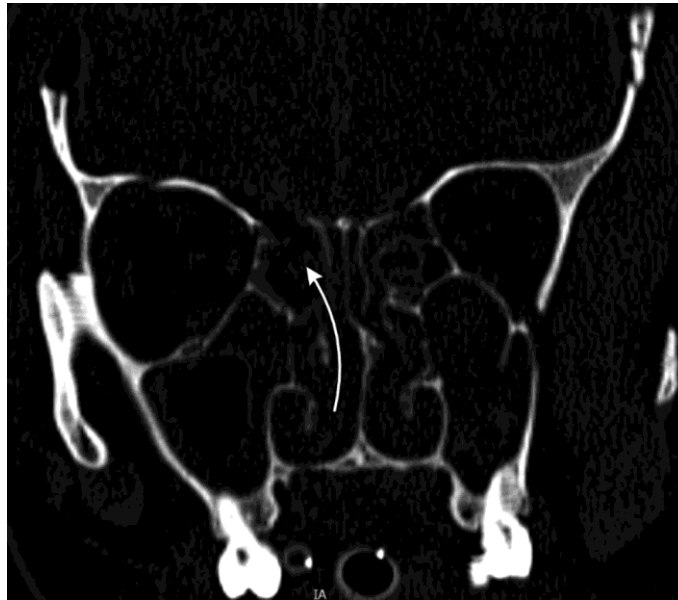
**Клиническое наблюдение.** Пациент С., 1982 г.р., доставлен санитарным авиатранспортом в сопровождении реанимационной бригады с передового этапа оказания медицинской помощи в крайне тяжелом состоянии. Из анамнеза было известно, что тремя днями ранее пациент в зоне проведения специальной военной операции получил огнестрельное осколочное касательное проникающее ранение черепа и головного мозга в лобной области с повреждением обеих лобных долей, с многооскольчатый переломом лобной и теменных костей с переходом на основание передней черепной ямки. На предыдущем этапе медицинской помощи через 10 часов после ранения было выполнено оперативное лечение по неотложным показаниям: первичная хирургическая обработка (ПХО), бифронтальная резекционная трепанация черепа, краниализация лобных пазух, пластика ПЧЯ свободным лоскутом абдоминального жира, пластика твердой мозговой оболочки (ТМО) апоневрозом.

Ввиду нарушения дыхания и с целью обеспечения продленной искусственной вентиляции легких на следующие сутки после поступления (4 сутки с момента ранения) пациенту выполнена срединная трахеостомия. Пациент поступил в

медицинской седации, которая на третьи сутки после поступления на фоне стабилизации состояния была отменена, после чего уровень сознания оценивался как умеренная кома. Постепенно к 12 суткам пациент вышел на уровень ясного сознания с доминированием в неврологическом статусе выраженного апатико-абулического синдрома. Огнестрельная и послеоперационная раны зажили первичным натяжением, швы сняты на 14 сутки с момента операции. Через 12 суток после поступления, учитывая самостоятельное дыхание, пациент был деканюлирован. По прошествии недели самостоятельного дыхания через естественные дыхательные пути отмечено обильное истечение мутного ликвора из носовых ходов, а также несостоятельность послеоперационного рубца в левой височной области и рубца огнестрельной раны с гнойным отделяемым, появление менингеального синдрома. При лабораторном исследовании ликвора диагностирован гнойный менингит с показателями цитоза  $3947 \times 10^6/\text{л}$  (70 % нейтрофилы, 30 % лимфоциты), белка 1,36 г/л, глюкозы 1,7 ммоль/л, при содержании глюкозы крови 4,7 ммоль/л. Таким образом, через 19 дней после ранения у пациента развилось осложнение: нозокомиальный гнойный менингит на фоне профузной назальной ликвореи, нагноение огнестрельной и операционной ран.

Пациент был взят в операционную для выполнения вторичной хирургической обработки (ВХО). Перед операцией пациенту выполнена канюляция трахеи, с целью исключения в послеоперационном периоде полости носа из акта дыхания. Интраоперационно после отведения бифронтального лоскута скальпа определялась несостоятельность герметизации ПЧЯ свободным жировым лоскутом, с признаками его гнойного расплавления, а также расплавления апоневроза, использованного для пластики дефекта ТМО, практически по всей его площади. Интраоперационно выполнен посев гнойного отделяемого на бактериологическое исследование, по результатам которого выделена *Klebsiella Pneumoniae* subsp. *pneumoniae* до  $5 \times 10^5$  КОЕ/мл.

После санации гнойных очагов было визуализировано сообщение ПЧЯ с полостью носа через дефект задних ячеек решетчатого лабиринта решетчатой кости справа (Рис. 1).



*Рис. 1. Предоперационная КТ головного мозга, фронтальный срез, костный режим. Стрелкой показан дефект решетчатой кости справа на уровне задних ячеек решетчатого лабиринта с образованием сообщения полости черепа с носовой полостью*

Ввиду дефекта тканей, образовавшегося после ранения и оперативного лечения на предыдущем этапе, а также той или иной степени вовлеченности в гнойный процесс тканей в области всего оперативного доступа, в том числе височных и лобной мышц, использование локорегиональных васкуляризированных лоскутов было невозможно, в связи с чем было принято решение забора широкой фасции бедра и свободного лоскута подкожной жировой клетчатки бедра. Вначале выполнена пластика дефекта ТМО фрагментом широкой фасции бедра, с целью закрытия «ворот инфекции». Далее, с целью разобщения ПЧЯ с полостью носа, на дефект решетчатой кости уложен фрагмент широкой фасции бедра, который фиксирован единичными узловыми швами. Затем на пластику дефекта ПЧЯ уложен свободный жировой лоскут, над которым оставшимся фрагментом широкой фасции бедра, подшитым между внутренней частью основания бифронтального лоскута скальпа и каудально сохраненной части ТМО лобной области, сформирован «kozyрек», с целью исключения лобных пазух из внутричерепного пространства.

Несмотря на выполненную трехслойную пластику ПЧЯ и исключение полости носа из акта дыхания, на восьмые сутки после ВХО определена несостоятельность швов в правой височной области с истечением небольшого количества гнойного отделяемого, при этом признаков назальной ликвореи не выявлено. Было принято решение о проведении повторной ВХО.

При повторной операции был выявлен небольшой дефект в проведенной ранее пластике свободным лоскутом по типу «kozyрька» в лобной области справа с небольшим гнойным отделяемым в указанной области. При этом отмечалась полная интактность в области пластики ТМО, что в свою очередь говорит об эффективности такой методики разделения лобных пазух с внутричерепным пространством. После отделения свободного лоскута от внутренней поверхности основания бифронтального лоскута скальпа, визуализирована жировая клетчатка с признаками локального гнойного воспаления справа. После иссечения гнойно-измененной области большая часть жирового лоскута сохранена и помещена в раствор с антибактериальным препаратом, подобранным по чувствительности согласно бактериологическому исследованию, выполненному во время предыдущей операции и описанному выше, с целью повторного использования в пластике ПЧЯ. Далее визуализирована неэффективность пластики дефекта решетчатой кости лоскутом широкой фасции бедра, предположительно связанной с некрозом последней при контакте с воздухом [6]. Интраоперационно принято решение об использовании для пластики свободного лоскута кости свода черепа. Забор осуществлен из левой лобно-теменной области, лоскут уложен на область дефекта, тем самым сформировав задненижнюю стенку решетчатого лабиринта. Далее был возвращен «отмытый» жировой лоскут и восстановлена пластика по типу «kozyрька», послеоперационная рана послойно ушита (Рис. 2).

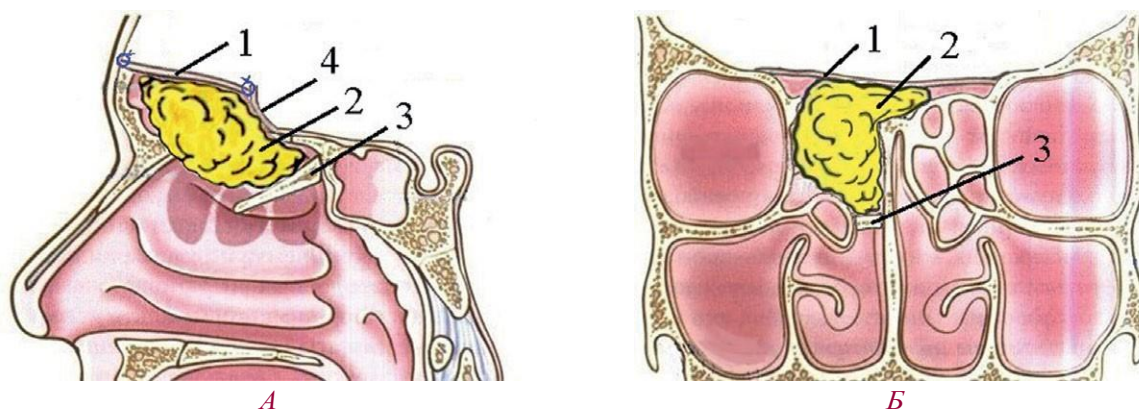


Рис. 2. Многослойная пластика основания ПЧЯ (схема):

*А – вид с боку; Б – вид спереди*

*1 – пластика по типу «козырька» с использованием широкой фасции бедра;*

*2 – свободный лоскут подкожной жировой клетчатки;*

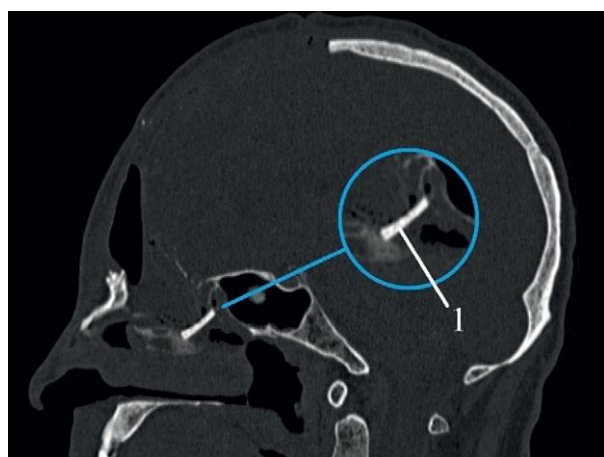
*3 – свободный лоскут кости свода черепа, формирующий задненижнюю стенку решетчатого лабиринта;*

*4 – сохраненная часть твердой мозговой оболочки.*

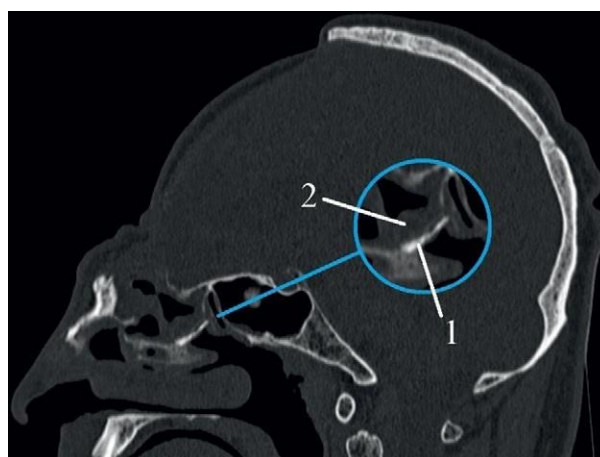
Послеоперационный период проходил без особенностей, послеоперационная рана зажила первичным натяжением. С профилактической целью пациент продлено находился с трахеостомической трубкой, которая была удалена на 20 сутки от повторной ВХО после окончательного купирования гнойного процесса, стихания менингеальных симптомов и санации ликвора.

При контрольной компьютерной томографии головы, выполненной через 4 месяца, определяется частичная резорбция свободного костного

лоскута, более выраженная с внутричерепной стороны, что связано с местными воспалительными реакциями [7]. При этом целостность лоскута не нарушена и имеются данные о нарастании мягких тканей над всей внутричерепной площадью костного лоскута (Рис. 3). За весь период наблюдения повторной ликвореи не возникало. Пациент направлен на реабилитацию в состоянии — 2 балла по модифицированной шкале Рэнкина (mRS).



*А*



*Б*

Рис. 3. КТ головы, сагиттальный срез, костный режим:

*А – на следующий день после повторной вторичной хирургической обработки;*

*Б – через 4 месяца после повторной вторичной хирургической обработки.*

*1 – свободный лоскут кости свода черепа, уложенный в дефект задних ячеек лабиринта решетчатой кости;*

*2 – КТ-сигнал мягкой тканой структуры по всей внутричерепной площади костного лоскута.*



**Обсуждение.** Наиболее частыми ранними местными и системными осложнениями у раненых и пострадавших нейрохирургического профиля, по данным Bell R.S. и соавт. [8], являются менингит (9,1 %), ликворея (8,6 %), тромбоэмболия легочной артерии (7 %). При переломах основания черепа частота развития ликвореи достигает 40 % [1]. Для хирургического лечения данного осложнения при переломах ПЧЯ предложено множество способов, среди которых хорошо себя зарекомендовали связанные с использованием комбинированных васкуляризированных лоскутов [9]. При этом Lim X. и соавт. [10] в систематическом обзоре показали меньшую частоту ликвореи при использовании локорегионарных васкуляризированных лоскутов при пластике ПЧЯ по сравнению со свободными лоскутами. Особенностью же нашего наблюдения является обширный дефект тканей, образованный не только после огнестрельного ранения, но и после ПХО, который затруднял выбор пластического материала и тактики реконструкции дефекта.

В описанном клиническом случае, согласно концепции хирургической реконструкции основания черепа [11], основной задачей стояло разобщение ПЧЯ с полостью носа на фоне гнойного воспаления, поэтому нами были выбраны свободные лоскуты, обладающие лучшей совместимостью и наиболее прочными свойствами, а именно широкая фасция бедра и свободный лоскут кости свода черепа [6, 7]. Также нами был использован свободный лоскут подкожной жировой клетчатки для облитерации «мертвого» пространства многослойной пластики, который в соответствии с данными Таһа А. и соавт. [12] показал свою эффективность с минимальным количеством осложнений. Полученные клиничко-инструментальные данные убедительно свидетельствуют об эффективности трехслойной пластики основания ПЧЯ свободными лоскутами для борьбы с ликвореей на фоне гнойно-воспалительного процесса.

Кроме того, с целью исключения верхних дыхательных путей из акта дыхания, в нашем наблюдении пациент в послеоперационном периоде продленно находился на самостоятельном дыхании через трахеостомическую трубку, что по данным Ducis Y. и соавт. [13] также уменьшает количество послеоперационных осложнений после реконструктивных операций на ПЧЯ.

За весь период наблюдения после развития осложнения при проведении лечебно-диагностических люмбальных пункций ликворное давление не превышало 100 мм водного столба,

также не было получено интраоперационных данных о повышении ликворного давления, поэтому наружное дренирование люмбального ликвора нами не проводилось. Применение наружного дренирования люмбального ликвора, по данным литературы [14, 15], имеет частоту осложнений 12,5 %, а Zanation A. и соавт. [16] показали эффективность люмбального дренажа после расширенных базальных доступов только в ситуациях, когда имеется интраоперационная или послеоперационная ликворея на фоне высокого ликворного давления.

Успех хирургического лечения пациентов с проникающими ранениями, особенно при развитии ликвореи, во многом зависит от проводимой системной антибактериальной лекарственной терапии, которая, при развитии инфекционных осложнений [17], должна быть рациональной, что и было сделано нами в данном клиническом наблюдении.

**Заключение.** Таким образом, многослойная пластика дефекта ПЧЯ свободными лоскутами позволяет достичь хороших результатов даже на фоне гнойного воспаления. Использование для пластики аутоканей делает этот метод доступным на любом этапе оказания специализированной нейрохирургической помощи.

После анализа описанного клинического случая мы предлагаем при передних парабазальных ранениях с повреждением основания черепа во время выполнения костного доступа заготавливать свободный лоскут кости из участка свода черепа, находящегося вдали от первичного травматического процесса, который в дальнейшем можно будет адаптировать под дефект для пластики дефекта ПЧЯ, и тем самым избежать в дальнейшем увеличения площади дефекта костей свода черепа.

Пластика по типу «kozyрька» традиционным васкуляризированным лоскутом *galea aroneurotica frontalis* является более жизнеспособным вариантом для разобщения лобных пазух с полостью черепа [18], но при его повреждении можно использовать в этих целях широкую фасцию бедра, которая в нашем наблюдении, также хорошо себя зарекомендовала.

Применение вышеописанного комплекса мероприятий позволит выполнять полноценные, исчерпывающие и завершённые оперативные вмешательства пациентам с повреждением переднего основания черепа на этапе оказания специализированной хирургической помощи, а также снизить частоту развития осложнений.

**ФИНАНСИРОВАНИЕ.** Исследование проведено без спонсорской поддержки.

**SOURCE OF FUNDING.** The study was performed without sponsorship.



**КОНФЛИКТ ИНТЕРЕСОВ.** Авторы заявляют об отсутствии конфликта интересов.  
**CONFLICT OF INTEREST.** The authors declare no conflicts of interest.

#### ЛИТЕРАТУРА

1. Военно-полевая хирургия. Национальное руководство / под ред. И.М. Самохвалова. 2-е изд., перераб. и доп. ГЭОТАР-Медиа, 2024. С. 532–622.
2. *Emergency War Surger.* 5th edition. Border Institute, U.S. Army Medical Department Center and School; 2018.
3. Храпов Ю.В., Алексеев Е.Д., Свистов Д.В. Новая концепция организации и содержания помощи по профилю «Нейрохирургия» в армии США в ходе вооруженных конфликтов начала XXI века // Вопросы нейрохирургии имени Н.Н. Бурденко. 2017 Т. 81, № 1. С. 108–117.
4. Shakir S., Card E., Kimia R., Greives M.R., Nguyen P.D. Anterior Cranial Base Reconstruction in Complex Craniomaxillofacial Trauma: An Algorithmic Approach and Single-Surgeon's Experience. *Arch Plast Surg.* 2022 Apr 6;49(2):174-183. <https://doi.org/10.1055/s-0042-1744406>.
5. Piccirilli M., Anichini G., Cassoni A., et al. Anterior cranial fossa traumas: clinical value, surgical indications, and results—a retrospective study on a series of 223 patients. *J Neurol Surg B Skull Base.* 2012 Aug;73(4):265-72. DOI: 10.1055/s-0032-1312715.
6. Гольбин Д.А., Миндлин С.Н. Тактика пластического закрытия базальных дефектов после удаления срединных новообразований передних отделов основания черепа // Вопросы нейрохирургии имени Н.Н. Бурденко. 2017. Т. 81, № 3. С. 77-87.
7. Artico M., Ferrante L., Pastore F.S., et al. Bone autografting of the calvaria and craniofacial skeleton: historical background, surgical results in a series of 15 patients, and review of the literature. *Surg Neurol.* 2003 Jul;60(1):71-9. DOI: 10.1016/s0090-3019(03)00031-4.
8. Bell R.S., Vo A.H., Neal C.J., et al. Military traumatic brain and spinal column injury: a 5-year study of the impact blast and other military grade weaponry on the central nervous system. *J Trauma.* 2009 Apr;66(4 Suppl):S104-11. DOI: 10.1097/TA.0b013e31819d88c8.
9. Archer J.B., Sun H., Bonney P.A., et al. Extensive traumatic anterior skull base fractures with cerebrospinal fluid leak: classification and repair techniques using combined vascularized tissue flaps. *J Neurosurg.* 2016 Mar;124(3):647-56. DOI: 10.3171/2015.4.JNS1528.
10. Lim X., Rajagopal R., Silva P., et al. A Systematic Review on Outcomes of Anterior Skull Base Reconstruction. *J Plast Reconstr Aesthet Surg.* 2020 Nov;73(11):1940-1950. DOI: 10.1016/j.bjps.2020.05.044.
11. Tanaka K., Suesada N., Homma T., et al. The different concepts of surgical managements between anterior and lateral skull base reconstructions based on surgical purposes. *Auris Nasus Larynx.* 2022 Apr;49(2):271-278. DOI: 10.1016/j.anl.2021.08.005.
12. Taha A.N., Almefty R., Pravdenkova S., Al-Mefty O. Sequelae of autologous fat graft used for reconstruction in skull base surgery. *World Neurosurg.* 2011 May-Jun;75(5-6):692-5. DOI: 10.1016/j.wneu.2011.01.023.
13. Ducic Y., Zuzukin V. A rational approach to the use of tracheotomy in surgery of the anterior skull base. *Laryngoscope.* 2008 Feb;118(2):204-9. DOI: 10.1097/MLG.0b013e31815a9eb7.
14. Roland P.S., Marple B.F., Meyerhoff W.L., Mickey B. Complications of lumbar spinal fluid drainage. *Otolaryngol Head Neck Surg.* 1992;107(4):564-569. DOI: 10.1177/019459989210700409.
15. Dehdashti A.R., Stofko D., Okun J., et al. Endoscopic endonasal reconstruction of skull base: repair protocol. *J Neurol Surg Part B Skull Base.* 2016;77(3):271-278. DOI: 10.1055/s-0035-1568871.
16. Zanation A.M., Snyderman C.H., Carrau R.L., et al. Minimally invasive endoscopic pericranial flap: A new method for endonasal skull base reconstruction. *Laryngoscope.* 2009;119(1):13-18. DOI: 10.1002/lary.20022.
17. Потапов А.А., Охлопков В.А., Латышев Я.А., Серова Н.К., Еолчиан С.А. Проникающие ранения черепа и головного мозга неметаллическими инородными телами // «Вопросы нейрохирургии» имени Н.Н. Бурденко. 2014. Т. 8, № 6. С. 101–106.
18. Tabano A, Restelli F, Pozzi F, et al. The Helmet-Visor Pericranial Flap as a Viable Option for Anterior Cranial Base Reconstruction in Complex Oncologic Cases. *World Neurosurg.* 2019 Aug;128:506-513. DOI: 10.1016/j.wneu.2019.05.136.

#### REFERENCES

1. Samokhvalov I.M., ed. *Voenno-polevaya khirurgiya. Natsional'noe rukovodstvo.* 2<sup>nd</sup> ed. GEOTAR-Media; 2024:532-622. (In Russ.).
2. *Emergency War Surger.* 5th edition. Border Institute, U.S. Army Medical Department Center and School; 2018.



3. Khrapov Yu.V., Alekseev D.E., Svistov D.V. A new concept of organization and scope of neurosurgical care in the US army during armed conflicts in the early 2000s. *Burdenko's Journal of Neurosurgery*. 2017;81(1):108-117. (In Russ., In Engl.). DOI: 10.17116/neiro2017807108-117.
4. Shakir S., Card E., Kimia R., Greives M.R., Nguyen P.D. Anterior Cranial Base Reconstruction in Complex Craniomaxillofacial Trauma: An Algorithmic Approach and Single-Surgeon's Experience. *Arch Plast Surg*. 2022 Apr 6;49(2):174-183. <https://doi.org/10.1055/s-0042-1744406>.
5. Piccirilli M., Anichini G., Cassoni A., et al. Anterior cranial fossa traumas: clinical value, surgical indications, and results—a retrospective study on a series of 223 patients. *J Neurol Surg B Skull Base*. 2012 Aug;73(4):265-72. DOI: 10.1055/s-0032-1312715.
6. Gol'bin D.A., Mindlin S.N. Tactics of reconstructive closure of basal defects after resection of midline tumors of the anterior skull base (a literature review). *Burdenko's Journal of Neurosurgery*. 2017;81(3):77-87. (In Russ., In Engl.). DOI: 10.17116/neiro201781377-87.
7. Artico M., Ferrante L., Pastore F.S., et al. Bone autografting of the calvaria and craniofacial skeleton: historical background, surgical results in a series of 15 patients, and review of the literature. *Surg Neurol*. 2003 Jul;60(1):71-9. DOI: 10.1016/s0090-3019(03)00031-4.
8. Bell R.S., Vo A.H., Neal C.J., et al. Military traumatic brain and spinal column injury: a 5-year study of the impact blast and other military grade weaponry on the central nervous system. *J Trauma*. 2009 Apr;66(4 Suppl):S104-11. DOI: 10.1097/TA.0b013e31819d88c8.
9. Archer J.B., Sun H., Bonney P.A., et al. Extensive traumatic anterior skull base fractures with cerebrospinal fluid leak: classification and repair techniques using combined vascularized tissue flaps. *J Neurosurg*. 2016 Mar;124(3):647-56. DOI: 10.3171/2015.4.JNS1528.
10. Lim X., Rajagopal R., Silva P., et al. A Systematic Review on Outcomes of Anterior Skull Base Reconstruction. *J Plast Reconstr Aesthet Surg*. 2020 Nov;73(11):1940-1950. DOI: 10.1016/j.bjps.2020.05.044.
11. Tanaka K., Suesada N., Homma T., et al. The different concepts of surgical managements between anterior and lateral skull base reconstructions based on surgical purposes. *Auris Nasus Larynx*. 2022 Apr;49(2):271-278. DOI: 10.1016/j.anl.2021.08.005.
12. Taha A.N., Almefty R., Pravdenkova S., Al-Mefty O. Sequelae of autologous fat graft used for reconstruction in skull base surgery. *World Neurosurg*. 2011 May-Jun;75(5-6):692-5. DOI: 10.1016/j.wneu.2011.01.023.
13. Ducic Y., Zuzukin V. A rational approach to the use of tracheotomy in surgery of the anterior skull base. *Laryngoscope*. 2008 Feb;118(2):204-9. DOI: 10.1097/MLG.0b013e31815a9eb7.
14. Roland P.S., Marple B.F., Meyerhoff W.L., Mickey B. Complications of lumbar spinal fluid drainage. *Otolaryngol Head Neck Surg*. 1992;107(4):564-569. DOI: 10.1177/019459989210700409.
15. Dehdashti A.R., Stofko D., Okun J., et al. Endoscopic endonasal reconstruction of skull base: repair protocol. *J Neurol Surg Part B Skull Base*. 2016;77(3):271-278. DOI: 10.1055/s-0035-1568871.
16. Zanation A.M., Snyderman C.H., Carrau R.L., et al. Minimally invasive endoscopic pericranial flap: A new method for endonasal skull base reconstruction. *Laryngoscope*. 2009;119(1):13-18. DOI: 10.1002/lary.20022.
17. Potapov AA, Okhlopov VA, Latyshev IaA, Serova NK, Eolchiian SA. Penetrating head and brain injuries with nonmetal foreign bodies. *Burdenko's Journal of Neurosurgery*. 2014;78(6):101-106. (In Russ., In Engl.). DOI: 10.17116/neiro2014786101-106.
18. Tabano A, Restelli F, Pozzi F, et al. The Helmet-Visor Pericranial Flap as a Viable Option for Anterior Cranial Base Reconstruction in Complex Oncologic Cases. *World Neurosurg*. 2019 Aug;128:506-513. DOI: 10.1016/j.wneu.2019.05.136.

#### **АВТОРЫ**

**Школьников Владислав Васильевич** — ORCID: 0009-0007-2355-4881

**Волков Анатолий Сергеевич** — ORCID: 0009-0007-1906-066X

**Сvistov Дмитрий Владимирович**, кандидат медицинских наук — ORCID: 0000-0002-3922-9887

**Адлейба Батал Гивиевич** — ORCID: 0000-0002-9761-7095

#### **AUTHORS**

**Shkolnikov Vladislav Vasilevich** — ORCID: 0009-0007-2355-4881

**Volkov Anatoliy Sergeevich** — ORCID: 0009-0007-1906-066X

**Svistov Dmitry Vladimirovich**, Cand. Sc. (Medicine) — ORCID: 0000-0002-3922-9887

**Adleyba Batal Giviyevich** — ORCID: 0000-0002-9761-7095



УДК 614.2:616–001

DOI: 10.54866/27129632\_2024\_2\_103

## ДОРОЖНО-ТРАНСПОРТНЫЙ ТРАВМАТИЗМ В СТРУКТУРЕ ВЫЗОВОВ ВЫЕЗДНЫХ БРИГАД СКОРОЙ МЕДИЦИНСКОЙ ПОМОЩИ

© И.М. БАРСУКОВА<sup>1,2</sup>, Н.И. ВИШНЯКОВ<sup>1,2</sup>, А.И. МАХНОВСКИЙ<sup>2,3</sup>, М.В. ПОЛЮКОВА<sup>1,2</sup>

<sup>1</sup> ФГБОУ ВО «Первый Санкт-Петербургский Государственный медицинский университет им. акад. И.П. Павлова» Минздрава России, Санкт-Петербург, Россия

<sup>2</sup> ГБУ «Санкт-Петербургский научно-исследовательский институт скорой помощи им. И.И. Джанелидзе», Санкт-Петербург, Россия

<sup>3</sup> ФГБОУ ВО «Северо-Западный государственный медицинский университет имени И.И. Мечникова» МЗ РФ, Санкт-Петербург, Россия

### РЕЗЮМЕ

Дорожно-транспортный травматизм является серьезной медико-социальной проблемой.

**ЦЕЛЮ** исследования было изучение объемов оказания скорой медицинской помощи пострадавшим в ДТП.

**МАТЕРИАЛАМИ** для исследования служили официальные статистические данные (Росстат) за 2014–2022 гг. Использованы статистический и аналитический **МЕТОДЫ**.

**ВЫВОДЫ.** Ежегодно в РФ наблюдается около 200 тыс. выездов бригад СМП на ДТП, в медицинской помощи нуждаются более 250 тыс. пострадавших. Около 10 тыс. пострадавших в ДТП в год — с неблагоприятным (летальным) исходом. За период 2014–2022 гг. отмечается положительная динамика, связанная с уменьшением числа выездов на ДТП (на 23,4 %), числа пострадавших в ДТП (на 28,9 %), числа погибших в ДТП (на 35,9 %).

**КЛЮЧЕВЫЕ СЛОВА:** дорожно-транспортный травматизм, скорая медицинская помощь.

**КАК ЦИТИРОВАТЬ:** Барсукова И.М., Вишняков Н.И., Махновский А.И., Полюкова М.В. Дорожно-транспортный травматизм в структуре вызовов выездных бригад скорой медицинской помощи // Журнал «Неотложная хирургия» им. И.И. Джанелидзе. 2024. № 2. С. 103–107.

## ROAD TRAFFIC INJURIES IN THE STRUCTURE OF CALLS FOR MOVING AMBULANCE CLIPS

© I.M. BARSUKOVA<sup>1,2</sup>, N.I. VISHNYAKOV<sup>1,2</sup>, A.I. MAKHNOVSKY<sup>2,3</sup>, M.V. POLYUKOVA<sup>1,2</sup>

<sup>1</sup> Federal State Budgetary Educational Institution of Higher Education “Academician I.P. Pavlov First St. Petersburg State Medical University” of the Ministry of Healthcare of Russian Federation, St. Petersburg, Russia

<sup>2</sup> St. Petersburg I.I. Dzhanelidze Research Institute of Emergency Medicine, St. Petersburg, Russia

<sup>3</sup> North-Western State Medical University named after I.I. Mechnikov, St. Petersburg, Russia

### ABSTRACT

Road traffic injuries are a serious medical and social problem. The **OBJECTIVE** was to study the volume of emergency medical care provided to victims of road accidents.

The **MATERIALS** for the study were official statistical data (Rosstat) for 2014–2022. Statistical and analytical **METHODS** were used.

**CONCLUSIONS.** Every year in the Russian Federation there are about 200 thousand visits by emergency medical services teams to road accidents, more than 250 thousand victims need medical care. About 10 thousand victims of road accidents had an unfavorable (fatal) outcome. For the period 2014–2022. there is a positive trend associated with a decrease in the number of road accidents (by 23.4 %), the number of victims in road accidents (by 28.9 %), and the number of deaths in road accidents (by 35.9 %).

**KEYWORDS:** road traffic injuries, emergency medical care.

**TO CITE THIS ARTICLE.** Barsukova I.M., Vishnyakov N.I., Makhnovsky A.I., Polyukova M.V. Road traffic injuries in the structure of calls for moving ambulance clips. *The Journal of Emergency Surgery named after I.I. Dzhanelidze.* 2024;(2): 103–107.

**Актуальность.** МВД фиксирует положительную общероссийскую тенденцию к снижению показателей аварийности. По данным 2022 г. на улицах и дорогах страны зарегистрировано





126705 (–5 % в сравнении с предыдущим годом) дорожно-транспортных происшествий (ДТП), в которых погибли и/или были ранены люди. В данных ДТП погибли 14172 (–4,7 %) человека и получили ранения 159635 (–4,9 %). Несмотря на позитивные изменения, уровень дорожно-транспортной аварийности в стране остается достаточно высоким — каждое одиннадцатое ДТП (12087) привело к смертельному исходу [1].

Своевременное оказание медицинской помощи — один из шансов спасти жизнь пострадавшему в ДТП. И ложится он на плечи выездных бригад скорой медицинской помощи (СМП) [2–4]. Сегодня оказание скорой медицинской помощи в России регламентировано Федеральными законами от 21.11.2011 № 323-ФЗ «Об охране здоровья граждан в Российской Федерации» и от 29.11.2010 № 326-ФЗ «Об обязательном медицинском страховании в Российской Федерации»: «Скорая, в том числе скорая специализированная, медицинская помощь является видом медицинской помощи и оказывается при заболеваниях, несчастных случаях, травмах, отравлениях и других состояниях, требующих срочного медицинского вмешательства». Скорая медицинская помощь организуется и оказывается в соответствии с порядком оказания медицинской помощи — Приказом Минздрава России от 20.06.2013 № 388н «Об утверждении порядка оказания скорой, в том числе скорой специализированной, медицинской помощи», на основе клинических рекомендаций (с 01.01.2022), с учетом стандартов медицинской помощи. Оперативный характер работы — характерная черта работы подразделений СМП. Вызовы на ДТП являются первоочередными, приоритетными в направлении бригад СМП [5–10].

**Целью исследования** было изучение объемов оказания скорой медицинской помощи пострадавшим в ДТП.

**Материалы и методы.** Материалами для исследования служили: форма федерального статистического наблюдения (ФСН N 30 «Сведения о медицинской организации») годовая по РФ, регламентированная Приказом Росстата от 27.12.2022 N 985 (ред. от 27.10.2023) «Об утверждении форм федерального статистического наблюдения с указаниями по их заполнению для организации Министерством здравоохранения Российской Федерации федерального статистического наблюдения в сфере охраны здоровья» за период 2010–2022 гг.; официальные статистические данные, опубликованные в сборнике [11]. Используются статистический и аналитический **методы**.

**Результаты исследования.** Бригады СМП в РФ выполняют около 45 млн выездов в год. В динамике 2014–2022 гг. отмечается снижение их числа на 10,5 % (коэффициент Пирсона  $r_{\text{год/показатель}} = -0,876$ ). В общей структуре вызовов СМП выезды на ДТП составляют всего 0,5 % (около 200 тыс.). Однако значимость их исключительно важна, поскольку связаны они с оказанием экстренной медицинской помощи в обстоятельствах, представляющих угрозу жизни пациента, требующих срочного медицинского вмешательства. В динамике отмечается снижение числа выездов на ДТП на 23,4 % ( $r_{\text{год/показатель}} = -0,880$ ), что коррелирует с общим снижением числа вызовов СМП в РФ ( $r_{\text{вызовы СМП/выезды на ДТП}} = 0,775$ ).

Количество пострадавших, нуждающихся в оказании медицинской помощи — 256958 ± 46622 человек в год. В соответствие со снижением числа вызовов СМП, числа выездов на ДТП, уменьшилось и число пострадавших в ДТП, которым оказана СМП (на 28,9 %,  $r_{\text{год/показатель}} = -0,902$ ,  $p < 0,05$ ).

Таблица 1. Скорая медицинская помощь пострадавшим при ДТП, 2014–2022 гг.

Год, показатель	Выполнено выездов всего, абс.зн.	Число ДТП, на которые выезжали автомобили скорой медицинской помощи		Число пострадавших в ДТП, которым оказана медицинская помощь, абс.зн.	из них со смертельным исходом	
		Абс.зн.	%		Абс.зн.	%
2010	47 480 450	240 051	0,5	285 608	13 550	0,5
2011	47 228 720	258 836	0,5	305 812	14 369	0,5
2012	47 218 281	274 961	0,6	327 643	14 631	0,4
2013	45 637 512	268 692	0,6	316 694	13 392	0,4
2014	45 605 127	263 162	0,6	310 021	15 796	0,5
2015	45 656 982	228 774	0,5	262 568	13 120	0,5
2016	45 403 021	205 431	0,5	238 239	11 481	0,5
2017	43 921 216	196 090	0,4	227 839	10 769	0,5
2018	43 978 956	197 761	0,4	226 948	10 287	0,5
2019	44 121 551	200 570	0,5	228 201	9 512	0,4



Год, показатель	Выполнено выездов всего, абс.зн.	Число ДТП, на которые выезжали автомобили скорой медицинской помощи		Число пострадавших в ДТП, которым оказана медицинская помощь, абс.зн.	из них со смертельным исходом	
2020	43 953 921	179 986	0,4	202 605	9 068	0,4
2021	45 412 125	185 678	0,4	205 337	8 777	0,4
2022	42 518 077	183 840	0,4	202 934	8 680	0,4
M ± m	45 241 226 ± 1 501 467	221 833 ± 35 286	0,5 ± 0,1	256 958 ± 46 622	11 802 ± 2 466	0,5 ± 0,01
<b>Динамика 2010–2022 гг.</b>						
Абс. зн.	-4 962 373	-56 211		-82 674	-4 870	
%	-10,5	-23,4	-0,1	-28,9	-35,9	-0,05

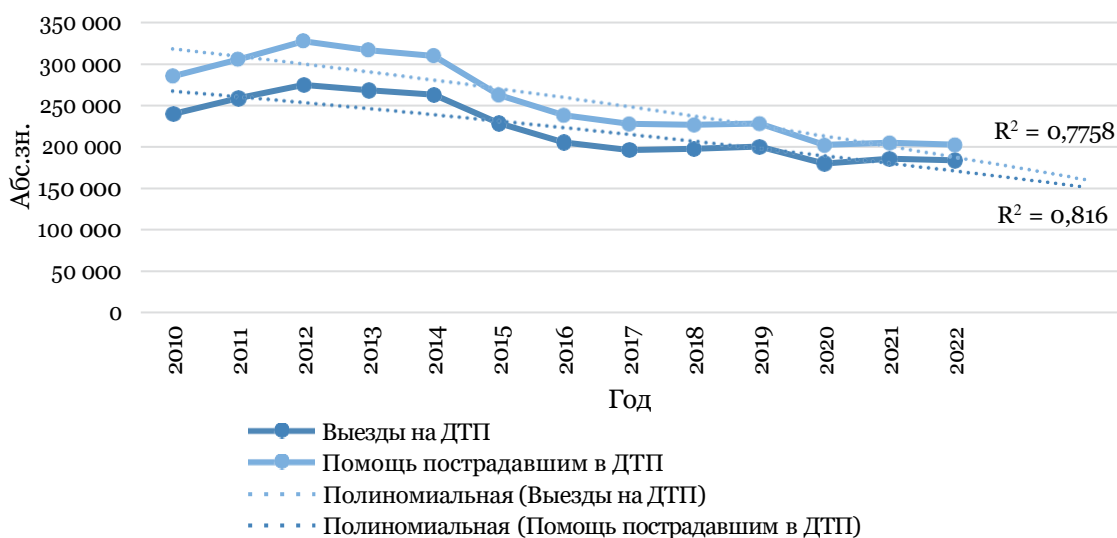


Рис. 1. Скорая медицинская помощь пострадавшим при ДТП, 2014–2022 гг.

Около 0,5 % пострадавших в ДТП в условиях СМП — с летальным исходом, что составляет в среднем 11802 ± 2466 случаев в год за период 2014–2022 гг. За наблюдаемый период отмечается положительная динамика снижения показателя в абсолютных значениях — на 35,9 % (с 13,4 тыс. до 8,8 тыс. случаев в год,  $r_{\text{год/показатель}} = -0,906$ ).

**Выводы.** Таким образом, дорожно-транспортный травматизм является серьезной медико-со-

циальной проблемой. Ежегодно в РФ наблюдается около 200 тыс. выездов бригад СМП на ДТП, в медицинской помощи нуждаются более 250 тыс. пострадавших. Около 10 тыс. пострадавших в ДТП за год — с неблагоприятным (летальным) исходом. За период 2014–2022 гг. отмечается положительная динамика, связанная с уменьшением числа выездов на ДТП (на 23,4%), числа пострадавших в ДТП (на 28,9%), числа погибших в ДТП (на 35,9%).

**ФИНАНСИРОВАНИЕ.** Исследование проведено без спонсорской поддержки.

**SOURCE OF FUNDING.** The study was performed without sponsorship.

**КОНФЛИКТ ИНТЕРЕСОВ.** Авторы заявляют об отсутствии конфликта интересов.

**CONFLICT OF INTEREST.** The authors declare no conflicts of interest.

**ЛИТЕРАТУРА / REFERENCES**

1. Дорожно-транспортная аварийность в Российской Федерации за 2022 год. Информационно-аналитический обзор. М.: ФКУ «НЦ БДД МВД России», 2023. 150 с.
2. Мануковский В.А., Барсукова И.М. Современные основы организации скорой медицинской помощи в Российской Федерации// Материалынаучно-практическойконференции«Джанелидзевикие чтения — 2021». 2021. С. 6–21. EDN: YETRKX



3. Алгоритмы оказания скорой медицинской помощи вне медицинской организации: пособие для медицинских работников выездных бригад скорой медицинской помощи. СПб.: ИП Шевченко В.И., 2018. 158 с.

4. Миннуллин И.П., Барсукова И.М. Организация скорой медицинской помощи в РФ // Общественное здоровье и здравоохранение с основами медицинской статистики. Национальное руководство / под ред. Г.Э. Улумбековой и В.А. Медик. 2-е изд. М.: ГЭОТАР-Медиа, 2022. С. 501–516.

5. Багненко С.Ф., Плавунов Н.Ф., Миннуллин И.П., Разумный Н.В. Общие принципы приема обращений от населения, поступающие на станции (отделения) скорой медицинской помощи, и определения повода для вызова скорой медицинской помощи: методические рекомендации. СПб., 2018.

6. Абакумов М.М., Александрова И.В., Александрович Ю.С. и др. Скорая медицинская помощь: национальное руководство. Москва: ГЭОТАР-Медиа, 2018. 888 с. EDN: IAPBLC

7. Багненко С.Ф., Мирошниченко А.Г., Миннуллин И.П. и др. Организация оказания скорой медицинской помощи вне медицинской организации: методические рекомендации. Москва: ГЭОТАР-Медиа, 2015. 56 с. EDN: UOAOVF

8. Скорая медицинская помощь. Клинические рекомендации / под ред. С.Ф. Багненко. М.: ГЭОТАР-Медиа, 2015. 872 с.

9. Багненко С.Ф., Мануковский В.А., Барсукова И.М. и др. Скорая медицинская помощь России: информационные и аналитические материалы (2010–2022). Выпуск 1. Учебно-методическое пособие. Российское общество скорой медицинской помощи. СПб.: СПб НИИ СП им. И.И. Джанелидзе, 2024. 104 с.

10. Мануковский В.А., Вишняков Н.И., Барсукова И.М., и др. Основы организации скорой медицинской помощи на догоспитальном и госпитальном этапах: учебное пособие. Санкт-Петербург: СПб НИИ СП им. И.И. Джанелидзе, 2023. 92 с. edn: WRWTRD

11. Здравоохранение в России. 2023: Стат. сб./Росстат, 2023. М., 2023. 179 с.

#### ЛИТЕРАТУРА / REFERENCES

1. Dorozhno-transportnaya avariynost' v Rossiyskoy Federatsii za 2022 god. Informatsionno-analiticheskiy obzor. Moscow; 2023. <https://media.mvd.ru/files/embed/5055549> (In Russ.).

2. Manukovskiy V.A., Barsukova I.M. Sovremennyye osnovy organizatsii skoroy meditsinskoy pomoshchi v Rossiyskoy Federatsii. *Materialy nauchno-prakticheskoy konferentsii «Dzhanelidzevskie chteniya — 2021»*. St. Petersburg; 2021:6–21. (In Russ.).

3. *Algoritmy okazaniya skoroy meditsinskoy pomoshchi vne meditsinskoy organizatsii: posobie dlya meditsinskih rabotnikov vyezdnykh brigad skoroy meditsinskoy pomoshchi*. St. Petersburg; 2018. (In Russ.).

4. Minnullin I.P., Barsukova I.M. Organizatsiya skoroy meditsinskoy pomoshchi v RF. In: Ulumbekova GE, Medik VA, ed. *Obshchestvennoe zdorov'ye i zdravookhraneniye s osnovami meditsinskoy statistiki. Natsional'noe rukovodstvo*. Moscow; 2022:501–516. (In Russ.).

5. Bagnenko S.F., Plavunov N.F., Minnullin I.P., Razumnyy NV.. Obshchie printsipy priema obrashcheniy ot naseleniya, postupayushchie na stantsii (otdeleniya) skoroy meditsinskoy pomoshchi, i opredeleniya povoda dlya vyzova skoroy meditsinskoy pomoshchi: metodicheskie rekomendatsii. St. Petersburg; 2018. (In Russ.).

6. Abakumov M.M., Aleksandrova I.V., Aleksandrovich Yu.S., et al. *Skoraya meditsinskaya pomoshch': natsional'noe rukovodstvo*. Moscow; 2018. (In Russ.).

7. Bagnenko S.F., Miroshnichenko A.G., Minnullin I.P., et al. *Organizatsiya okazaniya skoroy meditsinskoy pomoshchi vne meditsinskoy organizatsii: metodicheskie rekomendatsii*. Moscow; 2015. (In Russ.).

8. Bagnenko S.F., ed. *Skoraya meditsinskaya pomoshch'. Klinicheskie rekomendatsii*. Moscow; 2015. (In Russ.).

9. Bagnenko S.F., Manukovskiy V.A., Barsukova I.M., et al. *Skoraya meditsinskaya pomoshch' Rossii: informatsionnye i analiticheskie materialy (2010–2022). Vypusk 1. Uchebno-metodicheskoe posobie*. St. Petersburg I.I. Dzhanelidze Research Institute of Emergency Medicine; 2024. (In Russ.).

10. Manukovskiy V.A., Vishnyakov N.I., Barsukova I.M., et al. *Osnovy organizatsii skoroy meditsinskoy pomoshchi na dogospital'nom i hospital'nom etapakh: uchebnoe posobie*. St. Petersburg I.I. Dzhanelidze Research Institute of Emergency Medicine; 2023. (In Russ.).

11. *Zdravookhraneniye v Rossii 2023. Statisticheskii sbornik*. Moscow: Rosstat; 2023. (In Russ.).

#### АВТОРЫ

**Барсукова Ирина Михайловна**, д.м.н., проф. — ORCID 0000-0002-5398-714X, SPIN-код: 4888-2447

**Вишняков Николай Иванович**, д.м.н., проф. — ORCID 0000-0001-9362-4514, SPIN-код: 6875-6896



*Махновский Андрей Иванович*, к.м.н. — ORCID 0000-0002-3164-1092

*Полюкова Майя Владимировна* — ORCID 0009-0006-6167-1379, SPIN-код: 7765-2890

#### **AUTHORS**

*Barsukova Irina Mikhailovna*, Dr.Sci. (Medicine), Prof. — ORCID 0000-0002-5398-714X, SPIN-code: 4888-2447

*Vishnyakov Nikolay Ivanovich*, Dr.Sci. (Medicine), Prof. — ORCID 0000-0001-9362-4514, SPIN code: 6875-6896

*Makhnovsky Andrey Ivanovich*, Ph.D. — ORCID 0000-0002-3164-1092

*Polyukova Maya Vladimirovna* — ORCID 0009-0006-6167-1379, SPIN code: 7765-2890



УДК 614.2:616–001

DOI: 10.54866/27129632\_2024\_2\_108

## ОПЕРАТИВНОСТЬ ОКАЗАНИЯ СКОРОЙ МЕДИЦИНСКОЙ ПОМОЩИ ПРИ ДОРОЖНО-ТРАНСПОРТНЫХ ПРОИСШЕСТВИЯХ

© И.М. БАРСУКОВА<sup>1,2</sup>, В.Е. ПАРФЕНОВ<sup>1</sup>, Г.А. РЫСЕВ<sup>1</sup>, Н.Н. ЛУКОГОРСКАЯ<sup>2</sup>

<sup>1</sup> ГБУ «Санкт-Петербургский научно-исследовательский институт скорой помощи им. И.И. Джанелидзе», Санкт-Петербург, Россия

<sup>2</sup> ФГБОУ ВО «Первый Санкт-Петербургский Государственный медицинский университет им. акад. И.П. Павлова» Минздрава России, Санкт-Петербург, Россия

### РЕЗЮМЕ

Оперативность при оказании медицинской помощи при ДТП — ключевая задача для спасения жизни пациента.

**ЦЕЛЬЮ** исследования было изучить показатели оперативности работы бригад скорой медицинской помощи при выездах на ДТП. Материалами для исследования служили официальные статистические данные (Росстат) за 2010–2022 гг. Использованы статистический и аналитический **МЕТОДЫ**.

**ВЫВОДЫ.** Показатели оперативности прибытия бригад на место ДТП существенно выше, чем доезд до места вызова по другому поводу, что вполне закономерно и связано со значительной медико-социальной значимостью дорожно-транспортного травматизма и первоочередным направлением бригады скорой медицинской помощи по данному поводу. Отмечена существенная положительная динамика, связанная с повышением оперативности прибытия на места ДТП за период 2010–2022 гг.: в 20-минутный интервал, соответствующий экстренной форме оказания медицинской помощи, прибыли на место с 88,9 % до 95,0 % экипажей.

**КЛЮЧЕВЫЕ СЛОВА:** ДТП, дорожно-транспортный травматизм, скорая медицинская помощь, оперативность скорой медицинской помощи.

**КАК ЦИТИРОВАТЬ:** Барсукова И.М., Парфенов В.Е., Рысев Г.А., Лукогорская Н.Н. Оперативность оказания скорой медицинской помощи при дорожно-транспортных происшествиях // Журнал «Неотложная хирургия» им. И.И. Джанелидзе. 2024. № 2. С. 108–112.

## EFFECTIVENESS OF PROVIDING AMBULANCE MEDICAL CARE IN ROAD ACCIDENTS

© I.M. BARSUKOVA<sup>1,2</sup>, V.E. PARFENOV<sup>1</sup>, G.A. RYSEV<sup>1</sup>, N.N. LUKOGORSKAYA<sup>2</sup>

<sup>1</sup> St. Petersburg I.I. Dzhanelidze Research Institute of Emergency Medicine, St. Petersburg, Russia

<sup>2</sup> Federal State Budgetary Educational Institution of Higher Education “Academician I.P. Pavlov First St. Petersburg State Medical University” of the Ministry of Healthcare of Russian Federation, St. Petersburg, Russia

### ABSTRACT

Promptness in providing medical care in case of an accident is a key task for saving the patient's life. The **OBJECTIVE** of the study was to study the efficiency of the work of emergency medical services teams when responding to road accidents.

The **MATERIALS** for the study were official statistical data (Rosstat) for 2010–2022. Statistical and analytical methods were used.

**CONCLUSIONS.** The efficiency of teams arriving at the scene of an accident is significantly higher than reaching the place of a call for another reason, which is quite natural and is associated with the significant medical and social significance of road traffic injuries and the priority dispatch of the EMS team in this regard. Significant positive dynamics were noted associated with an increase in the efficiency of reaching the scene of an accident for the period 2010–2022: in a 20-minute interval corresponding to an emergency form of medical care — from 88.9 % to 95.0 %.

**KEYWORDS:** road accident, road traffic injuries, emergency medical care, efficiency of emergency medical care.

**TO CITE THIS ARTICLE.** Barsukova I.M., Parfenov V.E., Rysev G.A., Lukogorskaya N.N. Effectiveness of providing ambulance medical care in road accidents. *The Journal of Emergency Surgery named after I.I. Dzhanelidze*. 2024;(2): 108–112.



**Актуальность.** Концепция демографической политики Российской Федерации (РФ) и стратегия развития здравоохранения страны, направленные на обеспечение национальной безопасности в сфере охраны здоровья граждан, позволяют определить национальные цели и стратегические задачи развития РФ. При этом целью государственной политики в области здравоохранения является улучшение состояния здоровья населения на основе обеспечения доступности качественной медицинской помощи путем создания правовых, организационных и экономических условий ее предоставления [1–3].

Одним из важных направлений развития здравоохранения сегодня является совершенствование системы оказания скорой медицинской помощи (СМП). Являясь доступным, бесплатным и самым массовым видом медицинской помощи, она рассматривается как фактор национальной безопасности. Функционирующая в стране система СМП включает около 2 тыс. станций и отделений, объединенные центры СМП и медицины катастроф, а также госпитальный этап (стационарные отделения СМП с койками СМП). Подобные ресурсы — большой потенциал Российской Федерации [4–6].

Специфическими особенностями работы медицинских организаций СМП являются: 1) высокая ресурсоемкость, что обуславливает значительную зависимость от уровня материально-технического оснащения и кадровых ресурсов; 2) оперативный характер работы, предъявляющий требования к срокам организации и оказания медицинской помощи, экспертных действий и управленческих решений. Особое значение эти факторы имеют при оказании медицинской помощи в экстренной форме при наличии угрозы жизни пациента и в обстоятельствах, требующих срочного медицинского вмешательства. К таким ситуациям относят вызовы на дорожно-транспортные происшествия (ДТП). Оперативность при оказании медицинской помощи при ДТП — ключевая задача для спасения жизни пациента [7–9].

**Целью исследования** было изучить показатели оперативности работы бригад СМП при выездах на ДТП.

**Материалы и методы.** Материалами для исследования служили: форма федерального статистического наблюдения (ФСН N 30 «Сведения о медицинской организации») годовая по РФ, регламентированная Приказом Росстата от 27.12.2022 N 985 (ред. от 27.10.2023) «Об утверждении форм федерального статистического наблюдения с указаниями по их заполнению для организации Министерством здравоохранения Российской

Федерации федерального статистического наблюдения в сфере охраны здоровья» за период 2010–2022 гг.; официальные статистические данные, опубликованные в сборнике [10]. Использованы статистический и аналитический методы.

**Результаты исследования.** Вызовы СМП принимаются в соответствии с «Общими принципами приема обращений от населения, поступающих на станции (отделения) скорой медицинской помощи, и определениями повода для вызова скорой медицинской помощи» (Методические рекомендации Минздрава России от 11.12.2018 № 14–3/2140926). Оперативный отдел СМП является структурным подразделением медицинской организации, оказывающей скорую медицинскую помощь вне медицинской организации, создается в целях обеспечения централизованного приема обращений (вызовов) населения за скорой медицинской помощью, незамедлительной передачи вызовов выездным бригадам СМП, оперативного управления и контроля за работой выездных бригад СМП.

Повод к направлению бригады СМП на вызов — это предварительный синдромальный диагноз и краткая характеристика ситуации, формулируемые фельдшером (медсестрой) по приему вызовов СМП и передаче их выездным бригадам СМП, на основании данных, полученных от вызывающего, и требующие срочного медицинского вмешательства. Выездные бригады СМП направляются на вызов фельдшером (медсестрой) по приему вызовов СМП и передаче их выездным бригадам СМП с учетом профиля бригады, повода и срочности вызова, формы оказания СМП (экстренной или неотложной). Передача вызова СМП по экстренным показаниям выездным бригадам СМП осуществляется безотлагательно, на вызов направляется ближайшая свободная общепрофильная бригада СМП или специализированная выездная бригада СМП. Среди поводов для вызова СМП в экстренной форме — нарушения сознания, дыхания, системы кровообращения, болевой синдром, травмы любой этиологии, ранения (сопровождающиеся кровотечением, представляющим угрозу жизни, или повреждением внутренних органов), кровотечения любой этиологии и другие угрожающие состояния (Приказ Минздрава России от 20.06.2013 № 388н «Об утверждении порядка оказания скорой, в том числе скорой специализированной, медицинской помощи»).

Один из основных критериев доступности и качества СМП — время прибытия к пациенту бригад СМП, при оказании скорой медицинской помощи в экстренной форме оно не должно превышать 20 минут с момента ее вызова, но может

быть обоснованно скорректировано с учетом транспортной доступности, плотности населения, а также климатических и географических особенностей регионов РФ (в территориальных программах госгарантий).

В ходе исследования на основании данных официальной статистики проведен анализ показателей оперативности работы бригад СМП во времени прибытия бригад на место вызова и на место ДТП (Табл. 1, Рис. 1).

Таблица 1. Число выездов бригад скорой медицинской помощи по времени прибытия

Год	до 20 мин.		21–40 мин.		41–60 мин.		более 60 мин.	
	до места вызова	до места ДТП	до места вызова	до места ДТП	до места вызова	до места ДТП	до места вызова	до места ДТП
2010	38 952	177 21 834	168 293	23 519	1 458 138	3 075	654 468	946
Структура, 2010, %	82,5	88,9	13,1	9,5	3,1	1,2	1,4	0,4
2011	38 967	214 239 358	6 005 045	22 512	1 303 150	3 270	687 334	837
2012	38 085	644 251 161	6 524 342	25 686	1 457 032	3 220	870 191	1 005
2013	37 651	695 248 350	5 638 630	22 930	1 684 949	3 368	803 058	982
2014	38 751	529 245 214	4 678 588	20 814	1 188 330	2 751	716 961	940
2015	39 517	286 215 732	4 259 050	13 481	1 043 832	1 732	605 376	493
2016	39 887	010 193 035	3 648 929	10 374	989 715	1 417	671 936	605
2017	38 840	149 185 589	3 483 561	8 872	859 731	1 184	541 685	445
2018	39 329	988 187 999	3 241 131	7 572	849 323	1 282	558 514	908
2019	39 363	299 190 203	3 304 465	8 326	901 463	1 249	552 324	792
2020	36 711	778 169 683	4 297 669	8 363	1 354 346	1 303	1 590 128	637
2021	37 816	254 175 241	4 386 178	8 125	1 602 484	1 443	1 607 209	869
2022	36 527	208 174 710	3 659 232	7 160	1 221 766	1 238	1 109 871	732
Структура 2022, %	85,9	95,0	8,6	3,9	2,9	0,7	2,6	0,4
M ± m	38492402,4 ± 1058389,9	207393,0 ± 30477,8	4561162,5 ± 1155293,2	14441,1 ± 7357,4	1224173,8 ± 281933,1	2040,9 ± 922,2	843773,5 ± 368936,4	783,9 ± 187,1
Динамика 2010–2022*	абс.зн. -2424969,0	-45124,0	-2509061	-16359,0	-236372,0	-1837,0	455403,0	-214,0
	% -6,2	-20,5	-40,7	-69,6	-16,2	-59,7	69,6	-22,6

\* выявленная отрицательная динамика коррелирует с общим снижением числа вызовов СМП в РФ

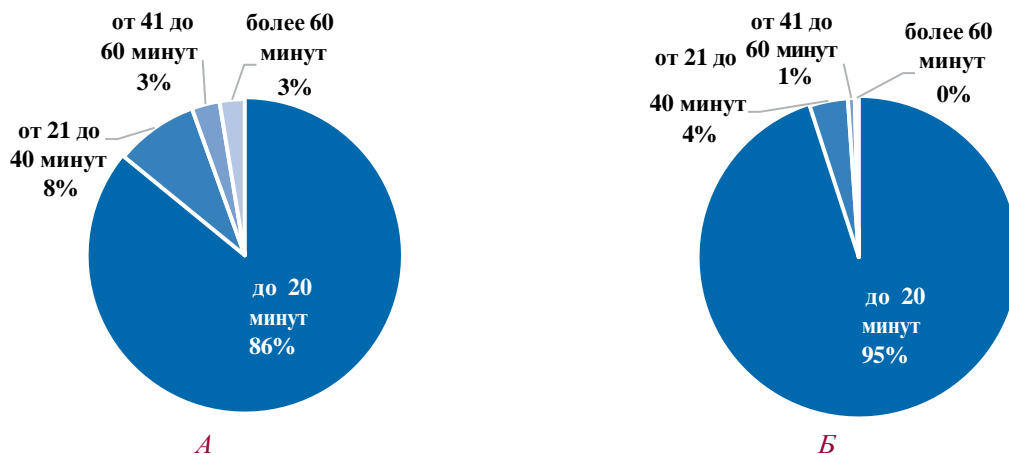


Рис. 1. Число выездов бригад скорой медицинской помощи, 2022 г.: А — по времени приезда на вызов, Б — по времени приезда на ДТП

По данным 2010 года 82,5 % выездов бригад СМП прибывали в 20-минутный (нормативный) интервал, при вызовах на ДТП этот показатель

был выше и составлял 88,9 %, 21–40 мин. — 13,1 % и 9,5 %; 40–60 мин. — 3,1 % и 1,2 %; более 60 мин. — 1,4 % и 0,4 % соответственно.



По данным 2022 г. 85,9 % выездов бригад СМП успевали доехать в 20-минутный (нормативный) интервал, при вызовах на ДТП этот показатель был выше и составлял 95,0 %. В интервале 21–40 мин. — 8,5 % и 3,9 %; 40–60 мин. — 2,9 % и 0,7 %; более 60 мин. — 2,6 % и 0,4 % соответственно.

**Выводы.** Таким образом, показатели оперативности прибытия бригад на место ДТП существенно выше, чем проезд на место вызова по другому поводу, что вполне закономерно и связано со

значительной медико-социальной значимостью дорожно-транспортного травматизма и первоочередным направлением бригады СМП по данному поводу.

Отмечена существенная положительная динамика, связанная с повышением оперативности прибытия на места ДТП за период 2010–2022 гг.: в 20-минутный интервал, соответствующий экстренной форме оказания медицинской помощи, прибыли на место с 88,9 % до 95,0 % экипажей.

**ФИНАНСИРОВАНИЕ.** Исследование проведено без спонсорской поддержки.

**SOURCE OF FUNDING.** The study was performed without sponsorship.

**КОНФЛИКТ ИНТЕРЕСОВ.** Авторы заявляют об отсутствии конфликта интересов.

**CONFLICT OF INTEREST.** The authors declare no conflicts of interest.

### ЛИТЕРАТУРА

1. Миннуллин И.П., Барсукова И.М. Организация скорой медицинской помощи в РФ // Общественное здоровье и здравоохранение с основами медицинской статистики. Национальное руководство / под ред. Г.Э. Улумбековой и В.А. Медик. 2-е изд. М.: ГЭОТАР-Медиа, 2022. С. 501–516.

2. Абакумов М.М., Александрова И.В., Александрович Ю.С. и др. Скорая медицинская помощь: национальное руководство. Москва: ГЭОТАР-Медиа, 2018. 888 с. EDN: IAPBLC

3. Мануковский В.А., Вишняков Н.И., Барсукова И.М., и др. Основы организации скорой медицинской помощи на догоспитальном и госпитальном этапах: учебное пособие. Санкт-Петербург: СПб НИИ СП им. И.И. Джанелидзе, 2023. 92 с. EDN: WRWTRD

4. Мануковский В.А., Барсукова И.М. Современные основы организации скорой медицинской помощи в Российской Федерации // Санкт-Петербургский научно-исследовательский институт скорой помощи имени И.И. Джанелидзе: 90 лет на службе Отечеству. Сборник статей. Санкт-Петербург, 2022. С. 214–228. EDN: ZVGRVB

5. Алгоритмы оказания скорой медицинской помощи вне медицинской организации: пособие для медицинских работников выездных бригад скорой медицинской помощи. СПб.: ИП Шевченко В.И., 2018. 158 с.

6. Багненко С.Ф., Плавунин Н.Ф., Миннуллин И.П., Разумный Н.В. Общие принципы приема обращений от населения, поступающие на станции (отделения) скорой медицинской помощи, и определения повода для вызова скорой медицинской помощи: методические рекомендации. СПб., 2018.

7. Багненко С.Ф., Мирошниченко А.Г., Миннуллин И.П. и др. Организация оказания скорой медицинской помощи вне медицинской организации: методические рекомендации. Москва: ГЭОТАР-Медиа, 2015. 56 с. EDN: UOAOVF

8. Скорая медицинская помощь. Клинические рекомендации / под ред. С.Ф. Багненко. М.: ГЭОТАР-Медиа, 2015. 872 с.

9. Багненко С.Ф., Мануковский В.А., Барсукова И.М. и др. Скорая медицинская помощь России: информационные и аналитические материалы (2010–2022). Выпуск 1. Учебно-методическое пособие. Российское общество скорой медицинской помощи. СПб.: СПб НИИ СП им. И.И. Джанелидзе, 2024. 104 с.

10. Здравоохранение в России. 2023: Стат. сб./Росстат, 2023. М., 2023. 179 с.

### ЛИТЕРАТУРА

1. Minnullin I.P., Barsukova I.M. Organizatsiya skoroy meditsinskoj pomoshchi v RF. In: Ulumbekova GE, Medik VA, ed. *Obshchestvennoe zdorov'e i zdravookhranenie s osnovami meditsinskoj statistiki. Natsional'noe rukovodstvo*. Moscow; 2022: 501–516. (In Russ.)

2. Abakumov M.M., Aleksandrova I.V., Aleksandrovich Yu.S., et al. *Skoraya meditsinskaya pomoshch': natsional'noe rukovodstvo*. Moscow; 2018. (In Russ.)

3. Manukovskiy V.A., Vishnyakov N.I., Barsukova I.M., et al. *Osnovy organizatsii skoroy meditsinskoj pomoshchi na dogospital'nom i gospital'nom etapakh: uchebnoe posobie*. St. Petersburg I.I. Dzhanelidze Research Institute of Emergency Medicine; 2023. (In Russ.)





4. Manukovskiy V.A., Barsukova I.M. Sovremennyye osnovy organizatsii skoroy meditsinskoy pomoshchi v Rossiyskoy Federatsii. *Sankt-Peterburgskiy nauchno-issledovatel'skiy institut skoroy pomoshchi imeni I.I. Dzhanelidze: 90 let na sluzhbe Otechestvu. Sbornik statey*. St. Petersburg; 2022:214–228.

5. *Algoritmy okazaniya skoroy meditsinskoy pomoshchi vne meditsinskoy organizatsii: posobie dlya meditsinskih rabotnikov vyezdnykh brigad skoroy meditsinskoy pomoshchi*. St. Petersburg; 2018. (In Russ.).

6. Bagnenko S.F., Plavunov N.F., Minnullin I.P., Razumnyy N.V. Obshchie printsiipy priema obrashcheniy ot naseleniya, postupayushchie na stantsii (otdeleniya) skoroy meditsinskoy pomoshchi, i opredeleniya povoda dlya vyzova skoroy meditsinskoy pomoshchi: metodicheskie rekomendatsii. St. Petersburg; 2018. (In Russ.).

7. Bagnenko S.F., Miroshnichenko A.G., Minnullin I.P., et al. *Organizatsiya okazaniya skoroy meditsinskoy pomoshchi vne meditsinskoy organizatsii: metodicheskie rekomendatsii*. Moscow; 2015. (In Russ.).]

8. Bagnenko S.F., ed. *Skoraya meditsinskaya pomoshch' Klinicheskie rekomendatsii*. Moscow; 2015. (In Russ.).

9. Bagnenko S.F., Manukovskiy V.A., Barsukova I.M., et al. *Skoraya meditsinskaya pomoshch' Rossii: informatsionnye i analiticheskie materialy (2010–2022). Vypusk 1. Uchebno-metodicheskoe posobie*. St. Petersburg I.I. Dzhanelidze Research Institute of Emergency Medicine; 2024. (In Russ.).

10. *Zdravookhranenie v Rossii 2023. Statisticheskii sbornik*. Moscow: Rosstat; 2023. (In Russ.).

#### **АВТОРЫ**

**Барсукова Ирина Михайловна**, д.м.н., проф. — ORCID 0000–0002–5398–714X, SPIN-код: 4888–2447

**Парфенов Валерий Евгеньевич**, д.м.н., проф. — ORCID: 0000–0002–3221–5466

**Рысев Георгий Александрович** — ORCID 0000–0001–6688–3705, SPIN-код: 1966–3919

**Лукогорская Наталья Николаевна** — SPIN-код: 8103–0430

#### **AUTHORS**

**Barsukova Irina Mikhailovna**, Dr.Sci. (Medicine), Prof. — ORCID 0000–0002–5398–714X, SPIN-code: 4888–2447

**Parfenov Valery Evgenievich**, Dr.Sci. (Medicine), Prof. — ORCID: 0000–0002–3221–5466

**Rysev Georgy Alexandrovich** — ORCID 0000–0001–6688–3705, SPIN-код: 1966–3919

**Lukogorskaya Natalya Nikolaevna** — SPIN code: 8103–0430



УДК 614.253.1:614.253.52

DOI: 10.54866/27129632\_2024\_2\_113

## ВЛИЯНИЕ ПСИХОЛОГИЧЕСКИХ ПОРТРЕТОВ МЕДИЦИНСКОГО ПЕРСОНАЛА НА УСПЕШНОЕ ОСУЩЕСТВЛЕНИЕ МЕЖЛИЧНОСТНОГО ВЗАИМОДЕЙСТВИЯ С ПАЦИЕНТАМИ

© Л.Г. ФИРСОВА

СПб ГБУЗ «Городская больница № 26», Санкт-Петербург, Россия

### РЕЗЮМЕ

Представлены результаты исследования при изучении профессионально-личностных характеристик врачей и медицинских сестер, которые осуществляют межличностное взаимодействие с пациентами. В исследовании принимали участие 30 человек. Из них 15 человек с высшим медицинским образованием (врачи-травматологи), средний возраст 38,4 г., средний стаж — 9,7 г. Также 15 человек со средним медицинским образованием (медицинские сестры), средний возраст 29 лет, средний стаж — 7,2 г. Психодиагностические процедуры были подобраны в соответствии с поставленными задачами. В исследовании использовались следующие методики:

1. Методика для диагностики распределения, устойчивости и переключения внимания;
2. Методика Айзенка;
3. Методика Басса-Дарки;
4. 16-факторный опросник Кетелла;
5. Методика для диагностики эмпатии.

Анализ собственного экспериментального исследования — обработка проводилась с помощью программы Statistica 5.0.

Был проведен корреляционный анализ по всей выборке и по подгруппам испытуемых.

В результате исследования были сформулированы следующие выводы:

1. Врачи с возрастом более ориентированы на совокупность умений, приемов и способов эффективной устной и письменной коммуникации, адекватное коммуникативное поведение, умение эффективно и бесконфликтно вести общение в рамках профессиональной деятельности.
2. Чем дольше медсестры работают в травматологическом отделении, тем более точными, практичными, выносливыми они становятся. Очень часто они не обращают внимание на собственное физическое недомогание.
3. Степень проявления экстравертированности у медицинских сестер выше, тем самым они более доброжелательны, открыты, внимательны, жизнерадостны, энергичны. Такой медсестре пациенты больше доверяют, что повышает уровень удовлетворенности оказываемой помощью.
4. Медицинские сестры обладают готовностью к проявлению негативных реакций при обращении к ним пациентов, но они ее не проявляют, а в период раздражения, не смотря на утомляемость, они приветливы, участливы, готовы помочь.
5. Медицинские сестры по выраженности конфликтности в общении с пациентами достоверно отличаются от врачей. Они более терпеливы и убедительны по отношению к пациентам, вызывают их доверие, складывающееся под влиянием авторитета и обаяния, что положительно влияет на соблюдение пациентами больничного режима и помогает в выполнении той или иной лечебной процедуры, при приеме лекарств.

**КЛЮЧЕВЫЕ СЛОВА:** профессионально-личностные характеристики, межличностное взаимодействие с пациентами, устойчивость и переключение внимания, личностные свойства, эмоциональная устойчивость, общительность, импульсивность и сдержанность, эмпатия.

**КАК ЦИТИРОВАТЬ.** Фирсова Л.Г. Влияние психологических портретов медицинского персонала на успешное осуществление межличностного взаимодействия с пациентами // Журнал «Неотложная хирургия» им. И.И. Джанелидзе. 2024. № 2. С. 113–125.

## THE INFLUENCE OF PSYCHOLOGICAL PORTRAITS OF MEDICAL PERSONNEL ON THE SUCCESSFUL IMPLEMENTATION OF INTERPERSONAL INTERACTION WITH PATIENTS

© L.G. FIRSOVA

St. Petersburg State Budgetary Institution “City Hospital No. 26”, St. Petersburg, Russia



## ABSTRACT

The results of the study in the survey of professional and personal characteristics of physicians and nurses who carry out interpersonal interaction with patients are presented. 30 people participated in the study. Of them, 15 people with higher medical education (trauma physicians), the average age was 38.4 and the average length of service was 9.7. Also 15 people with secondary medical education (nurses), average age 29 years, average length of service - 7.2 years. Psychodiagnostic procedures were selected in accordance with the objectives. The following techniques were used in the study:

1. Technique for diagnosing the distribution, stability and switching of attention;
2. Eysenck's method;
3. Buss-Durkey Inventory;
4. Cattell's Sixteen Personality Factor Questionnaire (16PF);
5. Methodology for diagnosing empathy.

Analysis of our own experimental research - processing was carried out with the help of Statistica 5.0 program. Correlation analysis was carried out for the whole sample and for subgroups of subjects.

As a result of the study, the following conclusions were formulated:

1. Physicians are more oriented to a set of skills, techniques and methods of effective oral and written communication, adequate communicative behavior, the ability to communicate effectively and without conflict within the framework of professional activity.
2. The longer nurses work in the trauma department, the more precise, practical, enduring they become. Very often they do not pay attention to their own physical ailment.
3. The degree of manifestation of extravertedness is higher in nurses, thus they are more friendly, open, attentive, cheerful, energetic. Such a nurse is more trusted by patients, which increases the level of satisfaction with the care provided.
4. Nurses have readiness to show negative reactions when patients address them, but they do not show it, and in the period of irritation, despite fatigue, they are friendly, participative, ready to help.
5. Medical nurses are reliably different from physicians in the expression of conflict in communication with patients. They are more patient and persuasive in relation to patients, cause their trust, formed under the influence of authority and charm, which positively affects the patients' compliance with the hospital regime and helps in performing therapeutic procedures and taking medications.

**KEYWORDS:** professional and personal characteristics, interpersonal interaction with patients, stability and attention switching, personal properties, emotional stability, sociability, impulsivity and restraint, empathy.

**TO CITE THIS ARTICLE.** Firsova LG. The influence of psychological portraits of medical personnel on the successful implementation of interpersonal interaction with patients. *The Journal of Emergency Surgery named after I.I. Dzhanlidze*. 2024;(2): 113–125.

**Введение.** Эффективность деятельности медицинских работников зависит от некоторых качеств личности и поэтому было принято решение уточнить влияние отдельных личностных характеристик на эффективность деятельности. Основные требования к личности врача и медицинской сестры, выработанные обществом (гуманистическая направленность, нравственность, ответственность, милосердие), всегда были повышенными в сравнении с другими категориями профессий, в связи с тем, что объектом деятельности является человек, его жизнь и здоровье. Это обуславливает актуальность изучения таких профессионально важных качеств медперсонала, как эмоциональная устойчивость, коммуникация, эмпатия, интенсивность внимания и тревожность, а также практичность и аналитичность мышления, его устойчивость и направленность. Эти профессионально важные качества влияют на успешное осуществление межличностного взаимодействия с пациентом и тем самым на качество оказания медицинской помощи в целом.

**Гипотеза:** в деятельности медицинского персонала существуют психологические особенности, которые позволяют дифференцировать профессионально-личностные портреты.

**Целью** данного исследования было изучение профессионально-личностных характеристик врачей и медицинских сестер, осуществляющих межличностное взаимодействие с пациентами.

**Задачи исследования.** 1. Провести психографический анализ деятельности врачебного и среднего медперсонала травматологического отделения. 2. Выделить профессионально важные качества медработников. 3. Разработать психологические портреты и выявить различия выраженности в структуре профессионально важных качеств у старшего и среднего медперсонала.

**План и результаты исследования:**

1. Выбор психодиагностических методик.
2. Проведение исследования среди старшего и среднего медицинского персонала на базе выбранного медицинского подразделения.

3. Занесение данных по итогам проведения психодиагностических процедур в сводные таблицы.
4. Математико-статистическая обработка экспериментальных данных.
5. Анализ данных по подгруппам «врачи» и «медицинские сестры».
6. Выявление психологических портретов в структуре профессионально важных качеств у старшего и среднего медицинского персонала.

Исследование проводилось на базе СПб ГБУЗ «Городская больница № 26» в травматологическом отделении. В исследовании принимали участие 30 человек. Из них 15 человек с высшим медицинским образованием (врачи-травматологи): средний возраст 38,4 г., средний стаж работы в отделении — 9,7 г. Другие 15 — со средним медицинским образованием (медицинские сестры): средний возраст 29 лет, средний стаж — 7,2 г.

сравнение средних показателей возраста и стажа работы

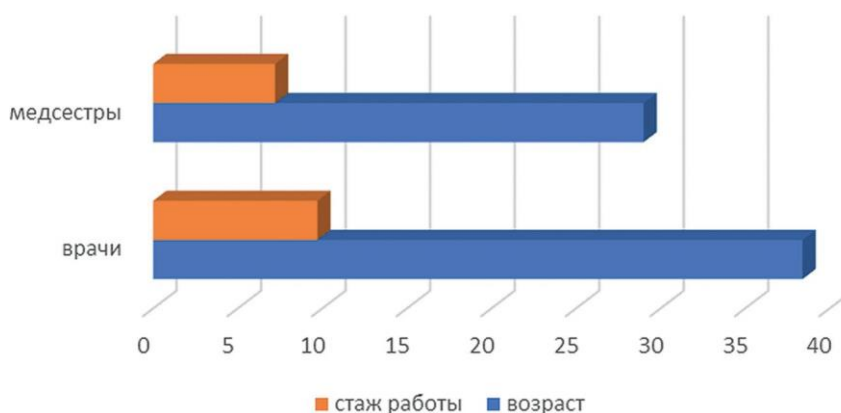


Рис. 1 Сравнение средних показателей возраста и стажа работы

Психодиагностические процедуры были подобраны в соответствии с поставленными задачами. В исследовании использовались следующие методики:

1. Методика для диагностики распределения, устойчивости и переключения внимания;
2. Методика Айзенка: позволяет диагностировать личностные свойства;
3. Методика Басса-Дарки: для оценки агрессивности;
4. 16-факторный опросник Кеттелла: позволяет определить 16 личностных характеристик человека;
5. Методика для диагностики эмпатии.

Рассмотрим более подробное описание этих методик:

**1. Методика для диагностики распределения, устойчивости и переключения внимания.**

Бланк методики представляет собой набор цифр от 1 до 100, расположенный на листе формата А-4 в хаотичном порядке.

Каждой цифре большого формата соответствует цифра малого формата.

**Задача испытуемого:** проследить цифры подряд от 1 до 100, записывая лишь цифры малого формата, соответствующие цифрам большого формата.

Фиксировалось время выполнения задания, а также количество допущенных ошибок, все эти данные отмечались в сводных таблицах 1 и 2 (графа «Внимание»).

**2. Методика Айзенка,** состоящая из 101 утверждения.

**Задача испытуемого:** на каждое утверждение, касающееся характера и здоровья, необходимо ответить одним из двух вариантов ответа (да или нет). Данная методика позволяет диагностировать личностные свойства:

– по шкале «экстраверсия-интроверсия» (Э).

Для лиц, получивших более 15 баллов на этой шкале, характерна экстравертированность, что проявляется в общительном, активном, оптимистическом, самоуверенном и импульсивном поведении.

Для лиц, получивших менее 7 баллов характерна интровертированность, что проявляется в необщительном, пассивном, спокойном, рассудительном поведении.

– по шкале «психопатизм» (ПС).

Высокие значения по данной шкале говорят о склонности к асоциальному поведению, вычурности, неадекватности эмоциональных решений, высокой конфликтности.



— по шкале «нейротизм» (Н).

Для лиц, набравших более 16 баллов, характерен высокий нейротизм, что говорит о сверхчувствительной реакции, напряженности, тревожности, недовольстве собой и окружающим миром, ригидности. Индивид с низким уровнем нейротизма (менее 8 баллов) спокоен, беззаботен, непринужден в общении, надежен.

— по шкале искренности (лжи) (Л).

Происходит определение того искренне ли человек отвечал на вопросы.

Все данные по каждой шкале фиксировались в таблицах 1 и 2 (графа «Айзенк»)

**3. Методика Басса-Дарки**, состоящая из 75 утверждений, использовалась для оценки агрессивности.

*Задача испытуемого:* на каждое утверждение необходимо было ответить одним из двух вариантов ответов («да» либо «нет»)

Данная методика позволяет диагностировать следующие виды агрессивности:

1. Физическая агрессия — использование физической силы против другого лица;
2. Косвенная — агрессия, косвенно направленная на другое лицо или не направленная на кого-либо;
3. Раздражение — готовность к проявлению негативных чувств при малейшем возбуждении (вспыльчивость, грубость);
4. Негативизм — оппозиционная манера в поведении от пассивного сопротивления до активной борьбы против установившихся обычаев и законов;
5. Обида — зависть и ненависть к окружающим за действительные и вымышленные действия;
6. Подозрительность — в диапазоне от недоверия и осторожности по отношению к людям до убеждения в том, что другие люди планируют и приносят вред;
7. Вербальная агрессия — выражение негативных чувств как через форму (крик, визг), так и через содержание словесных ответов (проклятия, угрозы);
8. Чувство вины — выражает ощущаемые субъектом угрызения совести и возможное убеждение в том, что он является плохим человеком, а его поступки злы.

Данные по каждому виду агрессии занесены в таблицы 1 и 2 (графа «Агрессивность. (Басс-Дарки)»).

#### **4. 16-факторный опросник Кеттелла.**

Позволяет определить 16 личностных характеристик человека.

*Задача испытуемого:* ответить на 187 вопросов, предлагаемых в методике, выбрав в качестве ответа, одну из трех альтернатив (а, б, с), которые в наибольшей степени соответствуют взглядам

испытуемого и представлению о себе. Данные, полученные в результате обработки, переводятся в **стены**.

Стен в психологии (сокращение от англ. standart ten — стандартная десятка) — нормированная и центрированная оценка, получаемая путем стандартизации психофизиологических показателей. Стен получается в результате перевода исходных тестовых оценок в 10-балльную равноинтервальную шкалу. Это достигается путем разбиения оси значений исходных оценок на 10 интервалов, соответствующих долям стандартного отклонения.

Данная методика позволяет диагностировать следующие личностные характеристики:

Шкала А: фактор ориентирован на определение степени общительности человека в группе.

Шкала В: фактор определения уровня интеллекта.

Шкала С: фактор эмоциональной устойчивости.

Шкала Е: фактор определения конфликтности и доминантности.

Шкала F: фактор определения импульсивности и сдержанности.

Шкала G: фактор определения высокого и низкого суперэго (подверженность чувствам и сильный характер).

Шкала Н: фактор определения нерешительности и предприимчивости.

Шкала I: низкая и высокая чувствительность.

Шкала L: доверчивость и подозрительность.

Шкала М: практичность и мечтательность.

Шкала N: прямолинейность и дипломатичность.

Шкала О: самоуверенность и неуверенность в себе.

Шкала Q1: консерватизм и радикализм.

Шкала Q2: самодостаточность и зависимость от группы.

Шкала Q3: высокое и низкое самомнение.

Шкала Q4: низкая и высокая эго-напряженность.

Проявление тех или иных личностных качеств по каждой шкале определяется числом стены, соответствующего шкале. Стены фиксировались в сводных таблицах 1 и 2 (графа «Кеттелл»).

#### **5. Методика для диагностики эмпатии.**

Методика представляет собой вариант опросника А. Меграбяна и Н. Эпштейна, стандартизованная Т.А. Верняевой, И.М. Юсуповым и С.Г. Тарасовым, позволяющая выявить уровень эмпатийности медицинских работников.

*Задача испытуемого.* Предложены 25 утверждений, ориентируясь на то, как испытуемый ведет себя в подобных ситуациях, необходимо выразить степень своего согласия или несогласия с каждым



из них. После этого производился подсчет баллов и перевод их в стены. Каждый стен соответствует эмпатийности человека.

Стены фиксировались в таблицах 1 и 2 (графа «Эмпатия»), где указаны все данные результатов методик, возраст испытуемых, их стаж работы.

Таблица 1 — Корреляционный анализ данных по подгруппе «врачи»

Врачи		1	2	3	4	5	6	7	8	9	10	11	12	13	14	15	СЗ
Возраст		36	40	31	35	30	30	28	53	46	42	46	38	34	41	40	38
Стаж		8	5	5	9	6	3	4	30	22	6	6	14	9	10	7	9,6
Внимание	Минуты	30	29	45	30	17	28	28	45	40	45	45	23	30	28	30	32,87
	Ошибки	1	2	4	2	3	2	1	1	2	0	2	1	2	1	1	1,667
Айзенк	Э	13	14	9	12	18	2	16	22	23	6	7	19	5	12	19	13,1
	Н	14	17	3	17	10	8	11	12	11	12	14	16	22	12	21	13
	ПС	5	3	4	4	10	5	4	3	4	4	4	6	2	1	4	4,2
	Л	13	15	9	9	6	16	6	14	13	12	13	11	15	19	14	12,33
Агрессивность (Басс-Дарки)	Физ. агр.	3	5	6	5	5	3	5	5	2	3	5	7	2	7	1	4,2667
	Косв. агр.	5	6	5	6	4	3	5	5	5	4	5	7	5	5	8	5,2
	Раздраж.	3	6	4	10	2	6	4	2	2	3	6	7	7	6	7	5
	Негатив.	2	1	2	3	0	3	1	3	2	0	4	1	3	3	0	1,86667
	Обида	5	3	3	6	7	6	5	5	3	4	6	3	7	2	4	4,6
	Подозр.	6	4	4	5	4	7	7	6	5	3	4	4	5	9	3	5,06667
	Верб. агр.	6	3	6	8	6	4	8	8	2	4	8	5	7	6	4	5,66667
Чув. вины	5	9	6	7	6	5	4	6	7	7	7	7	7	2	7	6,13333	
Кеттелл	А	3	4	3	2	4	1	3	4	3	2	4	2	3	2	4	2,93333
	В	10	6	8	10	8	9	7	6	10	10	9	10	7	9	5	8,26667
	С	2	1	2	2	2	1	4	2	2	3	3	1	3	3	1	2,13333
	Е	3	4	3	3	4	3	3	5	5	3	5	5	5	4	4	3,92857
	Г	2	3	3	3	4	2	3	3	4	2	3	2	2	2	2	3
	Г	3	3	2	2	3	4	3	2	4	4	3	2	3	3	3	3
	Н	4	3	3	3	5	1	5	5	5	4	3	5	2	4	4	3,7
	И	2	3	1	4	5	1	5	4	4	2	3	2	4	3	3	3
	Л	3	5	4	4	3	4	4	5	4	7	5	3	5	5	4	4
	М	3	1	3	3	3	1	3	2	1	2	3	2	2	1	1	2
	Н	3	2	1	3	1	4	2	1	4	4	4	1	3	2	4	2,6
	О	4	5	3	6	4	6	4	3	6	4	6	4	6	5	4	4,7
	Q1	3	2	3	5	4	2	4	4	4	2	4	3	3	1	1	3
	Q2	1	4	5	5	1	3	4	3	2	3	5	4	4	4	4	3,47
Q3	2	1	3	4	3	2	5	3	4	3	2	2	4	3	4	3	
Q4	4	4	3	6	4	4	5	4	5	3	5	4	4	2	5	4,13333	
Эмпатия		6	8	6	6	4	3	3	5	8	7	5	6	5	9	6	5,8

Таблица 2 — корреляционный анализ данных по подгруппе «медицинские сестры»

МС		16	17	18	19	20	21	22	23	24	25	26	27	28	29	30	СЗ
Возраст		22	22	21	49	18	27	28	42	33	30	32	26	30	27	28	29
Стаж		4	4	1	5	0,5	5	8	20	10	9	13	8	11	1,5	8	7,2
Внимание	Минуты	36	37	22	40	42	37	45	28	45	19	30	54	30	32	28	35
	Ошибки	0	1	1	1	2	0	3	1	0	3	3	5	2	0	2	1,6
Айзенк	Э	13	11	10	5	14	19	9	19	7	11	21	13	15	8	6	12,067
	Н	10	14	9	14	7	15	18	11	18	17	20	21	18	10	21	14,9
	ПС	2	3	1	3	4	3	1	2	5	4	8	6	4	5	5	3,7333
	Л	15	3	6	8	8	16	15	14	16	17	15	13	8	13	11	11,8667
Агрессивность (Басс-Дарки)	Физ. агр.	2	3	2	4	4	2	3	2	5	4	1	4	7	4	7	3,6
	Косв. агр.	5	5	2	4	4	2	3	2	5	4	1	4	7	4	7	3,9333
	Раздраж.	6	4	1	6	5	3	7	2	6	6	6	8	7	5	6	5,2



МС		16	17	18	19	20	21	22	23	24	25	26	27	28	29	30	СЗ
	Негатив.	4	0	1	0	3	1	5	2	4	3	5	4	2	1	3	2,5333
	Обида	3	6	3	6	6	2	5	6	5	5	6	8	4	4	4	4,86667
	Подозр.	6	7	8	2	6	3	6	3	9	4	6	4	3	4	5	5,06667
	Верб.агр.	6	7	6	4	8	5	9	5	10	3	9	8	6	6	7	6,6
	Чув.вины	4	6	3	6	4	6	7	5	9	7	8	8	6	6	7	6,13333
Кетгелл	А	3	4	3	2	5	4	2	4	3	3	3	2	3	3	2	3,06667
	В	10	8	9	6	8	6	2	10	7	4	8	9	8	7	2	6,93333
	С	4	4	4	1	3	4	3	4	3	2	1	3	2	4	1	2,86667
	Е	6	5	4	3	4	5	3	6	6	5	6	5	6	3	5	4,7857143
	F	3	4	4	1	4	4	2	4	4	4	3	3	3	3	3	3,27
	G	3	3	3	2	3	3	3	4	3	3	1	3	3	4	4	3
	Н	4	5	5	3	4	5	4	5	4	4	5	4	5	3	5	4,33
	I	3	3	4	3	5	4	3	4	4	2	4	4	3	4	3	3,53
	L	5	5	5	4	5	3	7	4	7	5	5	5	6	5	5	5,07
	M	5	2	2	2	2	3	2	3	1	1	2	1	3	4	3	2,4
	N	4	4	2	3	2	1	3	4	4	2	4	3	4	4	3	3,133
	O	3	5	4	5	4	3	4	4	6	5	4	5	5	5	6	4,5333
	Q1	4	2	4	4	4	4	4	5	4	3	4	4	3	3	4	3,733
	Q2	5	3	3	4	3	2	3	3	2	5	3	1	3	4	4	3,2
Q3	3	4	4	1	5	3	4	4	3	2	3	1	4	4	3	3,2	
Q4	4	3	3	3	5	3	5	3	5	5	4	4	5	4	5	4,06667	
Эмпатия		6	5	4	2	3	4	3	10	5	8	5	4	2	10	7	5,2

*Анализ данных по подгруппам «врачи» и «медицинские сестры».* Относительно сводных таблиц, где подсчитаны средние значения результатов по каждой методике в отдельности у врачей и медицинских сестер, можно сделать несколько заключений.

В среднем врачи выполнили задание для диагностики распределения, устойчивости и переключения внимания, быстрее, чем медицинские сестры. Т.е. врачи имеют более устойчивое вни-

мание, чем медицинские сестры, они дольше удерживают внимание на каком-либо объекте, предмете деятельности, не отвлекаясь, что очень важно при проведении ими операций, либо при постановке диагноза, когда необходимо не упустить ни одного признака заболевания.

Медицинские сестры и врачи при проведении методики на определение устойчивости и переключения внимания в среднем сделали одинаковое количество ошибок.

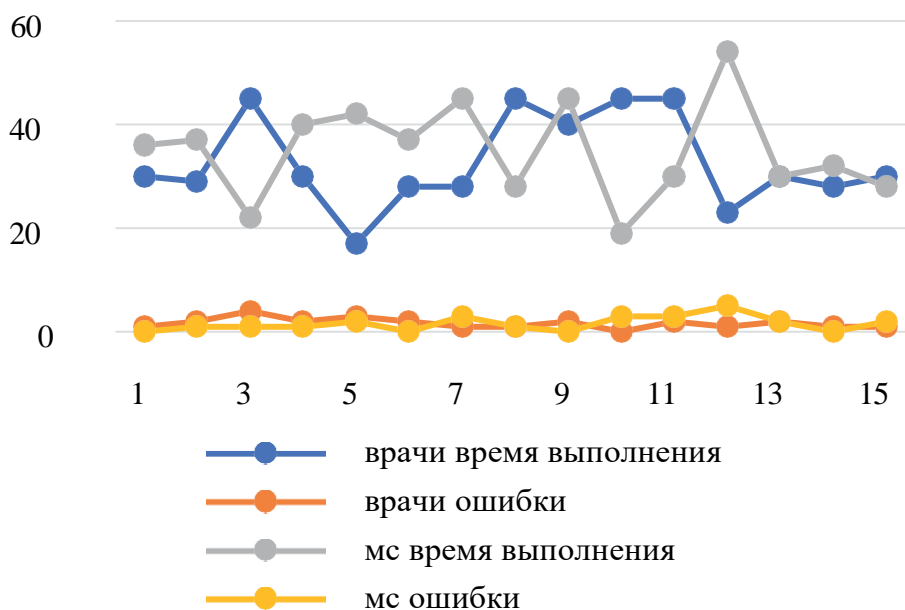


Рис. 2. Характеристика внимания медицинского персонала

После проведения методики на определение уровня эмпатийности и при расчете среднего его значения получилось, что у врачей эмпатия несколько выше, чем у медицинских сестер (врачи 5,8; медсестры 5,2), то есть врачи больше понимают эмоциональное состояние пациента, посредством переживания, проникновения в его субъективный мир по сравнению с медицинскими сестрами. Но нельзя сказать, что у медсестер низкий уровень эмпатийности. У врачей и медсестер

он несколько выше среднего, что свидетельствует о способности создать впечатление приветливости, участия, готовности помочь, понимая внутренний мир пациента, что помогает актуализировать чувства и вербальное умение передать это понимание ясным для пациента языком. По-видимому, эмпатия связана с такими характеристиками личностями врача и медсестры, как доброжелательность, надежность, жизненный опыт, искренность.

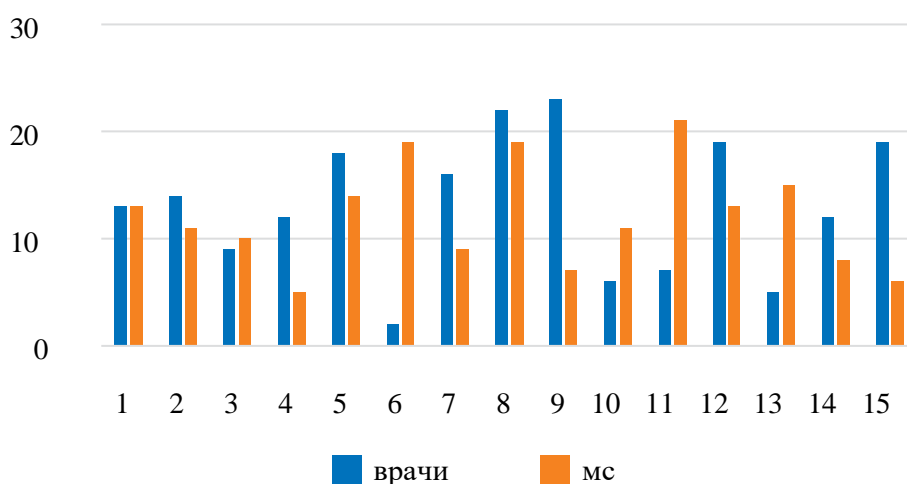


Рис. 3. Диагностика эмпатии медицинского персонала

Обнаружены средние показатели экстраверсии, как у врачей, так и у медицинских сестер (13 баллов). Это говорит о том, что они в доста-

точной степени открыты, общительны, активны, уверены при общении с пациентами и их родственниками.

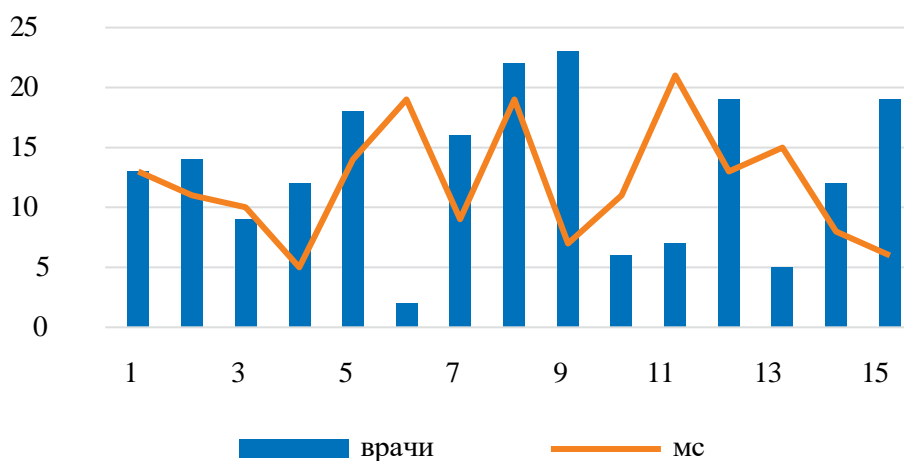


Рис. 4. Диагностика экстравертированности медицинского персонала

При расчете средних значений результатов по психотицизму, оказалось, что у врачей психотицизм выше, чем у медицинских сестер (врачи 4,2; медсестры 3,7). То есть, врачи более конфликтны

и для них возможно принятие эмоциональных решений. Нормальное поведение врача, как правило, предупреждает или хотя бы смягчает конфликтную ситуацию, тогда как этико-деонто-



гические промахи почти неизбежно порождают жалобы и создают предпосылки для усиления

степени ее экстремальности. Медсестры менее конфликтны.

### уровень психотизма

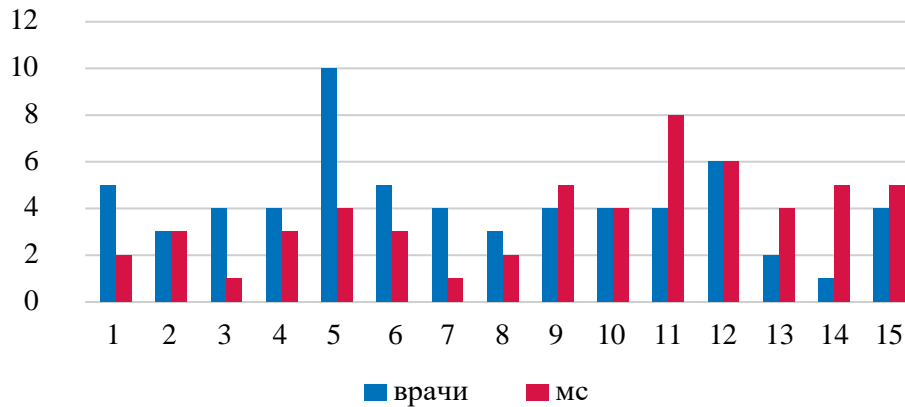


Рис. 5. Диагностика психотизма медицинского персонала:

Анализ вербальной агрессии медицинского персонала показал, что медсестры более агрессивны, чем врачи (врачи 5,6; медсестры 6,6). То есть медсестры чаще выражают свои негативные чувства. Это можно объяснить тем, что врачи общаются с пациентами реже медсестер, которым приходится больше уделять внимания больным во время ухода и при выполнении различных

лечебных манипуляций. Предупреждение деонтологических ошибок является повседневной и актуальной, хотя и нелегкой задачей. Правильное поведение — это служебный долг любого медицинского работника. Средние значения остальных видов агрессивности у врачей и медицинских сестер в равной степени одинаковые, за исключением состояния негативизма.

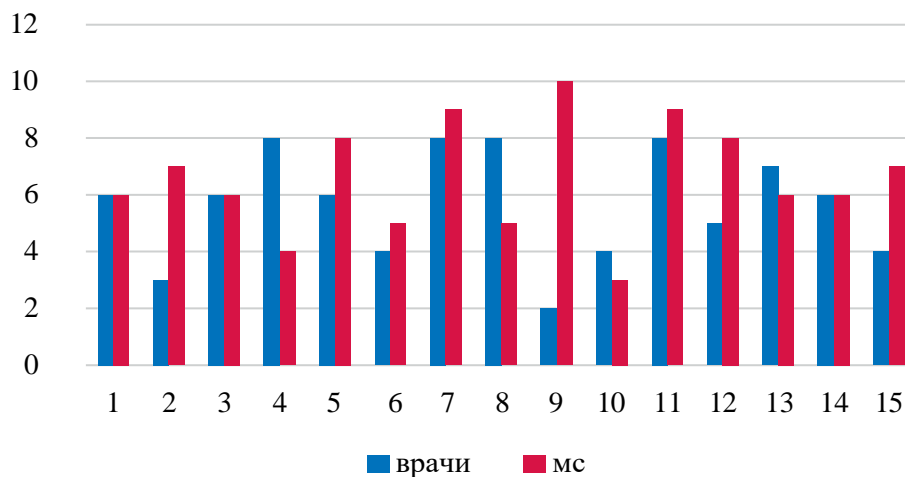


Рис. 6. Диагностика вербальной агрессии

Среднее значение негативизма выше в выборке медсестер (врачи 1,8; медсестры 2,5). То есть медсестры принимают в большей мере оппозиционную манеру в поведении с пациентами. Тем не менее они больше приемлют какие-либо изменения и постоянно к этому стремятся, реорганизуют и совершенствуют свою деятельность.

При подсчете средних значений опросника Кеттелла по каждой выборке получилось, что по

фактору определения степени общительности человека (А) в группе медсестер это значение несколько выше, чем у врачей (врачи 2,9; медсестры 3,1). Это объясняется тем, что у медсестер более длителен эмоциональный контакт с пациентами, они больше времени проводят с пациентом, осуществляя уход за ним и выполняя врачебные назначения.

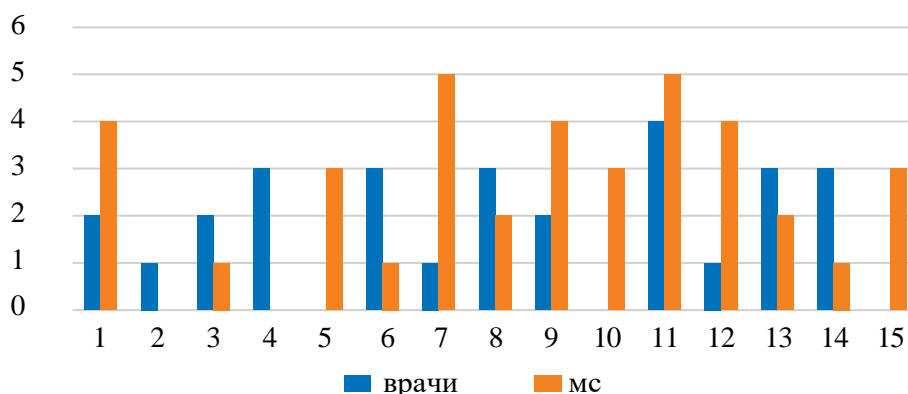


Рис. 7. Характеристика негативизма испытуемых

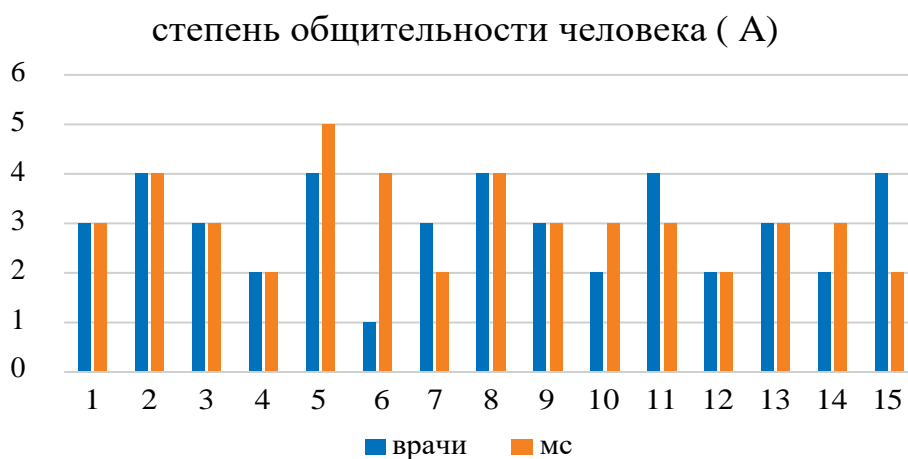


Рис. 8. Диагностика личностных черт медицинских работников с помощью 16-факторного опросника Кеттелла

Среднее значение фактора определения уровня интеллекта (В) у врачей выше, чем у медсестер (врачи 8,3; медсестры 7). Это объясняется тем, что врачи имеют высшее образование, а медицинские сестры — среднее-специальное, что может повлиять на уровень интеллектуального развития медицинских работников. Личностное развитие

обусловлено множеством факторов как внешних (принадлежность человека к определенной культуре, социально-экономическому строю и уникальной для каждого семейной среде), так и внутренних (генетические, биологические и физиологические факторы). Саморазвитие понимается как частный и при этом высший уровень развития.

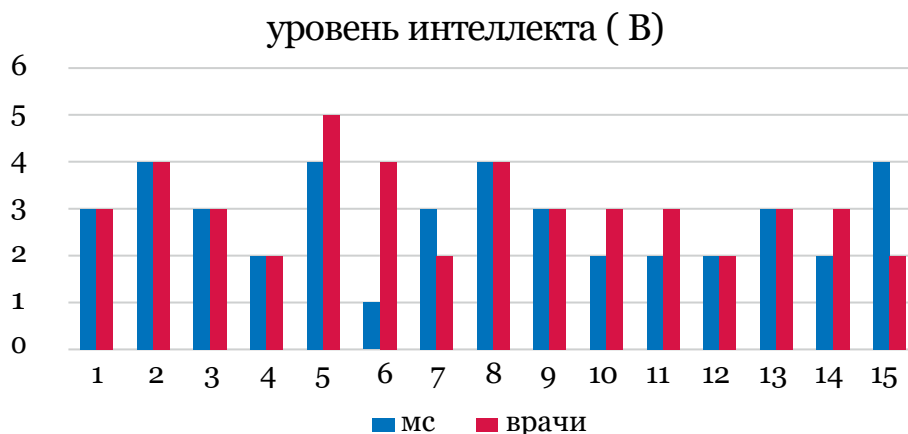


Рис. 9. Уровень интеллекта



Средние значения фактора определения импульсивности и сдержанности (С), говорят о том, что медицинские сестры более импульсивны по сравнению с врачами (врачи 2,1; медсестры 2,9). Это, связано с тем, что деятельность врачей не

позволяет допускать импульсивность в своей работе. Импульсивность в работе медицинских сестер является результатом многозадачности в процессе выполнения своих должностных обязанностей.

### определение импульсивности и сдержанности (С)

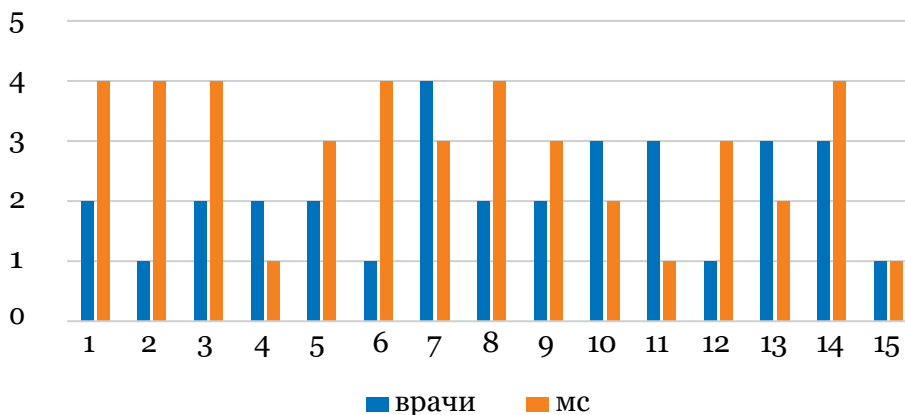


Рис. 10. Определение импульсивности и сдержанности

Среднее значение фактора определения конфликтности и доминантности (Е) выше у медицинских сестер, т.е. для них более характерны уверенность и твердость, чем для врачей. Это объясняется тем, что медсестры большее количество времени общаются с пациентами, поэтому они более убедительны по отношению к ним, точны,

что в некоторой степени необходимо для соблюдения больничного режима, выполнения той или иной лечебной процедуры. Медицинские сестры обладают большим даром убеждения при общении с пациентами (объяснение предстоящей манипуляции, убеждение в ее исполнении, разъяснение результатов).

### определение конфликтности и доминантности (Е)

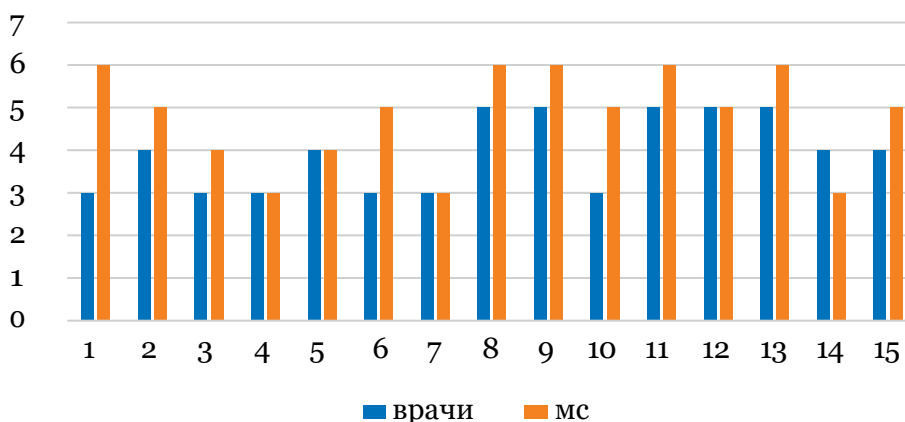


Рис. 11. Определение конфликтности и доминантности

Среднее значение фактора доверчивости-подозрительности (L) выше у медицинских сестер, чем у врачей. Медицинские сестры больше проявляют подозрительность и раздражительность. При расчете средних значений других факторов

опросника Кеттелла у врачей и медицинских сестер травматологического отделения эти значения в равной степени одинаковые, что говорит о их схожести друг с другом.

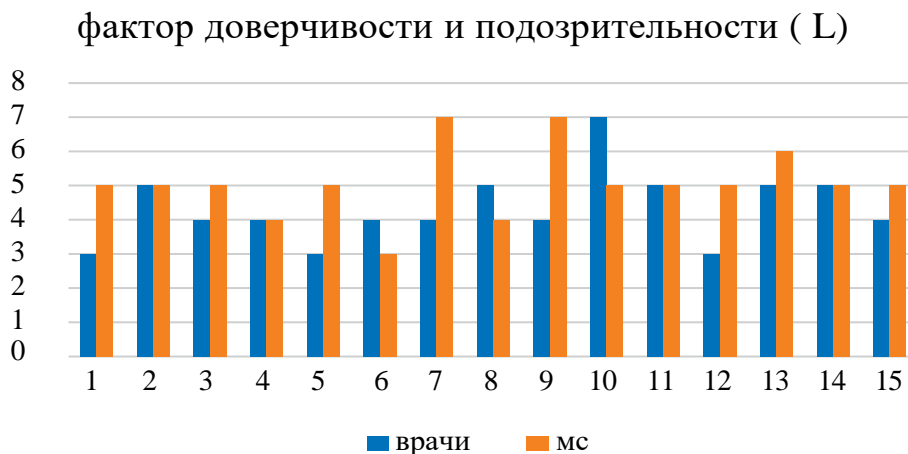


Рис. 12. Фактор доверчивости и подозрительности

Эмоционально-волевые особенности, которые характеризуются факторами С, G, Q3 медсестер выше, чем у врачей. Т.е. они более эмоци-

онально устойчивы, имеют высокий самоконтроль, точны, реально оценивают обстановку.

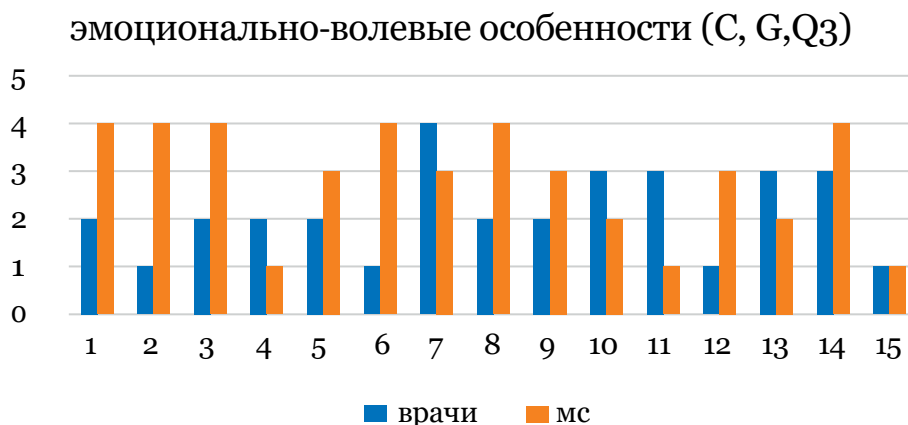


Рис. 13. Эмоционально-волевые особенности

Для оценки значимости различий используем t-критерий Стьюдента, рассчитываемый как разность средних значений, поделенная на сумму квадратов ошибок. После выполнения расчетов, значение t-критерия оказалось равным 0,003989511123. Находим число степеней свободы как  $(15 + 15) - 2 = 28$ . Сравниваем полученное значение t-критерия Стьюдента 0,003989511123 с критическим при  $p = 0,05$  значением, указанным в таблице: 2,048. Так как рассчитанное значение критерия больше критического, делаем вывод о том, что наблюдаемые различия статистически значимы (уровень значимости  $p < 0,05$ ).

Сравнительный анализ данных по t-критерию Стьюдента показал, что медицинские сестры по выраженности конфликтности в общении с пациентами достоверно отличаются от врачей.

После подсчета средних значений результатов по каждой методике, в отдельности у врачей и медицинских сестер, можно сделать несколько **заключений:**

1. Врачи в сравнении с медицинскими сестрами имеют более устойчивое внимание, то есть они длительное время сохраняют сосредоточенность на каком-либо объекте, предмете деятельности, что очень важно при проведении ими операций, либо при постановке диагноза, когда необходимо не упустить ни одного признака заболевания.
2. У врачей и медицинских сестер уровень эмпатии несколько выше среднего, что свидетельствует о понимании эмоционального состояния пациента, посредством переживания, проникновения в его субъективный мир. Способность создать впечатление приветливости,



участия, готовности помочь, понимая внутренний мир пациента, помогает актуализировать чувства и вербальное умение передать это понимание ясным для пациента языком.

3. Среднее значение негативизма выше в выборке медицинских сестер, т.е. медсестры принимают в большей мере оппозиционную манеру в поведении с пациентами. Тем не менее они больше приемлют какие-либо изменения, постоянно к ним стремятся, реорганизуют и совершенствуют свою деятельность.
4. По фактору определения степени общительности в группе медицинских сестер это значение несколько выше. Это объясняется тем, что у медсестер более длителен эмоциональный контакт с пациентами, они проводят с ними больше времени, осуществляя уход и выполняя врачебные назначения.
5. Средние значения фактора импульсивности говорят о том, что медицинские сестры более импульсивны по сравнению с врачами. Это связано с тем, что деятельность врачей не позволяет допускать импульсивности в своей работе. В работе медсестер импульсивность является результатом многозадачности в процессе выполнения своих должностных обязанностей.
6. Среднее значение фактора определения доминантности выше у медицинских сестер, то есть для них характерна уверенность, твердость. Медицинские сестры большее количество времени общаются с пациентами, поэтому они более убедительны по отношению к ним, точны, что в некоторой степени необходимо для соблюдения больничного режима, выполнения той или иной лечебной процедуры. Ме-

дицинские сестры обладают большим даром убеждения при общении с пациентами (объяснение предстоящей манипуляции, убеждение в ее исполнении, разъяснение результатов).

На этапе экспериментального исследования были сформулированы следующие **выводы**:

1. Профессионально важными качествами врачей являются аналитичность мышления, эмоциональная устойчивость, тревожность, эмпатийность.
2. Профессионально важными качествами медицинских сестер являются точность, требовательность, эмпатийность, неконфликтность, выносливость.
3. С увеличением стажа работы врачи становятся более эмоциональными, а медицинские сестры — выносливы и практичны.

Выявив определенные профессиографические характеристики личности персонала травматологического отделения, можно сказать, что персонал обладает необходимыми характеристиками, позволяющими выполнять профессиональное взаимодействие с пациентами, успешно.

#### **Применение исследовательского проекта.**

Перспективы развития данного исследования могут проходить по нескольким направлениям:

1. Провести данное исследование с группой медицинского персонала со схожими личностными характеристиками, но другого медицинского профиля, и сопоставить результаты.
2. Проанализировать данную группу в длительном исследовании (через полгода, год), после проведения психологических тренингов на предмет изменения факта конфликтности врачей и практичности медицинских сестер.

**ФИНАНСИРОВАНИЕ.** Исследование проведено без спонсорской поддержки.

**SOURCE OF FUNDING.** The study was performed without sponsorship.

**КОНФЛИКТ ИНТЕРЕСОВ.** Авторы заявляют об отсутствии конфликта интересов.

**CONFLICT OF INTEREST.** The authors declare no conflicts of interest.

#### **ЛИТЕРАТУРА**

1. Психологические тесты: в 2 т. / под ред. А.А. Карелина. Москва, 2002.
2. Саламыкина Е.В., Дзоценидзе Е.И. Качественные показатели работы среднего медицинского персонала в уходе за больными травматологического профиля // Международный журнал экспериментального образования. 2015. № 11 (6). С. 943–945.
3. Андреева В.Э., Преображенская Е.В., Белова Н.В., Черкасова И.В. Оценка удовлетворенности пациентов стационара медицинской помощью как инструмент повышения качества работы клиники // Медицина. 2018. № 2. С. 117–130.
4. Блохина М.В., Сафина О.Г., Чернова А.П. Оценка качества сестринской медицинской помощи // Медицинская сестра. 2019. Т. 21 № 8. С. 30–35.
5. Немов Р.С. Психология: в 3 т. Том 3. Москва, 2020.
6. Агказева С.А. Исследования в сестринском деле: учебное пособие для вузов. Москва, 2020.



#### ЛИТЕРАТУРА / REFERENCES

1. Karelin A.A., ed. *Psikhologicheskie testy*: in 2 vol. Moscow; 2002. (In Russ.).
2. Salamykina E.V., Dzotsenidze E.I. Kachestvennye pokazateli raboty srednego medi-tsinskogo personala v ukhode za bol'nymi travmatologicheskogo profilya. *International Journal of Experimental Education*. 2015;(11):943-945. (In Russ.).
3. Andreeva V.E., Preobrazhenskaya E.V., Belova N.V., et al. Assessment of patient satisfaction with inpatient care as a tool to improve the quality of the work of clinic. *Journal «Medicina»*. 2018;(2):117-130. (In Russ.). doi: 10.29234/2308-9113-2018-6-2-117-130.
4. Blokhina M.V., Safina O.G., Chernova A.P. Current approaches to assessing the quality of nurse health care. *Meditinskaya Sestra*. 2019;21(8):32-36. (In Russ.). doi: 10.29296/25879979-2019-08-06
5. Nemov R.S. *Psikhologiya*: in 3 vol. Vol. 3. Moscow; 2020. (In Russ.).
6. Agkatseva S.A. *Issledovaniya v sestrinskom dele: uchebnoe posobie dlya vuzov*. Moscow; 2020. (In Russ.).

#### АВТОРЫ

*Любовь Геннадьевна Фирсова* — ORCID-0009-0009-7729-5824

#### AUTHORS

*Lyubov' Gennad'evna Firsova* — ORCID-0009-0009-7729-5824



## **ПРАВИЛА ПОДГОТОВКИ СТАТЕЙ ДЛЯ ПУБЛИКАЦИИ В ЖУРНАЛЕ «НЕОТЛОЖНАЯ ХИРУРГИЯ ИМ. И.И. ДЖАНЕЛИДЗЕ»**

В журнале публикуются статьи научно-практического содержания, обзоры, лекции, клинические наблюдения, информационные материалы, рецензии, дискуссии, письма в редакцию, краткие сообщения, информация о клинической и научной жизни Института, поздравления юбиляров. Материал, предлагаемый для публикации, должен являться оригинальным, не опубликованным ранее в других печатных изданиях. Журнал принимает к публикации статьи по специальностям: 3.1.9. — Хирургия (медицинские науки), 3.1.8. — Травматология и ортопедия (медицинские науки), 3.1.12. — Анестезиология и реаниматология (медицинские науки), 3.1.10. — Нейрохирургия (медицинские науки), 3.1.25. — Лучевая диагностика (медицинские науки).

### **1. РЕДАКЦИОННАЯ ЭТИКА И КОНФЛИКТ ИНТЕРЕСОВ.**

Статья должна иметь визу руководителя и сопровождаться официальным направлением от учреждения (подпись руководителя и гербовая печать учреждения), в котором выполнена работа. В направлении следует указать, является ли статья фрагментом диссертационной работы, научно-исследовательской работы (в этом случае следует указать номер НИР). Работы, поступившие по электронной почте, публикуются в порядке очереди по мере рассмотрения редакцией поступившей корреспонденции и осуществления переписки с авторами.

#### **Статья должна быть подписана всеми авторами.**

Нельзя направлять в редакцию работы, опубликованные или ранее направленные для публикации в иных изданиях. При представлении рукописи авторы несут ответственность за раскрытие своих финансовых и других конфликтных интересов, способных оказать влияние на их работу. При наличии спонсоров авторы должны указать их роль в определении структуры исследования, сборе, анализе и интерпретации данных, а также принятии решения опубликовать полученные результаты. Если источники финансирования не участвовали в подобных действиях, это также следует отметить в прилагаемом бланке направления.

#### **Информированное согласие.**

Запрещается публиковать любую информацию, позволяющую идентифицировать больного (указывать его имя, инициалы, номера историй болезни на фотографиях, при составлении письменных описаний и родословных), за исключением тех случаев, когда она представляет большую научную ценность и больной (его родители или опекуны) дал на это информированное письменное согласие. При получении согласия об этом следует сообщать в публикуемой статье.

#### **Права человека и животных.**

Если в статье имеется описание экспериментов на человеке, необходимо указать, соответствовали ли они этическим стандартам Комитета по экспериментам на человеке (входящего в состав учреждения, в котором выполнялась работа, или регионального) или Хельсинкской декларации 1975 г. и ее пересмотренного варианта 2000 г. При изложении экспериментов на животных следует указать, соответствовало ли содержание и использование лабораторных животных правилам, принятым в учреждении, рекомендациям национального совета по исследованиям, национальным законам.

#### **Автор несет ответственность за правильность библиографических данных.**

### **2. РЕДАКЦИЯ ОСТАВЛЯЕТ ЗА СОБОЙ ПРАВО СОКРАЩАТЬ И РЕДАКТИРОВАТЬ ПРИНЯТЫЕ РАБОТЫ.**

Датой регистрации статьи считается время поступления окончательного (переработанного в соответствии с замечаниями редколлегии или рецензента) варианта статьи.

### **3. ПЛАТА ЗА ПУБЛИКАЦИЮ РУКОПИСЕЙ НЕ ВЗИМАЕТСЯ.**



#### 4. ОТПРАВКА СТАТЕЙ

Авторы присылают материалы, оформленные в соответствии с правилами журнала, по электронной либо обычной почте (192242, Санкт-Петербург, ул. Будапештская, д. 3, литер А, Санкт-Петербургский научно-исследовательский институт им. И.И. Джанелидзе, редакция журнала «Неотложная хирургия им.И.И. Джанелидзе») или передают лично ответственному секретарю журнала. Решение о публикации (или отклонении) статьи принимается редакционной коллегией журнала после ее рецензирования и обсуждения. Адрес электронной почты редакции журнала: nh@emergency.spb.ru

Для отправки статьи требуется подготовить следующие файлы:

1. Текст статьи в формате Microsoft Word (файл rtf, doc, docx);
2. Рисунки отдельными файлами (все рисунки одной архивной папкой zip или rar), **если они не размещены в тексте статьи;**
3. Отдельный файл с аннотацией (**ТРЕБОВАНИЯ к аннотациям см. в п. 5 настоящих правил**);
4. Отсканированную форму направления с визой руководителя и гербовой печатью учреждения (файл pdf или jpeg), последнюю страницу текста статьи с подписями всех соавторов (файл pdf или jpeg).

#### 5. ТРЕБОВАНИЯ К АННОТАЦИЯМ

Аннотация — один из ключевых разделов научной статьи. Решение о целесообразности передачи статьи на рецензирование принимается в первую очередь на основании соответствия аннотации следующим требованиям.

1. Аннотация **должна быть структурирована** и включать **пять обязательных разделов**, отражающих хронологический порядок проведения исследования: обоснование, цель, материал и методы, результаты и заключение / выводы (структурированные аннотации более информативны, чем неструктурированные, необходимость структурирования продиктована преимуществами поиска упорядоченной информации в электронных базах данных).

- 1) **Обоснование:** краткое (1–3 предложения) описание проблемы.
  - 2) **Цель:** предельно конкретное описание главной цели исследования и исследовательского вопроса, решение которого потребовало проведения исследования.
  - 3) **Методы:** а) объекты исследования, б) наличие группы сравнения, в) критерии включения в сравниваемые группы, г) наличие и характеристики вмешательства, д) место проведения исследования, е) продолжительность исследования, ж) оценка результатов, з) описание способов оценки.
  - 4) **Результаты:** краткое описание объектов исследования с оценкой исходов, относящихся к цели.
  - 5) **Заключение:** краткое обобщение результатов, относящихся к главной цели исследования.
- Следует избегать чрезмерных обобщений.**

2. В аннотации **НЕ ДОЛЖНЫ присутствовать** торговые наименования средств медицинского назначения.

3. Аннотация оформляется отдельным файлом. Объем до 2500 знаков. Шрифт — Times New Roman.

#### 6. ТРЕБОВАНИЯ К РИСУНКАМ

Рисунки в формате tiff, jpeg или png приводятся в тексте работы (номер и описание расположены под рисунком), а также прикладываются отдельными файлами (все рисунки одной архивной папкой zip или rar). Графики и диаграммы, созданные в форматах офисных приложений (Word, Excel и т.п.) достаточно привести в тексте статьи в том виде как они есть. Графики и диаграммы, созданные в программах векторной графики (Corel, Illustrator и т.п.), необходимо также предоставить в отдельных файлах. Каждый файл назван по номеру рисунка, соответствующему номеру в тексте статьи (например: Рис-1, Рис-2а, Рис-2б и т.д.). Каждый рисунок должен иметь общий заголовок и расшифровку всех сокращений. В подписях к графикам указываются обозначения по осям абсцисс и ординат и единицы измерения, приводятся пояснения по каждой кривой. В подписях к микрофотографиям указываются метод окраски и увеличение. Все иллюстрации должны быть высокого качества. Фотографии должны





иметь достаточное разрешение (не менее 2000 пикселей по длинной стороне), а цифровые и буквенные обозначения должны хорошо читаться при том размере, в котором иллюстрация будет напечатана в журнале.

## 7. ТРЕБОВАНИЯ К ТЕКСТУ СТАТЬИ

Статья должна быть напечатана шрифтом Times New Roman, размер шрифта 10, интервал 1,15, поля: сверху и снизу по 2 см, по сторонам — 2,25 см. Автоматический перенос слов использовать нельзя.

**ОБЪЕМ** для оригинальных исследований не должен превышать 20 000, для лекций и обзоров — 30 000 знаков.

**СТРУКТУРА** и оформление подробно описаны в шаблоне на сайте журнала (<http://emerg-surgery.ru/>) и на сайте ГБУ НИИ СП им. И.И.Джанелидзе» (<https://emergency.spb.ru/manh/manhjournal/>)

(См.Шаблон): **Обязательными элементами публикации являются:** индекс Универсальной десятичной классификации (УДК) (печатать над названием статьи слева), достаточно подробно отражающий тематику статьи (основные правила индексирования по УДК описаны на сайте <http://teacode.com/online/udc/>); название статьи (заглавными буквами на русском и английском языках); инициалы и фамилия автора (соавторов, на русском и английском языках); наименования города, учреждения, кафедры или отдела, где выполнена работа (на русском и английском языках); основная часть (структура оригинальной статьи: введение, цель, материал и методы, результаты, заключение или обсуждение с выводами, литература); затекстовые библиографические ссылки; резюме на русском и английском языках (с переводом фамилии автора, соавторов, названия статьи и ключевых слов) объемом 8–10 строк с включением цели, методов, результатов и выводов исследования; сведения об авторе (фамилия, имя, отчество, должность, ученая степень, ученое звание, адрес учреждения с почтовым индексом) и контактная информация (телефоны, e-mail) (на русском и английском языках).

Изложение статьи должно быть ясным, сжатым, без длинных исторических введений и повторов. Рукопись может сопровождать словарь терминов (неясных, способных вызвать у читателя затруднения при прочтении). Помимо общепринятых сокращений единиц измерения, физических, химических и математических величин и терминов (например, ДНК), допускаются аббревиатуры словосочетаний, часто повторяющихся в тексте. Все вводимые автором буквенные обозначения и аббревиатуры должны быть расшифрованы в тексте при их первом упоминании. Не допускаются сокращения простых слов, даже если они часто повторяются. Дозы лекарственных средств, единицы измерения и другие численные величины должны быть указаны в системе СИ.

**8. БИБЛИОГРАФИЧЕСКИЕ ССЫЛКИ** приводятся согласно ГОСТ Р 7.0.5-2008 «Библиографическая ссылка. Общие требования и правила составления» и AMA CITATION STYLE GUIDE.

## 9. ИНФОРМАЦИЯ ОБ АВТОРАХ

**Для корреспонденции** указать координаты ответственного автора (адрес электронной почты; номер мобильного телефона для редакции).

**ОБЯЗАТЕЛЬНО указывать идентификатор ORCID для всех авторов.** При отсутствии номера ORCID его необходимо получить, зарегистрировавшись на сайте <https://orcid.org/>.

Посмотреть и скачать шаблоны можно на сайте журнала (<http://emerg-surgery.ru/>) или на сайте ГБУ «Санкт-Петербургский научно-исследовательский институт скорой помощи им. И.И.Джанелидзе» (<https://emergency.spb.ru/manh/manhjournal/>)

В соответствии с требованиями ВАК редакция журнала Неотложная хирургия подвергает статьи, предлагаемые для публикации, проверке на наличие в них плагиата, то есть неправомерных заимствований, нарушающих авторские права третьих лиц и нормы законодательства о защите интеллектуальной собственности. Согласно существующим требованиям, превышение показателя **85%** заимствований при тестировании контента в программе Антиплагиат является безоговорочным основанием для отказа в публикации статьи.




Статьи, подготовленные без соблюдения вышеизложенных правил, возвращаются авторам без предварительного рассмотрения.

Актуальные правила для авторов уточняйте на сайте журнала <http://emerg-surgery.ru/ru/authors> и сайте института <https://emergency.spb.ru/manh/manh-journal/>.

Подписано в печать 12.08.2024. Формат 60×84/8.  
Печать цифровая. Усл. печ. л. 16,25. Тираж 50. Заказ 08082024.

---

Отпечатано

 **Литературно-издательский центр «СТРОКИ»**



г. Воронеж, ул. Любы Шевцовой, 34  
Тел.: +7 (995) 49-48-47-7  
Сайт: [www.strokiivr.ru](http://www.strokiivr.ru)  
E-mail: [info@strokiivr.ru](mailto:info@strokiivr.ru)

---

