Государственное бюджетное учреждение «Санкт-Петербургский институт скорой помощи им. И.И. Джанелидзе»

Полное наименование издания:
«Журнал Неотложная хирургия им. И.И. Джанелидзе»

Издание зарегистрировано в Федеральной службе по надзору за соблюдением законодательства в сфере массовых коммуникаций. Свидетельство о регистрации ПИ № ФС77-86389 от 27 ноября 2023 г.

ISSN: 2712 — 9632

Периодичность издания: 4 раза в год

Главный редактор:
д.м.н. профессор
Парфенов Валерий Евгеньевич

Заместители главного редактора:
д.м.н. профессор
Мануковский Вадим Анатольевич
д.м.н. профессор
Самохвалов Игорь Маркеллович
д.м.н. профессор Демко Андрей Евгеньевич

Секретарь:
д.м.н. доцент Насер Надежда Рамезовна

Издательство: ГБУ «Санкт-Петербургский институт скорой помощи им. И.И. Джанелидзе»
Адрес редакции и издательства:
192242, Санкт-Петербург, ул. Будапештская, д. 3, литер А
Тел. / Tel.: +7 (812) 774-86-75
+7 (812) 384-46-64
E-mail: nh@emergency.spb.ru
info@emergency.spb.ru
http://emerg-surgery.ru/

Входит в перечень ВАК периодических научных и научно-технических изданий, выпускаемых в Российской Федерации, в которых рекомендуется публикация основных результатов диссертаций на соискание ученой степени доктора или кандидата наук (распоряжение Минобрнауки России от 09 апреля 2024 г. № 132-р., список от 15.04.2024 г.) по специальностям: 3.1.10. — Нейрохирургия (медицинские науки); 3.1.25. — Лучевая диагностика (медицинские науки); 3.1.8. — Травматология и ортопедия (медицинские науки); 3.1.9 — Хирургия (медицинские науки)

Электронная версия журнала доступна на сайте института (https://emergency.spb.ru/manh/manh-journal/), сайте журнала http://emerg-surgery.ru/ и в Научной электронной библиотеке (https://www. elibrary. ru/title_about_new. asp?id=75970)

Журнал
НЕОТЛОЖНАЯ ХИРУРГИЯ
им. И.И. Джанелидзе
2024 № 4 (17)
НАУЧНО-ПРАКТИЧЕСКИЙ РЕЦЕНЗИРУЕМЫЙ ЖУРНАЛ

РЕДАКЦИОННАЯ КОЛЛЕГИЯ:

к.м.н. доцент В.С. Афончиков (Санкт-Петербург, Россия), д.м.н. доцент И.М. Барсукова (Санкт-Петербург, Россия), д.м.н. профессор В.Г. Вербицкий (Санкт-Петербург, Россия), д.м.н. профессор А.Е. Демко (Санкт-Петербург, Россия), д.м.н. профессор Е.В. Зиновьев (Санкт-Петербург, Россия), к.м.н. Д.В. Кандыба (Санкт-Петербург, Россия), д.м.н. профессор В.А. Мануковский (Санкт-Петербург, Россия), д.м.н. доцент Н.Р. Насер (Санкт-Петербург, Россия), д.м.н. профессор В.Е. Парфенов (Санкт-Петербург, Россия), чл.-корр. РАН, д.м.н. профессор С.С. Петриков (Москва, Россия), д.м.н. профессор В.Е. Савелло (Санкт-Петербург, Россия), к.м.н. доцент Д.В. Свистов (Санкт-Петербург, Россия), д.м.н. профессор И.М. Самохвалов (Санкт-Петербург, Россия), д.м.н. доцент Д.А. Суров (Санкт-Петербург, Россия), д.м.н. профессор А.Н. Тулупов (Санкт-Петербург, Россия), д.м.н. профессор В.В. Хоминец (Санкт-Петербург, Россия), д.м.н. профессор С.А. Шляпников (Санкт-Петербург, Россия), д.м.н. профессор А.В. Щеголев (Санкт-Петербург, Россия).

РЕДАКЦИОННЫЙ СОВЕТ:

к.м.н. доцент Х.Э. Анваров (Ташкент, Узбекистан), д.м.н. доцент К.В. Атаманов (Новосибирск, Россия), д.м.н. академик РАН С.Ф. Багненко (Санкт-Петербург, Россия), д.м.н. доцент С.С. Багненко (Санкт-Петербург, Россия), д.м.н. профессор В.И. Бадалов (Санкт-Петербург, Россия), д.м.н. И.М. Батыршин (Санкт-Петербург, Россия), д.м.н. профессор И.Г. Беленький (Санкт-Петербург, Россия), д.м.н. член-корр. РАН А.М. Беляев (Санкт-Петербург, Россия), д.м.н. профессор И.В. Бойков (Санкт-Петербург, Россия), д.м.н. профессор А.В. Бондаренко (Барнаул, Россия), д.м.н. профессор А.В. Борсуков (Смоленск, Россия), д.м.н. профессор П.Г. Брюсов (Москва, Россия), д.м.н. профессор Н.И. Вишняков (Санкт-Петербург, Россия), д.м.н. профессор В.А. Волчков (Санкт-Петербург, Россия), д.м.н. академик РАН Д.А. Гранов (Санкт-Петербург, Россия), к.м.н. С.В. Дорогинин (Смоленск, Россия) д.м.н. член-корр. РАН А.А. Гринь (Москва, Россия), д.м.н. профессор А.А. Завражнов (Санкт-Петербург, Россия), д.м.н. профессор М.Ю. Кабанов (Санкт-Петербург, Россия), д.м.н. доцент А.М. Карачун (Санкт-Петербург, Россия), д.м.н. доцент Н.А. Касимовская (Москва, Россия), д.м.н. Ю.Б. Кашанский (Санкт-Петербург, Россия), д.м.н. профессор Б.Н. Котив (Санкт- Петербург, Россия), д.м.н. академик РАН В.В. Крылов (Москва, Россия), д.м.н. доцент А.Л. Кудяшев (Санкт-Петербург, Россия) д.м.н. профессор В.Н. Лапшин (Санкт-Петербург, Россия), д.м.н. доцент Р.Е. Лахин (Санкт-Петербург, Россия), д.м.н. профессор Е.Ю. Левчик (Екатеринбург, Россия), д.м.н. профессор В.М. Луфт (Санкт-Петербург, Россия), д.м.н. академик РАН Н.А. Майстренко (Санкт-Петербург, Россия), д.м.н. профессор Д.А. Маланин (Волгоград, Россия), д.м.н. доцент Б.В. Мартынов (Санкт- Петербург, Россия), к.м.н. А.И. Махновский (Санкт-Петербург, Россия), д.м.н. Е.Б. Милиевская (Россия, Москва), д.м.н. профессор И.П. Миннуллин (Санкт-Петербург, Россия), д.м.н. профессор А.Г. Мирошниченко (Санкт-Петербург, Россия), д.м.н. профессор В.П. Орлов (Санкт-Петербург, Россия), д.м.н. профессор С.В. Петров (Санкт-Петербург, Россия), д.м.н. Л.П. Пивоварова (Санкт-Петербург, Россия), д.м.н. профессор С.А. Повзун (Санкт-Петербург, Россия), д.м.н. профессор А.А. Поликарпов (Санкт-Петербург, Россия), д.м.н. профессор М.Л. Рогаль (Москва, Россия), д.м.н. профессор Н.Н. Рухляда (Санкт-Петербург, Россия), д.м.н. профессор А.А. Суфианов (Тюмень, Россия), д.м.н. доцент А.А. Солодов (Москва, Россия), д.м.н. профессор А.В. Савелло (Санкт-Петербрург, Россия), д.м.н. доцент А.П. Спасова (Петрозаводск, Россия), д.м.н. профессор А.А. Сперанская (Санкт-Петербург, Россия), д.м.н. профессор В.В. Стрижелецкий (Санкт-Петербург, Россия), д.м.н., доцент В.М. Теплов (Санкт-Петербург, Россия), д.м.н. член-корр. РАН Р.М. Тихилов (Санкт-Петербург, Россия), д.м.н. профессор В.Н. Троян (Москва, Россия), д.м.н., доцент Д.Б. Туляганов (Ташкент, Узбекистан), д.м.н. профессор А.М. Хаджибаев (Ташкент, Узбекистан), д.м.н. профессор Н.Н. Хачатрян (Москва, Россия), д.м.н. академик РАН Г.Г. Хубулава (Санкт-Петербург, Россия), д.м.н. академик РАН М.Ш. Хубутия (Москва, Россия), д.м.н. профессор С.И. Шляффер (Россия, Москва), д.м.н. профессор О.Н. Эргашев (Санкт-Петербург, Россия), д.м.н. профессор П.К. Яблонский (Санкт-Петербург, Россия).

К публикации принимаются только научные статьи, подготовленные в соответствии с правилами для авторов. Направляя статью в редакцию, авторы принимают условия договора публичной оферты. Точка зрения авторов может не совпадать с мнением редакции.

Saint-Petersburg I.I. Dzhanelidze Research Institute of Emergency Medicine

Full name of the publication: The journal of "Emergency Surgery named after I.I.Dzanelidze"

The publication is registered with the Federal Service for Supervision of Compliance with Legislation in the Field of Mass Communications. Certificate of registration of PI No. FS77-86389 dated November 27, 2023

ISSN: 2712 — 9632

Frequency of publication: 4 times a year

Editor-in-Chief:
Dr.Sci. (Medicine) professor Parfyonov Valeriy Evgenievich

Deputy chief editors:
Dr.Sci. (Medicine) professor Manukovsky Vadim Anatolyevich
Dr.Sci. (Medicine) professor Samokhvalov Igor Markellovich
Dr.Sci. (Medicine) professor Demko Andrey Evgenievich

Secretary:
Dr.Sci. (Medicine) associate professor Naser Nadezhda Ramezovna

Publishing house: GBU "St. Petersburg Institute of Emergency Medicine named after I.I. Dzhanelidze"
Address of the editorial office and publishing house:
192242, Saint-Petersburg, Budapestskaya st., 3, letter A
Tel.: +7 (812) 774-86-75
+7 (812) 384-46-64
E-mail: nh@emergency.spb.ru
info@emergency.spb.ru
http://emerg-surgery.ru/

Electronic version is available on the institute's website (https://emergency.spb.ru/manh/manh-journal/), on the journal's website http://emerg-surgery.ru/ and in the Russian Science Citation Index (https://www.elibrary.ru/title_ about_new.asp?id=75970

The Journal of EMERGENCY SURGERY named after I.I. Dzhanelidze
2024 №4 (17)
FUNDAMENTAL AND PRACTICAL JOURNAL

EDITORIAL BOARD:

Ph.D. associate professor V.S. Afonchikov (St. Petersburg, Russia), Dr.Sci. (Medicine) associate professor I.M. Barsukova (St. Petersburg, Russia), Dr.Sci. (Medicine) professor V.G. Verbitsky (St. Petersburg, Russia), Dr.Sci. (Medicine) professor A.E Demko. (St. Petersburg, Russia), Dr.Sci. (Medicine) professor E.V. Zinoviev (St. Petersburg, Russia), Ph.D. D.V. Kandyba (St Petersburg, Russia), Dr.Sci. (Medicine) professor V.A. Manukovsky (St. Petersburg, Russia), Dr.Sci. (Medicine) associate professor N.R. Nasser (St. Petersburg, Russia), Dr.Sci. (Medicine) professor V.E. Parfenov (St. Petersburg, Russia), Dr.Sci. (Medicine) professor of RAS S.S. Petrikov (Moscow, Russia), Dr.Sci. (Medicine) professor V.E. Savello (St. Petersburg, Russia), Dr.Sci. (Medicine) professor I.M. Samokhvalov (St. Petersburg, Russia), Ph.D. associate professor D.V. Svistov (St. Petersburg, Russia), Dr.Sci. (Medicine) associate Professor D.A. Surov (St. Petersburg, Russia), Dr.Sci. (Medicine) Professor A.N. Tulupov (St. Petersburg, Russia), Dr.Sci. (Medicine) professor V.V. Khominets (St. Petersburg, Russia), Dr.Sci. (Medicine) professor. S.A. Shlyapnikov (St. Petersburg, Russia), Dr.Sci. (Medicine) professor A.V. Shchegolev (St. Petersburg, Russia).

EDITORIAL COUNCIL:

PhD associate professor Kh. Anvarov (Tashkent, Uzbekistan), Dr.Sci. (Medicine) associate professor K.V. Atamanov (Novosibirsk, Russia), Dr.Sci. (Medicine) academician of RAS S.F. Bagnenko (St. Petersburg, Russia), Dr.Sci. (Medicine) associate professor S.S. Bagnenko (St. Petersburg, Russia), Dr.Sci. (Medicine) professor V.I. Badalov (Санкт-Петербург, Россия), Dr.Sci. (Medicine) I.M. Batyrshin (Санкт-Петербург, Россия), Dr.Sci. (Medicine) professor I.G. Belenky (St. Petersburg, Russia), Dr.Sci. (Medicine) cor. memb. of RAS A.M. Belyaev (St. Petersburg, Russia), Dr.Sci. (Medicine) professor I.V. Boykov (St. Petersburg, Russia), Dr.Sci. (Medicine) professor A.V. Bondarenko (Barnaul, Russia), Dr.Sci. (Medicine) professor A.V. Borsukov (Smolensk, Russia), Dr.Sci. (Medicine) professor P.G. Bryusov (Moscow, Russia), Dr.Sci. (Medicine) professor V.A. Volchkov (St. Petersburg, Russia), Dr.Sci. (Medicine) academician of RAS D.A. Granov (St. Petersburg, Russia), Ph.D. S.V. Doroginin (Smolensk, Russia), Dr.Sci. (Medicine) cor. memb. of RAS A.A. Grin (Moscow, Russia), Dr.Sci. (Medicine) professor A.A. Zavrazhnov (St. Petersburg, Russia), Dr.Sci. (Medicine) professor M.Y. Kabanov (St. Petersburg, Russia), Dr.Sci. (Medicine) associate professor A.M. Karachun (St. Petersburg, Russia), Dr.Sci. (Medicine) associate professor N.A. Kasimovskaya (Moscow,Russia), Dr.Sci. (Medicine) Yu.B. Kashansky (St. Petersburg, Russia), Dr.Sci. (Medicine) professor B.N. Kotiv (St. Petersburg, Russia), Dr.Sci. (Medicine) academician of RAS V.V. Krylov (Moscow, Russia), Dr.Sci. (Medicine) associate professor A.L. Kudiashev (St. Petersburg, Russia), Dr.Sci. (Medicine) professor V.N. Lapshin (St. Petersburg, Russia), Dr.Sci. (Medicine) associate professor R.E. Lakhin (St. Petersburg, Russia), Dr.Sci. (Medicine) professor E.Y. Levchik (Ekaterinburg, Russia), Dr.Sci. (Medicine) professor V.M. Luft (St. Petersburg, Russia), Dr.Sci. (Medicine) academician of the RAS N.A. Maistrenko (St. Petersburg, Russia), Dr.Sci. (Medicine) professor D.A. Malanin (Volgograd, Russia), Dr.Sci. (Medicine) associate professor B.V. Martynov (St. Petersburg, Russia), Ph.D. A.I. Makhnovsky (St. Petersburg, Russia), Dr.Sci. (Medicine) E.B. Milievskaya (Moscow, Russia), Dr.Sci. (Medicine) professor I.P. Minnullin (St. Petersburg, Russia), Dr.Sci. (Medicine) professor A.G. Miroshnichenko (St. Petersburg, Russia), Dr.Sci. (Medicine) professor V.P. Orlov (St. Petersburg, Russia), Dr.Sci. (Medicine) S.P. Nokhrin (St. Petersburg, Russia), Dr.Sci. (Medicine) professor S.V. Petrov (St. Petersburg, Russia), Dr.Sci. (Medicine) L.P. Pivovarova (St. Petersburg,Russia), Dr.Sci. (Medicine) professor S.A. Povzun (St. Petersburg, Russia), Dr.Sci. (Medicine) professor A.A. Polikarpov (St. Petersburg, Russia), Dr.Sci. (Medicine) professor M.L. Rogal (Moscow, Russia), Dr.Sci. (Medicine) professor N.N. Rukhlyada (St. Petersburg, Russia), Dr.Sci. (Medicine) professor S.I. Shliafer (Moscow, Russia), Dr.Sci. (Medicine) associate professor A.A. Solodov (Moscow, Russia), Dr.Sci. (Medicine) Professor A.V. Savello (St. Petersburg, Russia), Dr.Sci. (Medicine) associate professor A.P. Spasova (Petrozavodsk, Russia), Dr.Sci. (Medicine) professor A.A. Speranskaia (St. Petersburg, Russia), Dr.Sci. (Medicine) professor V.V. Strizheletsky (St. Petersburg, Russia), Dr.Sci. (Medicine) professor A.A. Sufianov (Tyumen, Russia), Dr.Sci. (Medicine) associate professor V.M. Teplov (Saint-Petersburg, Russia), Dr.Sci. (Medicine) cor. memb. of RAS R.M. Tikhilov (St. Petersburg, Russia), Dr.Sci. (Medicine) professor V.N. Trojan (Moscow, Russia), MD associate professor D. Tulyaganov (Tashkent, Uzbekistan), Dr.Sci. (Medicine) professor A.M. Khadzhibaev (Tashkent, Uzbekistan), Dr.Sci. (Medicine) professor N.N. Khachatryan (Moscow, Russia), Dr.Sci. (Medicine) academician of RAS G.G. Khubulava (St. Petersburg, Russia), Dr.Sci. (Medicine) academician of RAS M.Sh. Khubutia (Moscow, Russia), Dr.Sci. (Medicine) associate professor O.N. Ergashev (St. Petersburg, Russia), Dr.Sci. (Medicine) professor N.I. Vishnyakov (Saint-Petersburg, Russia), Dr.Sci. (Medicine) professor P.K. Yablonsky (St. Petersburg, Russia).

Only the articles prepared with Author,s guidelines are accepted for publication. When submitting an article to the Editorial Board, the authors accept the terms and condition of the public offer agreement. Editorial opinion does non always coincide with the opinion of the authors.

Уважаемые коллеги!

Примите мои самые искренние поздравления с наступающим Новым годом и Рождеством!

Этот праздник объединяет нас вокруг наших самых главных ценностей. Новогодние дни наполнены любовью к близким, родному дому, своей стране. Новый год всегда был и остается для нас временем заветных надежд, ожидания добрых перемен.

Подводя итоги уходящего 2024 года, хочу искренне поблагодарить всех вас за победы и достижения, за самоотверженный труд, за терпение, выдержку, за самоотдачу.

Желаю нам всем в новом 2025 году сохранить высокий темп изменений, ставить перед собой новые амбициозные цели и развивать новые компетенции, отвечая на вызовы будущего.

Крепкого вам здоровья, счастья и творческих успехов!

Вадим Анатольевич Мануковский
Директор ГБУ «Санкт-Петербургский научно-исследовательский институт скорой помощи имени И.И. Джанелидзе», профессор, Заслуженный врач РФ

Поздравляю всех с наступающим Новым 2025 годом и выражаю глубокую признательность за вклад каждого из Вас в развитие нашего журнала!

Мы многое сделали вместе в уходящем году! Подготовка и рецензирование статей, редакторская и корректорская работа, творческие споры в поиске истины, активное общение — все это было интенсивным и содержательным. Очень надеюсь, что и в дальнейшем мы будем так же активно сотрудничать. Благодаря вовлеченности и творческой энергии команды, журнал представляет коммуникативную площадку с бесконечным ресурсом нового из науки и практики.

Позвольте пожелать Вам крепкого здоровья, творческого подъема и вдохновения, энергии, оптимизма и возможностей для реализации всех Ваших идей и проектов!

Пусть Ваши научные труды принесут большую пользу стране и обществу, а наш журнал будет авторитетной площадкой для партнерства, дискуссий, обмена опытом, плодотворного сотрудничества!

Выражаю искреннюю благодарность команде журнала за созидательный труд, профессионализм, упорство и преданность общему делу, которые позволяют нам регулярно получать удовольствие от проделанной работы!

Пусть Новый год станет генератором новых, интересных, неординарных мыслей, и наполнит нашу научную жизнь актуальными исследованиями и востребованными результатами.

Парфенов Валерий Евгеньевич
Главный редактор журнала «Неотложная хирургия им. И.И. Джанелидзе», научный руководитель ГБУ «Санкт-Петербургский научно-исследовательский институт скорой помощи имени И.И. Джанелидзе», профессор, Заслуженный врач РФ

СОДЕРЖАНИЕ

АКТУАЛЬНЫЕ ВОПРОСЫ ХИРУРГИИ
ОРИГИНАЛЬНЫЕ СТАТЬИ

1. ПЕРСПЕКТИВЫ ИСПОЛЬЗОВАНИЯ МУЛЬТИМОДАЛЬНОГО ПОДХОДА К МОНИТОРИНГУ МЕСТНОГО МЕТАБОЛИЗМА ОПУХОЛЕЙ В ОЦЕНКЕ ЛЕЧЕБНОГО ПАТОМОРФОЗА РАКА МОЛОЧНОЙ ЖЕЛЕЗЫ ПОСЛЕ НЕОАДЪЮВАНТНОЙ ТЕРАПИИ
М.И. АРАБАЧЯН, В.В. ШУПЛЕЦОВ, М.Ю. КИРИЛЛИН, А.В. ДУНАЕВ, Е.В. ПОТАПОВА 8

2. АНАЛИЗ РЕЗУЛЬТАТОВ АРТРОСКОПИЧЕСКОГО ЛЕЧЕНИЯ ОСТЕОХОНДРАЛЬНЫХ ПОВРЕЖДЕНИЙ ТАРАННОЙ КОСТИ
Д.О. БАРУЛИН, Р.О. ГОРБАТОВ, А.Ю. КОПЫЛОВ, Е.Е. МАЛЫШЕВ, А.А. ЗЫКИН 16

3. МИКРОМОРФОЛОГИЯ СОСУДИСТОГО РУСЛА СТЕНКИ ТОЛСТОЙ КИШКИ ПРИ ФОРМИРОВАНИИ РАЗНЫХ ТИПОВ АНАСТОМОЗОВ В УСЛОВИЯХ КИШЕЧНОЙ НЕПРОХОДИМОСТИ
Ю.С. ВАЙНЕР 26

4. ХЕМИЛЮМИНЕСЦЕНЦИЯ КРОВИ ПРИ ИНФЕКЦИОННОМ ПРОЦЕССЕ И ВОЗМОЖНОСТЬ ЕЕ ИСПОЛЬЗОВАНИЯ ДЛЯ ОЦЕНКИ АКТИВНОСТИ ЭНДОТОКСИНА ПРИ СЕПСИСЕ — АНЕСТЕЗИОЛОГИЯ-РЕАНИМАТОЛОГИЯ, ЛАБОРАТОРНАЯ ДИАГНОСТИКА, ОРИГИНАЛЬНАЯ СТАТЬЯ
М.И. ГРОМОВ, Л.П. ПИВОВАРОВА, О.Б. АРИСКИНА, И.В. ОСИПОВА. 32

5. РАЗРАБОТКА ОРИГИНАЛЬНОЙ МЕТОДИКИ МЕХАНИЧЕСКОГО ВЫДЕЛЕНИЯ СТРОМАЛЬНО-ВАСКУЛЯРНОЙ КЛЕТОЧНОЙ ФРАКЦИИ
Е.В. ЗИНОВЬЕВ, В.А. МАНУКОВСКИЙ, Э.К. ДЕРИЙ, Д.В. КОСТЯКОВ 40

6. ПРИМЕНЕНИЕ КОНЦЕПЦИИ ERAS ПРИ ОБЕЗБОЛИВАНИИ ПАЦИЕНТОВ ПОСЛЕ ВТС РЕЗЕКЦИЙ ЛЕГКИХ
О.В. НОВИКОВА, В.А. ВОЛЧКОВ, А.С. ПЕТРОВ, Б.Н. ШАХ, А.А. БОЯРКИН, М.А. АТЮКОВ. 49

7. ВОЗМОЖНОСТИ ВАКУУМНОЙ ТОНКОИГОЛЬНОЙ АСПИРАЦИОННОЙ БИОПСИИ ПРИ СКЛЕРОТЕРАПИИ КОЛЛОИДНЫХ УЗЛОВ ЩИТОВИДНОЙ ЖЕЛЕЗЫ — ЛУЧЕВАЯ ДИАГНОСТИКА, ОРИГИНАЛЬНАЯ СТАТЬЯ
А.О. ТАГИЛЬ, А.В. БОРСУКОВ 57

ОБЗОРЫ И КЛИНИЧЕСКИЕ СЛУЧАИ

8. НОЖЕВОЕ ПРОНИКАЮЩЕЕ ЧЕРЕПНО-МОЗГОВОЕ РАНЕНИЕ: ОПИСАНИЕ КЛИНИЧЕСКОГО СЛУЧАЯ
Н.А. СЕРЕБРЕННИКОВ, К.В. БАБИЧЕВ, М.Н. КРАВЦОВ, К.В. ТЮЛИКОВ, В.Е. ПАРФЕНОВ, В.А. МАНУКОВСКИЙ 65

9. СИНДРОМ КУБИТАЛЬНОГО КАНАЛА: МЕТОДЫ ХИРУРГИЧЕСКОГО ЛЕЧЕНИЯ
Е.А. ПЕТРЕНКО, А.И. ГАЙВОРОНСКИЙ, Л.И. ЧУРИКОВ, Д.Е. АЛЕКСЕЕВ, М.А. ЛЕГЗДАЙН, Д.В. СВИСТОВ. 71

10. ИНТЕНСИВНАЯ ТЕРАПИЯ ТЯЖЕЛОЙ ГИПОТЕРМИИ (ОБЗОР ЛИТЕРАТУРЫ)
В.М. ЛУФТ, А.М. СЕРГЕЕВА, А.В. ЛАПИЦКИЙ, Б.Р. КЕЛЬБЕТОВА, М.В. НАНИЕВА 87

11. РЕАБИЛИТАЦИЯ ПОСТРАДАВШИХ С ПОВРЕЖДЕНИЯМИ ГРУДИ (ЛЕКЦИЯ)
А.Н. ТУЛУПОВ, А.Е. ДЕМКО, И.Г. БЕЛЕНЬКИЙ 99

ОБЩЕСТВЕННОЕ ЗДОРОВЬЕ, ОРГАНИЗАЦИЯ И СОЦИОЛОГИЯ ЗДРАВООХРАНЕНИЯ, МЕДИКО-СОЦИАЛЬНАЯ ЭКСПЕРТИЗА. СЕСТРИНСКОЕ ДЕЛО

12. ВРАЧЕБНЫЕ КАДРЫ РОССИИ
Н.И. ВИШНЯКОВ, М.В. ОКУЛОВ, И.М. БАРСУКОВА 109

«ИСТОРИЯ. СОБЫТИЯ. ЛЮДИ» 114

АНОНС МЕРОПРИЯТИЙ ГБУ СПБ НИИ СП ИМ. И.И. ДЖАНЕЛИДЗЕ НА 2025 ГОД 118

КАЛЕНДАРЬ НА 2025 ГОД 119

ПРАВИЛА ПОДГОТОВКИ СТАТЕЙ 120

CONTENTS

ACTUAL ISSUES IN SURGERY
ORIGINAL ARTICLES

1. PERSPECTIVES OF MULTIMODAL APPROACH FOR MONITORING LOCAL TUMOR METABOLISM IN ASSESSING THE THERAPEUTIC PATHOMORPHOSIS OF BREAST CANCER AFTER NEOADJUVANT THERAPY
M.I. ARABACHYAN, V.V. SHUPLETSOV, M.YU. KIRILLIN, A.V. DUNAEV, E.V. POTAPOVA 8

2. A CRITICAL EXAMINATION OF THE OUTCOMES OF ARTHROSCOPIC INTERVENTION IN THE MANAGEMENT OF OSTEOCHONDRAL INJURIES OF THE TALUS BONE
D.O. BARULIN, R.O. GORBATOV, A.YU. KOPYLOV, E.E. MALYSHEV 16

3. MICROMORPHOLOGY OF THE VASCULAR BED OF THE COLON WALL IN THE FORMATION OF DIFFERENT TYPES OF ANASTOMOSES IN CONDITIONS OF ILEUS
YU.S. VAJNER 26

4. CHEMILUMINESCENCE OF BLOOD DURING AN INFECTIOUS PROCESS AND THE POSSIBILITY OF ITS USE TO ASSESS ENDOTOXIN ACTIVITY IN SEPSIS
M.I. GROMOV, L.P. PIVOVAROVA, O.B. ARISKINA, I.V. OSIPOVA 32

5. DEVELOPMENT OF AN ORIGINAL METHODS FOR MECHANICAL ISOLATION OF STROMAL-VASCULAR CELL FRACTION
E.V. ZINOVIEV, V.A. MANUKOVSKY, A.E. DEMKO, E.K. DERII, D.V. KOSTYAKOV 40

6. APPLICATION OF THE ERAS CONCEPT IN PATIENTS AFTER VTS LUNG RESECTIONS
O.V. NOVIKOVA, V.A. VOLCHKOV, A.S. PETROV, B.N. SHAH, A.A. BOYARKIN, M.A. ATYKOV 49

7. POSSIBILITIES OF VACUUM FINE-NEEDLE ASPIRATION BIOPSY IN THE CONTEXT OF SCLEROTHERAPY FOR COLLOID THYROID NODULES
A.O. TAGIL, A.V. BORSUKOV 57

CLINICAL CASES AND REVIEW ARTICLES

8. KNIFE PENETRATING BRAIN INJURY: DESCRIPTION OF A CLINICAL CASE
N.A. SEREBRENNIKOV, K.N. BABICHEV, M.N. KRAVTSOV, K.V. TYULIKOV, V.E. PARFENOV, V.A. MANUKOVSKY 65

9. CUBITAL CANAL SYNDROME: SURGICAL TREATMENT METHODS
E.A. PETRENKO, A.I. GAYVORONSKIY, L.I. CHURIKOV, D.E. ALEKSEEV, M.A. LEGZDAYN, G.G. BULYSHCHENKO, D.V. SVISTOV 71

10. FEATURES OF METABOLIC DYSFUNCTION IN PATIENTS WITH HEPATIC ENCEPHALOPATHY AND MODERN APPROACHES TO ITS NUTRITIONAL CORRECTION
V.M. LUFT, A.M. SERGEEVA, A.V. LAPITSKY, B.R. KELBETOVA, M.V. NANIEVA 87

11. MEDICAl REHABILITATION OF PATIENTS WITH CHEST INJURIES (lecture)
A.N. TULUPOV, A.E. DEMKO, I.G. BELENKY 99

NURSING AND PUBLIC HEALTH, AN ORGANIZATION AND SOCIOLOGY OF HEALTHCARE, MEDICAL AND SOCIAL EXPERTISE

12. RUSSIAN MEDICAL STAFF
N.I. VISHNYAKOV, M.V. OKULOV, I.M. BARSUKOVA 109

HISTORY. EVENTS. PEOPLE 114

ANNOUNCEMENT OF EVENTS FOR 2025. 118

CALENDAR FOR 2025 119

RULES FOR PREPARING ARTICLES. 120

УДК 618.19; 616-006.6
DOI: 10.54866/27129632_2024_4_08

ПЕРСПЕКТИВЫ ИСПОЛЬЗОВАНИЯ МУЛЬТИМОДАЛЬНОГО ПОДХОДА К МОНИТОРИНГУ МЕСТНОГО МЕТАБОЛИЗМА ОПУХОЛЕЙ В ОЦЕНКЕ ЛЕЧЕБНОГО ПАТОМОРФОЗА РАКА МОЛОЧНОЙ ЖЕЛЕЗЫ ПОСЛЕ НЕОАДЪЮВАНТНОЙ ТЕРАПИИ

© М.И. АРАБАЧЯН [1,2], В.В. ШУПЛЕЦОВ [3], М.Ю. КИРИЛЛИН [4], А.В. ДУНАЕВ [3], Е.В. ПОТАПОВА [3]
[1] ФГБОУ ВО «Смоленский государственный медицинский университет» Минздрава России, Смоленск, Россия
[2] ОГБУЗ «Смоленский областной онкологический клинический диспансер», Смоленск, Россия
[3] ФГБОУ ВО «Орловский государственный университет имени И.С. Тургенева», Орел, Россия
[4] ФГБНУ «Федеральный исследовательский центр Институт прикладной физики им. А.В. Гапонова-Грехова Российской академии наук», Нижний Новгород, Россия

РЕЗЮМЕ

ОБОСНОВАНИЕ. Рак молочной железы (РМЖ) является самым распространенным злокачественным новообразованием у женского населения по всему миру. Наряду с неуклонным ростом заболеваемости, отмечается снижение показателей смертности от РМЖ, что связано с усовершенствованием методов ранней диагностики и лечения данной патологии. Внедрение неоадъювантного лекарственного лечения РМЖ позволило увеличить долю органосохраняющих вмешательств при хирургическом лечении и повысить выживаемость пациенток с агрессивными формами данного заболевания. Однако, в ряде случаев, не всегда удается точно оценить эффективность проведенного лечения с применением существующих методов диагностики. Одним из перспективных направлений оценки особенностей метаболизма опухолей молочных желез после неоадъювантной терапии является мультимодальное применение методов оптической диагностики: флуоресцентной спектроскопии и спектроскопии диффузного отражения.

ЦЕЛЬ ИССЛЕДОВАНИЯ: оценка перспектив использования мультимодального подхода для исследования местного метаболизма опухолей молочных желез с применением спектроскопических методов для оценки лечебного патоморфоза РМЖ после неоадъювантной терапии.

МАТЕРИАЛЫ И МЕТОДЫ. В статье представлены результаты *ex vivo* обследования макропрепаратов 10 удаленных молочных желез у пациенток с морфологически верифицированным РМЖ. В рамках данного научного исследования проводилась послеоперационная оценка местного метаболизма злокачественных новообразований методами флуоресцентной спектроскопии и спектроскопии диффузного отражения с помощью специально разработанного устройства с тонкоигольным оптоволоконным зондом с последующим анализом особенностей метаболизма опухолей у пациенток с предшествующей неоадъювантной терапией или без нее.

РЕЗУЛЬТАТЫ. Установлено, что в группе пациенток, получавших неоадъювантную лекарственную терапию, динамика изменения максимальной интенсивности флуоресценции, а именно повышение уровня в течение первых 45 мин с последующим его падением, имеет одинаковую тенденцию. У пациенток без предшествующей лекарственной терапии такой закономерности не наблюдалось. Спектроскопия обратного рассеяния показала наличие тканевой гипоксии в измерительном объеме в образцах от пациенток из обеих групп.

ВЫВОДЫ. Разработанная методика оценки местного метаболизма опухолей молочных желез имеет потенциал для определения лечебного патоморфоза РМЖ, однако для оценки перспектив ее применения необходимо продолжение исследования с набором большего количества обследованных препаратов для получения статистически достоверных данных.

КЛЮЧЕВЫЕ СЛОВА: рак молочной железы, оптическая диагностика, лечебный патоморфоз, неоадъювантная терапия, флуоресцентная спектроскопия, спектроскопия диффузного отражения.

КАК ЦИТИРОВАТЬ. Арабачян М.И., Шуплецов В.В., Кириллин М.Ю., Дунаев А.В., Потапова Е.В. Перспективы использования мультимодального подхода к мониторингу местного метаболизма опухолей в оценке лечебного патоморфоза рака молочной железы после неоадъювантной терапии // Журнал «Неотложная хирургия» им. И.И. Джанелидзе. 2024. № 4. С. 08–15.

PERSPECTIVES OF MULTIMODAL APPROACH FOR MONITORING LOCAL TUMOR METABOLISM IN ASSESSING THE THERAPEUTIC PATHOMORPHOSIS OF BREAST CANCER AFTER NEOADJUVANT THERAPY

© M.I. ARABACHYAN [1,2], V.V. SHUPLETSOV [3], M.YU. KIRILLIN [4], A.V. DUNAEV [3], E.V. POTAPOVA [3]
[1] Smolensk State Medical University, Ministry of Health of the Russian Federation, Smolensk, Russia
[2] Smolensk Regional Oncology Clinical Dispensary, Smolensk, Russia
[3] Federal State Budgetary Educational Institution of Higher Education "Orel State University named after I.S. Turgenev", Orel, Russia
[4] Federal Research Center A.V. Gaponov-Grekhov Institute of Applied Physics of the Russian Academy of Sciences (IAP RAS), Nizhny Novgorod, Russia

ABSTRACT

RATIONALE. Breast cancer (BC) is the most prevalent malignant disease affecting women on a global scale. Along with the gradual rise in incidence, a decline in mortality rates from breast cancer is currently evident, which is linked to enhanced diagnostic techniques and improved treatment strategies for this disease. The advent of neoadjuvant therapy for breast cancer has enabled a greater proportion of organ-sparing surgical procedures to be performed, thereby improving the survival rate of patients with aggressive forms of the disease. Nevertheless, in certain instances, it is not feasible to accurately ascertain the efficacy of treatment through the use of existing diagnostic techniques. One promising avenue for evaluating the metabolic characteristics of breast tumors following neoadjuvant treatment is the multimodal use of fluorescence spectroscopy and diffuse reflectance spectroscopy.

OBJECTIVE. Evaluate the potential for a multimodal approach to assess the local metabolism of breast tumors using spectroscopic methods to evaluate the therapeutic pathomorphosis of breast cancer after neoadjuvant therapy.

MATERIALS AND METHODS. This article presents the results of an ex vivo examination of macroscopic samples of 10 removed mammary glands from patients with morphologically verified breast cancer. This research study included a postoperative assessment of local tumor metabolism with fluorescence spectroscopy and diffuse reflectance spectroscopy using a specially designed device with a fine-needle fiber optic probe. This was followed by an analysis of the characteristics of tumor metabolism in patients with or without previous neoadjuvant therapy.

RESULTS. The results demonstrated that in the cohort of patients who received neoadjuvant therapy, the dynamics of change in maximum fluorescence intensity exhibited a same trend, namely an initial increase during the first 45 minutes, followed by a subsequent decline. In patients who had not undergone neoadjuvant therapy, this trend was not observed, and the fluorescence signals exhibited different dynamics. Backscatter spectroscopy revealed the presence of developed blood hypoxia in the measurement volume in samples from both groups of patients.

CONCLUSION. The proposed approach for assessing the local metabolism of breast tumors has the potential to evaluate the therapeutic pathomorphosis of breast cancer. However, to estimate further perspectives of this approach, it is necessary to continue the study with a larger set of patient cohorts to obtain statistically reliable data.

KEYWORDS: breast cancer, optical diagnostics, therapeutic pathomorphosis, neoadjuvant therapy, fluorescence spectroscopy, diffuse reflectance spectroscopy.

TO CITE THIS ARTICLE. Arabachyan M.I., Shupletsov V.V., Kirillin M.Yu., Dunaev A.V., Potapova E.V. Perspectives of multimodal approach for monitoring local tumor metabolism in assessing the therapeutic pathomorphosis of breast cancer after neoadjuvant therapy. *The Journal of Emergency Surgery named after I.I. Dzhanelidze*. 2024;(4):08–15.

Введение. Неуклонный рост заболеваемости РМЖ во всем мире побуждает к поиску новых более совершенных методов диагностики и лечения данной нозологии. Еще до 1970-х гг. показатели смертности от данного заболевания не имели тенденции к снижению. Повышение показателей выживаемости начало регистрироваться с 1980-х гг. в странах с программами раннего выявления и лечения РМЖ [1]. Общеизвестно, что на сегодняшний день лечение любого биологического подтипа РМЖ при местно распространенных первично-неоперабельных опухолях должно начинаться с неоадъювантной лекарственной терапии. Одним из основных достижений последнего времени можно считать внедрение неоадъювантного подхода в

лечении агрессивных биологических подтипов РМЖ. Применение данного подхода позволяет добиться деэскалации объема хирургического вмешательства и повышает показатели выживаемости у пациенток с полной патоморфологической регрессией опухолей [2]. Важным принципом неоадъювантной лекарственной терапии является проведение всех запланированных курсов лекарственного лечения для достижения максимальной патоморфологической регрессии опухоли. Во время лечения рекомендуется регулярно проводить оценку клинических данных и инструментальные обследования (рентгеновская маммография, ультразвуковое исследование молочных желез и зон регионарного метастазирования, при необходимости — магнитно-резонансная томография (МРТ) молочных желез) для определения эффективности проводимой терапии. Однако, в ряде случаев, бывает сложно оценить объективный ответ опухоли на лечение, используя существующие методы диагностики, что в последующем приводит к выбору неправильной тактики ведения пациенток, например, выполнению нецелесообразной предоперационной лучевой терапии или неправильному выбору объема оперативного вмешательства [3].

Объективным отражением ответа опухоли на неоадъювантную лекарственную терапию является гистологическое исследование удаленных опухолей после хирургического лечения, позволяющее оценить лечебный патоморфоз. Выраженность ответа опухоли на предоперационную лекарственную терапию на сегодняшний день является определяющим фактором для оценки прогноза исхода лечения [4]. Так, полная патоморфологическая регрессия опухоли сопровождается повышениями показателей общей выживаемости и, напротив, при слабовыраженном патоморфозе данные показатели значительно снижаются [5].

Таким образом, актуальным остается вопрос объективной оценки лечебного патоморфоза опухолей при РМЖ после проведенного неоадъювантного лекарственного лечения, что позволит в дальнейшем корректировать протокол неоадъювантного лечения (количество курсов ПХТ, таргетной терапии, целесообразность неоадъювантной лучевой терапии) и определять объем оперативного вмешательства с целью повышения эффективности лечения и улучшения качества жизни пациенток.

Исследования последних лет позволяют говорить о возможности оценки местного метаболизма опухолей молочных желез, их перфузионно-метаболических характеристик с помощью методов оптической диагностики, а именно флуоресцентной спектроскопии (ФС) и спектроскопии диффузного отражения (СДО) [6, 7]. Спектры диффузного отражения несут информацию о рассеивающих и поглощающих свойствах, которые зависят от морфологии и биохимии биологических тканей молочной железы. Патологические изменения опухолевых тканей влияют на рассеяние света (например, из-за изменения среднего размера клеточных ядер и их концентрации), содержание основных хромофоров, таких как окси- и дезоксигемоглобин и вода, а также на содержание эндогенных флуорофоров, таких как коферменты метаболизма никотинамидадениндинуклеотид (НАДН) и флавинадениндинуклеотид (ФАД), коллаген, эластин и др. СДО позволяет определять содержание основных хромофоров, на основании чего оценивать такие параметры ткани как кровенаполнение, оксигенация крови и содержание воды [8]. ФС позволяет регистрировать спектры флуоресценции и на основе последующего анализа судить о биохимических изменениях в исследуемых тканях [9]. Использование данных методов оптической диагностики совместно с клинической оценкой и инструментальными методами может позволить максимально приблизиться по эффективности к патоморфологической оценке лечебного патоморфоза.

Цель исследования: оценка перспектив использования мультимодального подхода для исследования местного метаболизма опухолей молочных желез с применением спектроскопических методов для оценки лечебного патоморфоза РМЖ после неоадъювантной терапии.

Материалы и методы. Данная научно-исследовательская работа выполнялась на базе Смоленского областного онкологического клинического диспансера. Все исследования проведены в соответствии с принципами биомедицинской этики, сформулированными в Хельсинкской декларации 1964 г. и ее последующих обновлениях, и одобрены независимым этическим комитетом при ОГБУЗ Клиническая больница №1 (протокол №2-Б от 19.04.2023 г.) (г. Смоленск). Все обследуемые пациентки подписывали бланк информированного согласия. Объектом исследования были препараты удаленных молочных желез у пациенток с РМЖ (Рис. 1).

Исследование проводилось с помощью разработанного в научно-технологическом центре (НТЦ) биомедицинской фотоники Орловского государственного университета имени И.С. Тургенева устройства флуоресцентно-отражательной спектроскопии (патент RU №2709830) (Рис. 2).

Рис. 1 Препарат удаленной молочной железы в процессе проведения исследования с введенным тонкоигольным оптоволоконным зондом (предоставлен НТЦ биомедицинской фотоники Орловского государственного университета имени И.С. Тургенева)

А



Б

Рис. 2. Устройство флуоресцентно-отражательной спектроскопии (А) и тонкоигольный оптоволоконный зонд (Б)

Устройство включает в себя каналы СДО и флуоресцентной спектроскопии. В канале СДО образец освещается полихроматическим источником излучения (галогеновая лампа), в канале ФС — монохроматическим источником излучения (светодиод с длиной волны 365 нм). Передача и прием оптического излучения в устройстве осуществляется через специально разработанный тонкоигольный оптоволоконный зонд диаметром 1,1 мм (19G).

Установка позволяет одновременно регистрировать сигналы ФС и СДО из одного диагностического объема. Оценка перфузионно-метаболических параметров биологических тканей в данном исследовании проводится путем определения тканевой сатурации (StO_2) и анализа содержания в них кофермента энергетического метаболизма — НАДН. Значение StO_2 рассчитывается на основании нормированных спектров обратного рассеяния в интервале 500–600 нм с использованием диффузионного приближения для бесконечной среды [10]. Содержание НАДН определяется как максимальная интенсивность флуоресценции в спектре ($I_{НАДН}$), возбужденном на длине волны 365 нм.

Спектры флуоресценции и диффузного отражения регистрировались в динамике через каждые 15 минут после проведения операции. Зонд вводился в удаленный препарат опухоли молочной железы и по возможности фиксировался в нем. Измерения в каждой временной точке повторялись 5 раз с последующим усреднением значений в каждом оптическом канале.

Удаленные препараты молочных желез подразделялись на две группы в зависимости от наличия или отсутствия у пациенток проведенного неоадъювантного лекарственного лечения. К 1-й группе были отнесены удаленные препараты опухоли пациенток с проведенной неоадъювантной полихимиотерапией (ПХТ) (N = 4), ко 2-й

группе — без предшествующего лекарственного лечения — (N = 6). У всех 4 пациенток 1-й группы был выявлен люминальный Her2-негативный биологический подтип РМЖ. У одной из женщин данной группы была 2 стадия заболевания, у остальных пациенток — 3В стадия (N = 3). Среди пациенток 2-й группы — у 2 женщин был верифицирован люминальный А биологический подтип РМЖ, у 4 — люминальный В, Her2-негативный подтип, у 50 % из них была диагностирована 1 стадия заболевания (N = 3), у остальных 50 % — 2 А стадия (N = 3).

Результаты исследования. В результате обработки полученных данных из канала СДО, на всем протяжении эксперимента подтвержден факт нахождения тканей опухолей молочных желез в гипоксическом состоянии, о чем свидетельствуют низкие показатели тканевой сатурации в препаратах пациенток обеих групп (Рис. 3). Следует отметить, что в момент непосредственно после эксцизии опухоли (t = 0 мин) в препаратах наблюдается остаточная сатурация, которая в следующие моменты времени падает до значений, не превышающих StO_2 = 10 %, указывая на прогрессирующую тканевую гипоксию, что, в том числе, говорит об отсутствии влияния окружающей среды на метаболические процессы в *ex vivo* препарате в диагностическом объеме.

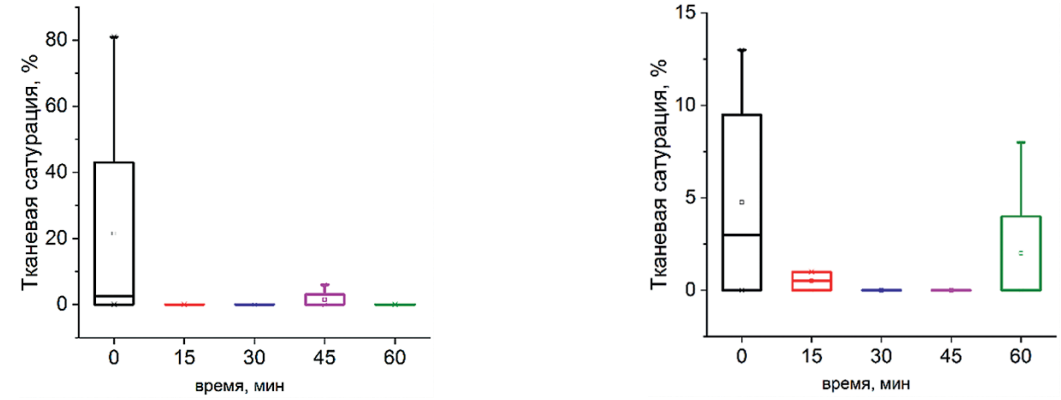

А *Б*

Рис. 3. Динамика значений тканевой сатурации у пациенток после неоадъювантной терапии (А — 1 группа) и без нее (Б — 2 группа)

На рисунке 4 приведена динамика изменения максимальных интенсивностей флуоресценции во времени, зарегистрированных в препаратах пациенток обеих групп.

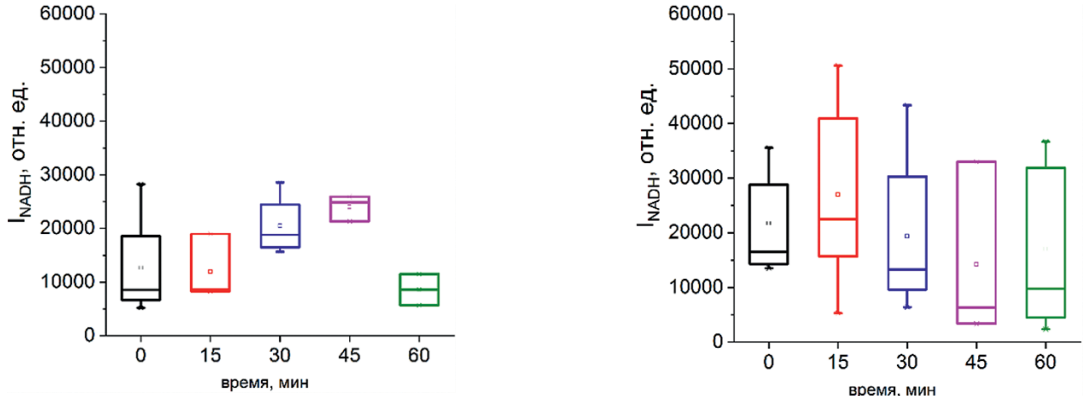

А *Б*

Рис. 4. Динамика значений максимальных интенсивностей флуоресценции у пациенток после неоадъювантной терапии (А — 1 группа) и без нее (Б — 2 группа)

У пациенток 1-й группы с проведенной неоадъювантной ПХТ ответ всех препаратов в канале НАДН, а именно его повышение в начале эксперимента с последующим снижением, имеет одинаковую тенденцию, что возможно связано с перепрограммированием метаболизма клеток опухолей в результате проведенной ПХТ (Рис. 4 А). Было отмечено, что увеличение сигнала флу-

оресценции НАДН происходит постепенно. Максимальные значения сигнала регистрировались во временной точке t = 45 мин после начала эксперимента. Такие наблюдения обусловлены нахождением тканей опухолей в состоянии гипоксии [11]. Накопление восстановленной формы НАДН происходит по причине нехватки кислорода для окисления НАДН до НАД+ (что подтверждается результатами мониторинга методом СДО, показавшего развитие гипоксии в измерительном объеме). Увеличение флуоресценции НАДН во время поздней ишемии некоторые исследователи связывают с увеличением объема необратимо окисленных митохондрий, изменением внутриклеточного pH и внутримитохондриального pH, обусловленного лактоацидозом, который может влиять на флуоресценцию НАДН [12]. Увеличение интенсивности флуоресценции НАДН в условиях ишемии также обусловлено активацией анаэробного гликолиза, в результате которого НАД+ восстанавливается до НАДН с образованием пирувата и аденозинтрифосфата (АТФ) [13]. Наблюдаемый в конце эксперимента спад интенсивности флуоресценции может быть связан с тем, что при длительной ишемии идет перегрузка митохондрий кальцием, их набухание и разрыв и, в итоге, гибель клеток. Разрыв набухших митохондрий может способствовать потере НАДН [14].

В препаратах пациенток 2-й группы интенсивность флуоресценции была выше и разброс в каждой временной точке эксперимента значительно больше, чем в удаленных опухолях пациенток 1-й группы. Метаболический ответ каждой опухоли на удаление из организма (прекращение кровоснабжения) во всех случаях был разный. Мы не наблюдали общей тенденции изменения значений интенсивности флуоресценции НАДН на протяжении эксперимента, за исключением временного повышения его значений в начале исследования (t = 15 мин), что, вероятно, по аналогии с группой, получавшей неоадъювантную терапию, связано с развитием тканевой гипоксии (Рис. 4 Б), причем результаты СДО мониторинга показали более высокую степень гипоксии в образцах группы 2 в самом начале исследования (Рис. 3 Б).

Выводы. Экспериментальное исследование перфузионно-метаболических параметров удаленных опухолей пациенток с РМЖ показало, что в группе больных, получавших неоадъювантную ПХТ, изменение сигнала флуоресценции, который мы связываем с содержанием НАДН в тканях, имеет одинаковую тенденцию: рост, а затем падение через 60 мин после эксцизии. Исходя из полученных данных, мы предположили, что ПХТ позволяет перепрограммировать метаболизм опухолевых клеток и эти изменения возможно регистрировать методом ФС. Предполагаемый механизм, обуславливающий наблюдаемую динамику флуоресцентного сигнала у пациенток после ПХТ, также подтверждается данными СДО, указывающими на развитие гипоксии в измерительном объеме препарата. Следует отметить, что в группе пациентов, не получавших неоадъювантную терапию до хирургического вмешательства, наблюдается существенный разброс наблюдаемых динамик флуоресцентного сигнала, что говорит об отсутствии общей тенденции.

Таким образом, описанная методика имеет потенциал для оценки эффективности проведенного неоадъювантного лечения, однако для корреляции данных проведенного эксперимента с результатами послеоперационного гистологического исследования с оценкой лечебного патоморфоза, требуется продолжение исследований с набором большего количества пациенток для получения статистически достоверных данных.

ФИНАНСИРОВАНИЕ. Разработка и применение алгоритма для восстановления значения оксигенации на основании данных СДО выполнены при поддержке НЦМУ «Центр фотоники» при финансировании Министерством науки и высшего образования РФ, соглашение № 075-15-2022-316.

SOURCE OF FUNDING. The development and application of an algorithm for reconstruction the oxygen saturation level based on DRS data was supported by “Center of Photonics”, funded by The Ministry of Science and Higher Education of the Russian Federation, agreement No. 075-15-2022-316.

КОНФЛИКТ ИНТЕРЕСОВ. Авторы заявляют об отсутствии конфликта интересов.

CONFLICT OF INTEREST. The authors declare no conflicts of interest.

ИНФОРМИРОВАННОЕ СОГЛАСИЕ. Пациенты подписали информированное согласие на участие в исследовании.

INFORMED CONSENT. Patients signed informed consent to participate in the study.

ЛИТЕРАТУРА

1. Рак молочной железы: руководство для врачей / под ред. Д.А. Рябчикова, А.В. Петровского. М.: ГЭОТАР-Медиа, 2023. С. 5.

2. Petrelli F, Cabiddu M, Coinu A, et al. Adjuvant dose-dense chemotherapy in breast cancer: a systematic review and meta-analysis of randomized trials. *Breast Cancer Res Treat*. 2015 Jun;151(2):251-9. DOI: 10.1007/s10549-015-3405-4.

3. von Minckwitz G, Untch M, Blohmer JU, et al. Definition and impact of pathologic complete response on prognosis after neoadjuvant chemotherapy in various intrinsic breast cancer subtypes. *J Clin Oncol*. 2012 May 20;30(15):1796-804. DOI: 10.1200/JCO.2011.38.8595.

4. *Андреева Ю.Ю., Москвина Л.В., Березина Т.А., и др.* Методика исследования операционного материала при РМЖ после неоадъювантной терапии для оценки остаточной опухолевой нагрузки (по системе RCB) // Архив патологии. 2016. Т. 78, № 2. С. 41–46. DOI: 10.17116/patol201678241-46.

5. *Лисаева А.А., Вишневская Я.В., Рощин Е.М., и др.* Лечебный патоморфоз злокачественных опухолей: клинические и морфологические критерии. Классификации. Прогностическое значение лечебного патоморфоза при РМЖ и других опухолях // Опухоли женской репродуктивной системы. 2011. № 4. С. 19–23. DOI: 10.17650/1994-4098-2011-0-4-19-23.

6. Dremin V, Potapova E, Zherebtsov E, et al. Optical percutaneous needle biopsy of the liver: a pilot animal and clinical study. *Sci Rep*. 2020 Aug 26;10(1):14200. DOI: 10.1038/s41598-020-71089-5.

7. Zherebtsov EA, Potapova EV, Mamoshin AV, et al. Fluorescence lifetime needle optical biopsy discriminates hepatocellular carcinoma. *Biomed Opt Express*. 2022 Jan 6;13(2):633-646. DOI: 10.1364/BOE.447687.

8. Perekatova V, Kostyuk A, Kirillin M, et al. VIS-NIR Diffuse Reflectance Spectroscopy System with Self-Calibrating Fiber-Optic Probe: Study of Perturbation Resistance. *Diagnostics (Basel)*. 2023 Jan 26;13(3):457. DOI: 10.3390/diagnostics13030457.

9. *Дунаев А.В.* Мультимодальная оптическая диагностика микроциркуляторно-тканевых систем организма человека: монография. Старый Оскол: ТНТ, 2022. 440 с.

10. *Арабачян М.И., Шуплецов В.В., Кириллин М.Ю., Дунаев А.В., Потапова Е.В.* Метод оценки местного метаболизма опухолей молочных желез на основе мультимодальной оптической технологии // Онкологический журнал: лучевая диагностика, лучевая терапия. 2024. Т. 7, № 2. С. 37–45. DOI: 10.37174/2587-7593-2024-7-2-37-45.

11. Mayevsky A, Manor T, Pevzner E, et al. Tissue spectroscope: a novel in vivo approach to real time monitoring of tissue vitality. *J Biomed Opt*. 2004 Sep-Oct;9(5):1028-45. DOI: 10.1117/1.1780543.

12. Riess ML, Camara AK, Chen Q, et al. Altered NADH and improved function by anesthetic and ischemic preconditioning in guinea pig intact hearts. *Am J Physiol Heart Circ Physiol*. 2002 Jul;283(1):H53-60. DOI: 10.1152/ajpheart.01057.2001.

13. *Бабкина А.С., Сундуков Д.В., Голубев А.М., Рыжков И.А., Цоколаева З.И., Заржецкий Ю.В.* Определение интенсивности флуоресценции коферментов НАДН и ФАД в скелетной мышце крысы в зависимости от давности наступления смерти // Судебно-медицинская экспертиза. 2020. Т. 63. № 1. С. 31–35.

14. Ranji M, Motlagh MM, Salehpour F, et al. Optical Cryoimaging Reveals a Heterogeneous Distribution of Mitochondrial Redox State in ex vivo Guinea Pig Hearts and Its Alteration During Ischemia and Reperfusion. *IEEE J Transl Eng Health Med*. 2016 Jun 15;4:1800210. DOI: 10.1109/JTEHM.2016.2570219.

REFERENCES

1. Ryabchikov D.A., Petrovskiy A.V., eds. *Rak molochnoy zhelezy: rukovodstvo dlya vrachey*. Moscow: GEOTAR-Media; 2023:5. (In Russ.).

2. Petrelli F, Cabiddu M, Coinu A, et al. Adjuvant dose-dense chemotherapy in breast cancer: a systematic review and meta-analysis of randomized trials. *Breast Cancer Res Treat*. 2015 Jun;151(2):251-9. DOI: 10.1007/s10549-015-3405-4.

3. von Minckwitz G, Untch M, Blohmer JU, et al. Definition and impact of pathologic complete response on prognosis after neoadjuvant chemotherapy in various intrinsic breast cancer subtypes. *J Clin Oncol*. 2012 May 20;30(15):1796-804. DOI: 10.1200/JCO.2011.38.8595.

4. Andreeva Yu.Yu., Moskvina L.V., Berezina T.A., et al. Procedure for intraoperative material examination in breast cancer after neoadjuvant therapy to estimate residual cancer burden using the RCB system. *Russian Journal of Archive of Pathology*. 2016;78(2):41-46. (In Russ.). doi: 10.17116/patol201678241-46.

5. Lisayeva A.A., Vishnevskaya Ya.V., Roshchin E.M., et al. Therapeutic pathomorphism of malignancies: Clinical and morphological criteria. Classifications. Prognostic value of therapeutic pathomorphism in breast cancer and other tumors. *Tumors of female reproductive system*. 2011;(4):19-23. (In Russ.). DOI: 10.17650/1994-4098-2011-0-4-19-23.

6. Dremin V, Potapova E, Zherebtsov E, et al. Optical percutaneous needle biopsy of the liver: a pilot animal and clinical study. *Sci Rep*. 2020 Aug 26;10(1):14200. DOI: 10.1038/s41598-020-71089-5.

7. Zherebtsov EA, Potapova EV, Mamoshin AV, et al. Fluorescence lifetime needle optical biopsy discriminates hepatocellular carcinoma. *Biomed Opt Express*. 2022 Jan 6;13(2):633-646. DOI: 10.1364/BOE.447687.

8. Perekatova V, Kostyuk A, Kirillin M, et al. VIS-NIR Diffuse Reflectance Spectroscopy System with Self-Calibrating Fiber-Optic Probe: Study of Perturbation Resistance. *Diagnostics (Basel)*. 2023 Jan 26;13(3):457. DOI: 10.3390/diagnostics13030457.

9. Dunaev A.V. *Mul'timodal'naya opticheskaya diagnostika mikrotsirkulyatorno-tkanevykh sistem organizma cheloveka: monografiya*. Stary Oskol: TNT, 2022. (In Russ.).

10. Arabachyan M.I., Shupletsov V.V., Kirillin M.Y., et al. Method for assessing local metabolism of mammary tumors based on multimodal optical technology. *Journal of oncology: diagnostic radiology and radiotherapy*. 2024;7(2):37-45. (In Russ.). DOI: 10.37174/2587-7593-2024-7-2-37-45.

11. Mayevsky A, Manor T, Pevzner E, et al. Tissue spectroscope: a novel in vivo approach to real time monitoring of tissue vitality. *J Biomed Opt*. 2004 Sep-Oct;9(5):1028-45. DOI: 10.1117/1.1780543.

12. Riess ML, Camara AK, Chen Q, et al. Altered NADH and improved function by anesthetic and ischemic preconditioning in guinea pig intact hearts. *Am J Physiol Heart Circ Physiol*. 2002 Jul;283(1):H53-60. DOI: 10.1152/ajpheart.01057.2001.

13. Babkina AS, Sundukov DV, Golubev AM, et al. Determination of the fluorescence intensity of coenzymes NADH and FAD in the skeletal muscle of the rat depending on the post-mortem interval. *Forensic Medical Expertise*. 2020;63(1):31-35. (In Russ.). DOI: 10.17116/sudmed20206301131.

14. Ranji M, Motlagh MM, Salehpour F, et al. Optical Cryoimaging Reveals a Heterogeneous Distribution of Mitochondrial Redox State in ex vivo Guinea Pig Hearts and Its Alteration During Ischemia and Reperfusion. *IEEE J Transl Eng Health Med*. 2016 Jun 15;4:1800210. DOI: 10.1109/JTEHM.2016.2570219.

АВТОРЫ

Арабачян Мариам Иличовна, к.м.н. — ORCID: 0000-0002-0919-2083, Author ID: 942283
Шуплецов Валерий Витальевич — ORCID: 0009-0006-0024-8518, Author ID: 1239414
Кириллин Михаил Юрьевич, к.ф.-м.н. — ORCID: 0000-0002-6804-6369, Author ID: 153037
Дунаев Андрей Валерьевич, д.т.н. — ORCID: 0000-0003-4431-6288, Author ID: 212404
Потапова Елена Владимировна, к.т.н. — ORCID: 0000-0002-9227-6308, Author ID: 240669

AUTHORS

Arabachyan Mariam Ilichovna, PhD in Medicine — ORCID: 0000-0002-0919-2083, Author ID: 942283
Shupletsov Valery Vital'evich — ORCID: 0009-0006-0024-8518, Author ID: 1239414
Kirillin Mikhail Yur'evich, PhD in Physics and Mathematics — ORCID: 0000-0002-6804-6369, Author ID: 153037
Dunaev Andrey Valer'evich, Dr. Sci. (Tech.) — ORCID: 0000-0003-4431-6288, Author ID: 212404
Potapova Elena Vladimirovna, PhD in Technical Sciences — ORCID: 0000-0002-9227-6308, Author ID: 240669

УДК 617.585.1
DOI: 10.54866/27129632_2024_4_16

АНАЛИЗ РЕЗУЛЬТАТОВ АРТРОСКОПИЧЕСКОГО ЛЕЧЕНИЯ ОСТЕОХОНДРАЛЬНЫХ ПОВРЕЖДЕНИЙ ТАРАННОЙ КОСТИ

© Д.О. БАРУЛИН, Р.О. ГОРБАТОВ, А.Ю. КОПЫЛОВ, Е.Е. МАЛЫШЕВ, А.А. ЗЫКИН
ФГБОУ ВО «Приволжский исследовательский медицинский университет» Минздрава России, Нижний Новгород, Россия

РЕЗЮМЕ

ОБОСНОВАНИЕ. Остеохондральные повреждения таранной кости (ОХПТК) — это патологическое состояние голеностопного сустава, характеризующееся дегенеративными изменениями и асептическим некрозом блока таранной кости. Заболевание, как правило, имеет посттравматический характер, зачастую не диагностируется вовремя и поражает людей молодого, трудоспособного возраста. В настоящее время существует множество методик артроскопического лечения остеохондральных повреждений таранной кости, и актуальным остается анализ долгосрочных послеоперационных результатов у пациентов, которым проводилась лечебно-диагностическая санационная артроскопия голеностопного сустава.

ЦЕЛЬ: анализ отдаленных послеоперационных результатов артроскопического лечения остеохондральных повреждений таранной кости.

МАТЕРИАЛЫ И МЕТОДЫ. В исследование в соответствии с критериями включения (возраст старше 18 лет, наличие ОХПТК, добровольное согласие на участие в исследовании) было отобрано 32 человека, прооперированных в период с 2015 по 2022 гг. в Институте травматологии и ортопедии Университетской клиники ФГБОУ ВО «ПИМУ» Минздрава России. Диагноз верифицировали с помощью рентгенографии голеностопного сустава в 2 проекциях и МРТ. По результатам данных обследования определяли размеры остеохондральных дефектов таранной кости. Всем пациентам выполнена артроскопия голеностопного сустава, включающая дебридмент, удаление остеофитов, хондромных тел, краевую моделирующую резекцию блока таранной кости и переднего края дистального эпифиза большеберцовой кости, абразивную хондропластику. На этапе предоперационной подготовки и через 2, 6, 12, 24 месяца после операции у всех больных выполнялось анкетирование по ВАШ, AOFAS, EQ-5D-5L, FAAM (ADL).

РЕЗУЛЬТАТЫ. В ходе исследования выявлено статистически значимое ($p < 0,05$) снижение интенсивности болевых ощущений у пациентов спустя 24 месяца после операции. Полное купирование болевого синдрома было достигнуто у 41 % пациентов. Также отмечено статистически значимое ($p < 0,05$) улучшение функции голеностопного сустава. «Отличный» результат был достигнут у 40 % пациентов, «хороший» у 34 %. В послеоперационном периоде выявлено улучшение результатов анкетирования больных по шкале FAAM (ADL) с 55 [53;57] до 79 [75;82] баллов. А также EQ-5DL с 20 [19;22] до 23 [20;24,5] баллов.

ВЫВОД: артроскопическое лечение остеохондральных повреждений таранной кости приводит к снижению болевого синдрома, улучшению функциональных показателей голеностопного сустава, а также повышению качества жизни пациентов.

КЛЮЧЕВЫЕ СЛОВА: остеохондральные повреждения таранной кости, артроскопия голеностопного сустава.

КАК ЦИТИРОВАТЬ. Барулин Д.О., Горбатов Р.О., Копылов А.Ю., Малышев Е.Е., Зыкин А.А. Анализ результатов артроскопического лечения остеохондральных повреждений таранной кости // Журнал «Неотложная хирургия» им. И.И. Джанелидзе. 2024. № 4. С. 16–25.

A CRITICAL EXAMINATION OF THE OUTCOMES OF ARTHROSCOPIC INTERVENTION IN THE MANAGEMENT OF OSTEOCHONDRAL INJURIES OF THE TALUS BONE

© D.O. BARULIN, R.O. GORBATOV, A.YU. KOPYLOV, E.E. MALYSHEV, A.A. ZYKIN
Federal State Budgetary Educational Institution of Higher Education “Privolzhsky Research Medical University” of the Ministry of Healthcare of Russian Federation, Nizhny Novgorod, Russia

ABSTRACT

RATIONALE. Osteochondral lesions of the talus (OCLT) are a pathological condition of the ankle joint that is characterized by degenerative changes and aseptic necrosis of the talar dome. This condition is typically post-traumatic, often underdiagnosed, and affects young individuals in their working years. Currently, there are various arthroscopic treatment methods for OCLT, and it remains relevant to analyze the long-term postoperative outcomes in patients who underwent therapeutic and diagnostic ankle arthroscopy.

OBJECTIVE: to analyze the long-term postoperative outcomes of arthroscopic treatment for osteochondral lesions of the talus.

MATERIALS AND METHODS. A total of 32 patients were selected for inclusion in this study, in accordance with the established criteria (age above 18 years, presence of OCLT, and voluntary consent to participate), and underwent surgical intervention at the Institute of Traumatology and Orthopedics of the University Clinic of PRMU, Ministry of Health of Russia, between 2015 and 2022. The diagnosis was corroborated through the utilisation of X-ray imaging of the ankle in two projections, in conjunction with magnetic resonance imaging (MRI). The size of the osteochondral defects of the talus was determined based on the results of the examination. All patients underwent ankle arthroscopy, which included debridement, removal of osteophytes and chondromic bodies, edge-modulating resection of the talar dome and anterior distal epiphysis of the tibia, and abrasive chondroplasty. Questionnaires were administered to the subjects prior to the surgical procedure and at 2, 6, 12, and 24 months postoperatively. The questionnaires included the VAS, AOFAS, EQ-5D-5L, and FAAM (ADL).

RESULTS. The study demonstrated a statistically significant ($p < 0.05$) reduction in pain intensity at the 24-month postoperative follow-up. Complete pain relief was achieved in 41 % of patients. Furthermore, a statistically significant improvement ($p < 0.05$) in ankle function was observed. An “excellent” result was observed in 40 % of patients, while a “good” result was observed in 34 %. The postoperative FAAM (ADL) score demonstrated a statistically significant improvement, increasing from 55 [53;57] to 79 [75;82], while the EQ-5D-5L score exhibited a notable enhancement, rising from 20 [19;22] to 23 [20;24.5].

CONCLUSIONS. Arthroscopic treatment of osteochondral lesions of the talus has been demonstrated to result in a reduction in pain, improved functional outcomes of the ankle joint, and an enhanced quality of life for patients.

KEYWORDS: osteochondral lesions of the talus, ankle arthroscopy.

TO CITE THIS ARTICLE. Barulin D.O., Gorbatov R.O., Kopylov A.Yu., Malyshev E.E., Zykin A.A. A critical examination of the outcomes of arthroscopic intervention in the management of osteochondral injuries of the talus bone. *The Journal of Emergency Surgery named after I.I. Dzhanelidze*. 2024;(4):16–25.

Введение. Одной из актуальных проблем современной травматологии и ортопедии является оперативное лечение пациентов с остеохондральными повреждениями таранной кости (ОХПТК). ОХПТК — это патологическое состояние голеностопного сустава, характеризующееся дегенеративными изменениями и асептическим некрозом блока таранной кости. Клиническая картина представлена умеренно выраженным болевым синдромом, ограничением движений в пораженном суставе, отеком, щелчками и/или «блокированием» голеностопного сустава [1]. ОХПТК составляют 4 % от общего числа повреждений суставного хряща [2]. Остаточный болевой синдром после травмы голеностопного сустава у пациентов с наличием остеохондральных повреждений таранной кости выявляется в 33–85 % случаев [3].

В настоящее время остеохондральные повреждения таранной кости остаются сложной проблемой в диагностике и лечении. Часто данная патология не диагностируется вовремя, что может быть связано прежде всего с неспецифической клинической картиной или же полным ее отсутствием [1]. Saxena A. с соавт. в своей работе определили, что повреждение суставного хряща таранной кости различной локализации может встречаться у 50 % пациентов, перенесших травму голеностопного сустава [4].

Частота возникновения остеохондральных повреждений, возникающих вследствие травмы связочного аппарата голеностопного сустава, составляет 16 % [5]. Костные же повреждения этой области представляют собой наиболее высокий риск образования ОХПТК. Так, Hintermann B. с соавт. обнаружили дефект хряща и подлежащей кости у 73 % пациентов в исходе переломов костей голеностопного сустава [6]. По мнению авторов, переломы лодыжек приводят к повреждению суставного хряща, что, в свою очередь, влечет за собой усиление давления внутрисуставной жидкости на обнаженный участок субхондральной кости и дальнейшую его микротравматизацию [7]. В результате развивается клеточная дегенерация, асептический некроз, остеолиз, и, в конечном итоге, формируются обширные дефекты и

кистозное перерождение костной ткани. Вследствие хорошей иннервации, пациенты с подобным характером повреждения испытывают выраженный болевой синдром, который становится более интенсивным после образования субхондральной кисты или многочисленных кист в области дефекта [8, 9].

В 53 % случаев остеохондральные повреждения локализуются в заднемедиальной области блока таранной кости, в 26 % — в переднелатеральной [10]. Такое их расположение свидетельствует о преобладающей травматической этиологии заболевания [11]. Необходимо подчеркнуть, что дефекты в медиальном отделе блока таранной кости более глубокие, чашевидные, с частыми явлениями кистозной перестройки [12].

Важным фактором, свидетельствующим о необходимости как можно более ранней диагностики и лечения ОХПТК является то, что подавляющее большинство пациентов — люди молодого, трудоспособного возраста, и прогрессирование заболевания, сопровождающееся стойким снижением функции голеностопного сустава, увеличивает значимость проблемы не только в экономическом, но и социальном аспектах [13, 14].

Существует ряд методов лечения данного заболевания, которые подразделяются на консервативные и хирургические. Консервативное лечение в основном заключается в иммобилизации голеностопного сустава и полном ограничении нагрузки на конечность от 4 до 6 недель. Его цель — купировать болевой синдром и восстановить привычную для пациента функциональную активность, при этом вопросы регенерации суставного хряща остаются второстепенными [15]. Риск неблагоприятного результата при консервативном лечении варьирует от 46 % до 80 % [1], поэтому хирургическое вмешательство является предпочтительным методом терапии пациентов с данной патологией [10, 16].

Наиболее часто среди всех видов хирургического лечения ОХПТК применяется артроскопия голеностопного сустава. Она имеет высокую эффективность и представлена широким спектром методик, каждая из которых требует наличия конкретных показаний. Например, остеосинтез таранной кости под артроскопическим контролем применим только при отсутствии повреждения суставного хряща на костном отломке [2]. Хороший результат в лечении данных пациентов может достигать 89 % (размеры фрагментов длиной и шириной минимум 8^{x}8 мм [17]). Если отломок имеет небольшие размеры или нежизнеспособен, он подлежит удалению [1]. В случае, если площадь остеохондрального повреждения составляет от 100 мм^2 до 125 мм^2 [18, 19], выполняется туннелизация (микродриллинг), представляющая собой рассверливание суставного дефекта спицей (диаметром 1,2 мм) [20]. Альтернативой является микрофрактурирование — нанесение микропереломов субхондральной кости шилом на глубину 4–5 мм в количестве 3–4 на 1 см^2 для восстановления хрящевой ткани [21]. Костные аутотрансплантаты, применяемые для пластики таранной кости, используются в основном с целью замещения дефектов размерами более, чем 12 мм в длину, 16 мм в ширину и до 10 мм в глубину [22]. С целью реконструкции таранной кости возможно применение трансплантации интактного хряща коленного сустава с подлежащими костными блоками (мозаичная хондропластика) [23, 24]. Однако, после данной процедуры до 37 % пациентов могут испытывать болевой синдром со стороны донорского участка [25, 26, 27]. Основными недостатками мозаичной хондропластики являются отсутствие надежной интеграции пересаженного трансплантата, его частичный лизис с перестройкой в фиброзную ткань [28]. Современной методикой, позволяющей избежать подобных осложнений, является матрично-индуцированный аутологичный хондрогенез (Autologous Matrix-Induced Chondrogenesis, AMIC). Она включает в себя микрофрактурирование субхондральной кости и имплантацию двухслойной матрицы коллагена типа I/III, которая стабилизирует и защищает выделившиеся хондрогенные клетки [29]. Эффективность данного метода достигает 94 % [11, 30]. Альтернативной процедурой является использование трансплантатов аутологичных хондроцитов (matrix-induced autologous chondrocyte implantation, mACI). Ее целью является замещение поврежденного участка гиалиноподобной хрящевой тканью. Данная методика показана преимущественно при односторонних краевых поражениях с обширными субхондральными кистозными изменениями (более 1 см^2) [31, 32, 33]. Успех в лечении данным методом варьирует от 70 до 92 % [34].

Таким образом, в настоящее время существует множество методик артроскопического лечения остеохондральных повреждений таранной кости, однако, стандартизированного подхода терапии ОХПТК до сих пор не существует: часть способов устарела и является бесперспективной, а другая — активно развивается и имеет все более высокую стоимость. у пациентов, которым проводились лечебно-диагностическая санационная артроскопия голеностопного сустава, дебридмент, удаление остеофитов и хондромных тел, краевая моделирующая резекция блока та-

ранной кости и переднего дистального эпифиза большеберцовой кости, а также абразивная хондропластика.

Материалы и методы. В Институте травматологии и ортопедии Университетской клиники ФГБОУ ВО «ПИМУ» Минздрава России с 2015 по 2022 гг. прооперировано 79 пациентов с ОХПТК. С целью оценки послеоперационных результатов лечения проведено ретроспективное исследование. Критерии включения: возраст старше 18 лет, наличие ОХПТК, добровольное согласие на участие в исследовании. Критерии невключения: наличие в анамнезе гнойно-воспалительного процесса в области оперативного вмешательства, признаков тяжелых сопутствующих заболеваний (гематологических, иммунологических, урогенитальных, эндокринных, психиатрических, сердечно-сосудистых, дерматовенерологических, неврологических, онкологических). Критерии исключения: нестабильности связок, вывихов и подвывихов в голеностопном суставе, несросшийся перелом таранной кости, диабетическая остеохондропатия (стопа Шарко), отказ от участия в исследовании. В соответствии с критериями включения было отобрано 32 человека. Среди них было 14 женщин и 18 мужчин. Средний возраст пациентов составил 45 ± 14,4 лет.

Всем больным была выполнена лечебно-диагностическая санационная артроскопия голеностопного сустава, дебридмент, краевая моделирующая резекция блока таранной кости и переднего дистального эпифиза большеберцовой кости, абразивная хондропластика.

Всем пациентам до операции для верификации диагноза ОХПТК, а также определения локализации, площади и глубины поражения субхондральной кости выполнялись рентгенография голеностопного сустава в 2 проекциях, КТ и МРТ-исследование. Кроме того, проводили анкетирование по ВАШ, AOFAS [35], EQ-5D-5L [36], FAAM [37] (ADL subscale, activities of daily living: повседневные активности, максимальное значение баллов — 84). Оценка результатов лечения проводилась на контрольных осмотрах пациентов в сроки через 2, 6, 12, 24 месяца после операции.

По шкале AOFAS отличный результат соответствует 95–100 баллам. Оценка от 75–94 баллов считается, как «хороший» результат. Результат от 51 до 74 баллов интерпретируется как «удовлетворительный». Результаты менее 50 баллов считаются «неудовлетворительными» [38].

Все полученные данные были обработаны с помощью программного пакета для статистического анализа Statistica 12.0. Нормальность распределения данных проверяли с помощью тестов Колмогорова-Смирнова, Шапиро-Уилка. Оценка достоверности различий проводилась с помощью Т-критерия Уилкоксона. Достоверными считали данные при уровне значимости $p < 0,05$. Для описания методов дескриптивной статистики использовали «Me [Q25; Q75].

Результаты исследования. Все пациенты при обращении в клинику предъявляли жалобы на отечность, боль в области голеностопного сустава, которая имелась в покое и усиливалась во время нагрузки, нарушение опороспособности нижней конечности, нарушение походки.

По результатам методов лучевой диагностики, размер дефектов субхондральной кости составил 92 [65;120] мм2 (длина 9 [8;11] мм, ширина 8 [5;15] мм, глубина 5 [4;6] мм).

Всем больным была выполнена лечебно-диагностическая санационная артроскопия голеностопного сустава, дебридмент, краевая моделирующая резекция блока таранной кости и переднего дистального эпифиза большеберцовой кости, абразивная хондропластика.

На контрольном осмотре пациентов через 24 месяца после операции было отмечено уменьшение ($p = 0,001$) интенсивности болевых ощущений (Табл. 1).

Полное купирование болевого синдрома было достигнуто почти у каждого второго пациента (41 %). Слабая боль, возникающая при умеренных нагрузках, была у 16 из 19 человек (50 %, ВАШ 10–30 мм). Умеренный болевой синдром (ВАШ 40–60 мм) сохранялся у 3 (9 %) больных в связи с послеоперационным прогрессированием крузартроза.

Установлено, что через 24 месяца после операции у всех пациентов отмечено улучшение ($p = 0,001$) функции голеностопного сустава по AOFAS (Табл. 1).

«Отличного» результата по AOFAS удалось достичь у 13 (40 %) пациентов, «хорошего» у трети (34 %), «удовлетворительный» результат наблюдался у 5 (15 %) человек. Результаты, полученные у трех (9 %) больных были оценены как неудовлетворительные, в связи с прогрессированием дегенеративно-дистрофического процесса.

На контрольном осмотре через 24 месяца после операции отмечено значительное увеличение повседневной физической активности пациентов. В ходе анкетирования респондентов по FAAM выявлены следующие результаты: 79 [75; 82] баллов (Табл. 1).

Результат опроса по EQ-5D-5L составил 23 [20; 24,5] балла через 24 месяца после операции (Табл. 1).

Таблица 1. Результаты анкетирования по ВАШ

Признак	До операции	После операции	p
ВАШ	78,5 [56;88,5] мм	19 [8;29,5] мм	0,001
AOFAS	57,5 [26;69] баллов	87 [75,5;99] баллов	0,001
FAAM (ADL)	55 [53;57] баллов	79 [75;82] баллов	0,001
EQ-5D-5L	20 [19;22] баллов	23 [20;24,5] балла	0,001

Клинический случай. Пациент Н., 31 год, госпитализирован в Университетскую клинику ФГБОУ ВО «ПИМУ» МЗ РФ по поводу выраженного болевого синдрома в левом голеностопном суставе, возникающего при ходьбе на незначительные расстояния и по неровной поверхности, а также в связи с нарушением опороспособности левой нижней конечности. Со слов пациента, травма была получена три года назад, когда во время прогулки подвернул левую стопу. За медицинской помощью не обращался. Через 6 месяцев — повторная травма, после которой симптомы усугубились, и пациент был вынужден обратиться к врачу.

По результатам МРТ-исследования были выявлены множественные сливающиеся между собой кисты со склерозированными контурами в латеральных отделах блока таранной кости, единичные кисты были вскрыты в полость сустава (Рис. 1). При анкетировании показатель по ВАШ составлял 63 мм, AOFAS — 65 баллов, EQ-5D-5L — 20 баллов, FAAM — 49 баллов. Была выполнена лечебно-диагностическая артроскопия, дебридмент, передний релиз левого голеностопного сустава, краевая моделирующая резекция и абразивная хондропластика блока таранной кости, туннелизация блока таранной кости слева.

Рис. 1. МРТ пациента Н. перед операцией: множественные сливающиеся между собой кисты со склерозированными контурами в заднелатеральном отделе блока таранной кости

Послеоперационный период протекал без осложнений. Пациент выписан через 5 дней после операции. На контрольном осмотре через 24 месяца больной передвигался самостоятельно, без дополнительных средств опоры. Послеоперационные рубцы без признаков воспаления. Движения в голеностопных суставах: правый (тыльное/подошвенное сгибание) — 30/0/40, левый (тыльное/подошвенное сгибание) — 30/0/40. Расстройств кровообращения, нарушений чувствительности нет. При анкетировании показатели составили: ВАШ — 3 мм, AOFAS — 98 баллов, EQ-5DL — 23 балла, FAAM — 84 балла. Больной отмечает отсутствие болевых ощущений в голеностопном суставе. По данным МРТ: уменьшение отека области остеохондрального повреждения, ремоделирование суставных поверхностей (Рис. 2).

Обсуждение результатов. Результаты, полученные в нашем исследовании, сопоставимы с выводами, опубликованными в аналогичных исследованиях. Так, например, Polat с соавт. (2016) в результате артроскопического лечения остеохондральных дефектов таранной кости

Рис. 2. МРТ пациента Н. через 24 месяца после операции

получил результаты по AOFAS 58,7 баллов до операции и 85,5 баллов после операции; ВАШ 79 мм до операции и 18 мм после операции [39]. Woo Jin Choi с соавт. (2009) опубликовал результаты оперативного лечения пациентов с различной площадью дефектов хряща: при среднем размере остеохондрального дефекта таранной кости в 90,15 ± 33,45 мм^2, послеоперационные результаты лечения, оцениваемые по шкале AOFAS, составляли 88,7 ± 5,61 балла, что также сопоставимо с результатами нашего исследования [41].

Снижение болевого синдрома у пациентов в первую очередь ассоциировано с уменьшением размера остеохондрального дефекта таранной кости, достигаемого с помощью стимуляции регенерации кости и ремоделирования хряща [42]. Усиление же болевого синдрома у небольшого числа пациентов можно связать с прогрессированием посттравматического крузартроза. Количество таких случаев сопоставимо с данными других авторов (11,7 % Choi с соавт. (2013) [40]).

Проведенное исследование имеет некоторые ограничения. Во-первых, объем выборки был относительно небольшим, что может ограничить интерпретацию результатов на всю популяцию пациентов с ОХПТК. Во-вторых, в данном исследовании не проводилось сравнение эффективности реконструктивных методик с другими способами лечения остеохондральных повреждений таранной кости.

Заключение. В результате проведенного анализа отдаленных послеоперационных результатов артроскопического лечения ОХПТК при размерах дефектов субхондральной кости 92 [65;120] мм^2 (длина 9 [8;11] мм, ширина 8 [5;15] мм, глубина 5 [4;6] мм) (p ± 0,05) через 24 месяца после операции было выявлено статистически значимое уменьшение болевого синдрома, улучшение функциональных показателей голеностопного сустава и качества жизни пациентов. Кроме того, выполняющиеся под артроскопическим контролем дебридмент голеностопного сустава, краевая моделирующая резекция блока таранной кости и переднего дистального эпифиза большеберцовой кости, абразивная хондропластика позволяют повысить физическую активность пациентов. Это также подтверждается результатами анкетирования по FAAM.

ФИНАНСИРОВАНИЕ. Исследование проведено без спонсорской поддержки.
SOURCE OF FUNDING. The study was performed without sponsorship.

КОНФЛИКТ ИНТЕРЕСОВ. Авторы заявляют об отсутствии конфликта интересов.
CONFLICT OF INTEREST. The authors declare no conflict of interest.

ЛИТЕРАТУРА

1. Zengerink M., Struijs P.A., Tol J.L., et al. Treatment of osteochondral lesions of the talus: a systematic review. *Knee Surg Sports Traumatol Arthrosc*. 2010 Feb;18(2):238-46. DOI: 10.1007/s00167-009-0942-6.

2. Zengerink M., Szerb I., Hangody L., et al. Current concepts: treatment of osteochondral ankle defects. *Foot Ankle Clin*. 2006 Jun;11(2):331-59, vi. DOI: 10.1016/j.fcl.2006.03.008.

3. *Скороглядов А.В., Науменко М.В., Зинченко А.В., Коробушкин Г.В.* Костно-хрящевые поражения таранной кости // Вестник РГМУ. 2012. № 5. С. 40–44. EDN: ULLQVZ.

4. Saxena A., Eakin C. Articular talar injuries in athletes: results of microfracture and autogenous bone graft. *Am J Sports Med*. 2007 Oct;35(10):1680-7. DOI: 10.1177/0363546507303561.

5. Valderrabano V., Horisberger M., Russell I., et al. Etiology of ankle osteoarthritis. *Clin Orthop Relat Res*. 2009 Jul;467(7):1800-6. DOI: 10.1007/s11999-008-0543-6.

6. Hintermann B., Regazzoni P., Lampert C., et al. Arthroscopic findings in acute fractures of the ankle. *J Bone Joint Surg Br*. 2000 Apr;82(3):345-51. DOI: 10.1302/0301-620x.82b3.10064.

7. Grimm N.L., Weiss J.M., Kessler J.I., et al. Osteochondritis dissecans of the knee: pathoanatomy, epidemiology, and diagnosis. *Clin Sports Med*. 2014 Apr;33(2):181-8. DOI: 10.1016/j.csm.2013.11.006.

8. van Dijk C.N., Reilingh M.L., Zengerink M., et al. The natural history of osteochondral lesions in the ankle. *Instr Course Lect*. 2010;59:375-86. PMID: 20415393.

9. van Dijk C.N., Reilingh M.L., Zengerink M., et al. Osteochondral defects in the ankle: why painful? *Knee Surg Sports Traumatol Arthrosc*. 2010 May;18(5):570-80. DOI: 10.1007/s00167-010-1064-x.

10. Flick A.B., Gould N. Osteochondritis dissecans of the talus (transchondral fractures of the talus): review of the literature and new surgical approach for medial dome lesions. *Foot Ankle*. 1985 Jan-Feb;5(4):165-85. DOI: 10.1177/107110078500500403.

11. Weigelt L., Hartmann R., Pfirrmann C., et al. Autologous Matrix-Induced Chondrogenesis for Osteochondral Lesions of the Talus: A Clinical and Radiological 2- to 8-Year Follow-up Study. *Am J Sports Med*. 2019 Jun;47(7):1679-1686. DOI: 10.1177/0363546519841574.

12. Raikin S.M., Elias I., Zoga A.C., et al. Osteochondral lesions of the talus: localization and morphologic data from 424 patients using a novel anatomical grid scheme. *Foot Ankle Int*. 2007 Feb;28(2):154-61. DOI: 10.3113/FAI.2007.0154.

13. O'Loughlin P.F., Heyworth B.E., Kennedy J.G. Current concepts in the diagnosis and treatment of osteochondral lesions of the ankle. *Am J Sports Med*. 2010 Feb;38(2):392-404. DOI: 10.1177/0363546509336336.

14. Verhagen R.A., Struijs P.A., Bossuyt P.M., et al. Systematic review of treatment strategies for osteochondral defects of the talar dome. *Foot Ankle Clin*. 2003 Jun;8(2):233-42, viii-ix. DOI: 10.1016/s1083-7515(02)00064-5.

15. *Зейналов В.Т., Шкуро К.В.* Методы лечения остеохондральных повреждений таранной кости (рассекающий остеохондрит) на современном этапе (обзор литературы) // Кафедра травматологии и ортопедии. 2018. № 4. С. 24–36. DOI: 10.17816/2311-2905-15523.

16. Tol J.L., Struijs P.A., Bossuyt P.M., et al. Treatment strategies in osteochondral defects of the talar dome: a systematic review. *Foot Ankle Int*. 2000 Feb;21(2):119-26. DOI: 10.1177/107110070002100205.

17. Kumai T., Takakura Y., Kitada C., et al. Fixation of osteochondral lesions of the talus using cortical bone pegs. *J Bone Joint Surg Br*. 2002 Apr;84(3):369-74. DOI: 10.1302/0301-620x.84b3.12373.

18. Saxena A., Maffulli N., Jin A., et al. Outcomes of Talar Osteochondral and Transchondral Lesions Using an Algorithmic Approach Based on Size, Location, and Subchondral Plate Integrity: A 10-Year Study on 204 Lesions. *J Foot Ankle Surg*. 2022 May-Jun;61(3):442-447. DOI: 10.1053/j.jfas.2021.06.011.

19. Beck S., Claßen T., Haversath M., et al. Operative Technique and Clinical Outcome in Endoscopic Core Decompression of Osteochondral Lesions of the Talus: A Pilot Study. *Med Sci Monit*. 2016 Jun 30;22:2278-83. DOI: 10.12659/msm.896522.

20. Artioli E., Mazzotti A., Gerardi S., et al. Retrograde drilling for ankle joint osteochondral lesions: a systematic review. *J Orthop Traumatol*. 2023 Jul 26;24(1):37. DOI: 10.1186/s10195-023-00716-4.

21. Kreuz P.C., Erggelet C., Steinwachs M.R., et al. Is microfracture of chondral defects in the knee associated with different results in patients aged 40 years or younger? *Arthroscopy*. 2006 Nov;22(11):1180-6. DOI: 10.1016/j.arthro.2006.06.020.

22. Ferkel R.D., Scranton P.E. Jr., Stone J.W., et al. Surgical treatment of osteochondral lesions of the talus. *Instr Course Lect*. 2010;59:387-404. PMID: 20415394.

23. Draper S.D., Fallat L.M. Autogenous bone grafting for the treatment of talar dome lesions. *J Foot Ankle Surg*. 2000 Jan-Feb;39(1):15-23. DOI: 10.1016/s1067-2516(00)80059-9.

24. Hangody L., Kish G., Módis L., et al. Mosaicplasty for the treatment of osteochondritis dissecans of the talus: two to seven year results in 36 patients. *Foot Ankle Int*. 2001 Jul;22(7):552-8. DOI: 10.1177/107110070102200704.

25. Lee C.H., Chao K.H., Huang G.S., et al. Osteochondral autografts for osteochondritis dissecans of the talus. *Foot Ankle Int*. 2003 Nov;24(11):815-22. DOI: 10.1177/107110070302401102.

26. Scranton P.E. Jr., Frey C.C., Feder K.S. Outcome of osteochondral autograft transplantation for type-V cystic osteochondral lesions of the talus. *J Bone Joint Surg Br*. 2006 May;88(5):614-9. DOI: 10.1302/0301-620X.88B5.17306.

27. Scranton P.E. Jr., McDermott J.E. Treatment of type V osteochondral lesions of the talus with ipsilateral knee osteochondral autografts. *Foot Ankle Int*. 2001 May;22(5):380-4. DOI: 10.1177/107110070102200504.

28. Bhattacharjee A., McCarthy H.S., Tins B., et al. Autologous Bone Plug Supplemented With Autologous Chondrocyte Implantation in Osteochondral Defects of the Knee. *Am J Sports Med*. 2016 May;44(5):1249-59. DOI: 10.1177/0363546516631739.

29. Migliorini F., Schenker H., Maffulli N., et al. Autologous matrix induced chondrogenesis (AMIC) as revision procedure for failed AMIC in recurrent symptomatic osteochondral defects of the talus. *Sci Rep*. 2022 Sep 28;12(1):16244. DOI: 10.1038/s41598-022-20641-6.

30. D'Ambrosi R., Maccario C., Serra N., et al. Osteochondral Lesions of the Talus and Autologous Matrix-Induced Chondrogenesis: Is Age a Negative Predictor Outcome? *Arthroscopy*. 2017 Feb;33(2):428-435. DOI: 10.1016/j.arthro.2016.09.030.

31. Battaglia M., Vannini F., Buda R., et al. Arthroscopic autologous chondrocyte implantation in osteochondral lesions of the talus: mid-term T2-mapping MRI evaluation. *Knee Surg Sports Traumatol Arthrosc*. 2011 Aug;19(8):1376-84. DOI: 10.1007/s00167-011-1509-x.

32. Giannini S., Buda R., Vannini F., et al. Arthroscopic autologous chondrocyte implantation in osteochondral lesions of the talus: surgical technique and results. *Am J Sports Med*. 2008 May;36(5):873-80. DOI: 10.1177/0363546507312644.

33. Petersen L., Brittberg M., Lindahl A. Autologous chondrocyte transplantation of the ankle. *Foot Ankle Clin*. 2003 Jun;8(2):291-303. DOI: 10.1016/s1083-7515(03)00045-7.

34. Whittaker J.P., Smith G., Makwana N., et al. Early results of autologous chondrocyte implantation in the talus. J Bone Joint Surg Br. 2005 Feb;87(2):179-83. DOI: 10.1302/0301-620x.87b2.15376.

35. Ibrahim T., Beiri A., Azzabi M., et al. Reliability and validity of the subjective component of the American Orthopaedic Foot and Ankle Society clinical rating scales. *J Foot Ankle Surg*. 2007 Mar-Apr;46(2):65-74. DOI: 10.1053/j.jfas.2006.12.002.

36. EuroQol Group. EuroQol — a new facility for the measurement of health-related quality of life. *Health Policy*. 1990 Dec;16(3):199-208. DOI: 10.1016/0168-8510(90)90421-9.

37. Martin R.L., Irrgang J.J., Burdett R.G., et al. Evidence of validity for the Foot and Ankle Ability Measure (FAAM). *Foot Ankle Int*. 2005 Nov;26(11):968-83. DOI: 10.1177/107110070502601113.

38. *Машков В.М., Несенюк Е.Л., Сорокин Е.П., Безродная Н.В., Шахматенко И.Е.* Опыт хирургической коррекции вальгусного отклонения первого пальца стопы у пациентов с поперечным плоскостопием и деформирующим артрозом первого плюснефалангового сустава // Травматология и ортопедия России. 2013. № 1. С. 72–78. DOI: 10.21823/2311-2905-2013-1-72-78.

39. Polat G., Erşen A., Erdil M.E., et al. Long-term results of microfracture in the treatment of talus osteochondral lesions. *Knee Surg Sports Traumatol Arthrosc*. 2016 Apr;24(4):1299-303. DOI: 10.1007/s00167-016-3990-8.

40. Choi W.J., Choi G.W., Kim J.S., et al. Prognostic significance of the containment and location of osteochondral lesions of the talus: independent adverse outcomes associated with uncontained lesions of the talar shoulder. *Am J Sports Med*. 2013 Jan;41(1):126-33. DOI: 10.1177/0363546512453302.

41. Choi W.J., Park K.K., Kim B.S., et al. Osteochondral lesion of the talus: is there a critical defect size for poor outcome? *Am J Sports Med*. 2009 Oct;37(10):1974-80. DOI: 10.1177/0363546509335765.

42. Rungprai C., Tennant J.N., Gentry R.D., et al. Management of Osteochondral Lesions of the Talar Dome. *Open Orthop J*. 2017 Jul 31;11:743-761. DOI: 10.2174/1874325001711010743.

REFERENCES

1. Zengerink M., Struijs P.A., Tol J.L., et al. Treatment of osteochondral lesions of the talus: a systematic review. *Knee Surg Sports Traumatol Arthrosc*. 2010 Feb;18(2):238-46. DOI: 10.1007/s00167-009-0942-6.

2. Zengerink M., Szerb I., Hangody L., et al. Current concepts: treatment of osteochondral ankle defects. *Foot Ankle Clin*. 2006 Jun;11(2):331-59, vi. DOI: 10.1016/j.fcl.2006.03.008.

3. Skoroglyadov A.V., Naumenko M.V., Zinchenko A.V., Korobushkin G.V. Osteochondral Lesions of the Talus. *Bulletin of Russian State Medical University*. 2012;(5):40-44. (In Russ.). EDN: ULLQVZ

4. Saxena A., Eakin C. Articular talar injuries in athletes: results of microfracture and autogenous bone graft. *Am J Sports Med*. 2007 Oct;35(10):1680-7. DOI: 10.1177/0363546507303561.

5. Valderrabano V., Horisberger M., Russell I., et al. Etiology of ankle osteoarthritis. *Clin Orthop Relat Res*. 2009 Jul;467(7):1800-6. DOI: 10.1007/s11999-008-0543-6.

6. Hintermann B., Regazzoni P., Lampert C., et al. Arthroscopic findings in acute fractures of the ankle. *J Bone Joint Surg Br*. 2000 Apr;82(3):345-51. DOI: 10.1302/0301-620x.82b3.10064.

7. Grimm N.L., Weiss J.M., Kessler J.I., et al. Osteochondritis dissecans of the knee: pathoanatomy, epidemiology, and diagnosis. *Clin Sports Med*. 2014 Apr;33(2):181-8. DOI: 10.1016/j.csm.2013.11.006.

8. van Dijk C.N., Reilingh M.L., Zengerink M., et al. The natural history of osteochondral lesions in the ankle. *Instr Course Lect*. 2010;59:375-86. PMID: 20415393.

9. van Dijk C.N., Reilingh M.L., Zengerink M., et al. Osteochondral defects in the ankle: why painful? *Knee Surg Sports Traumatol Arthrosc*. 2010 May;18(5):570-80. DOI: 10.1007/s00167-010-1064-x.

10. Flick A.B., Gould N. Osteochondritis dissecans of the talus (transchondral fractures of the talus): review of the literature and new surgical approach for medial dome lesions. *Foot Ankle*. 1985 Jan-Feb;5(4):165-85. DOI: 10.1177/107110078500500403.

11. Weigelt L., Hartmann R., Pfirrmann C., et al. Autologous Matrix-Induced Chondrogenesis for Osteochondral Lesions of the Talus: A Clinical and Radiological 2- to 8-Year Follow-up Study. *Am J Sports Med*. 2019 Jun;47(7):1679-1686. DOI: 10.1177/0363546519841574.

12. Raikin S.M., Elias I., Zoga A.C., et al. Osteochondral lesions of the talus: localization and morphologic data from 424 patients using a novel anatomical grid scheme. *Foot Ankle Int*. 2007 Feb;28(2):154-61. DOI: 10.3113/FAI.2007.0154.

13. O'Loughlin P.F., Heyworth B.E., Kennedy J.G. Current concepts in the diagnosis and treatment of osteochondral lesions of the ankle. *Am J Sports Med*. 2010 Feb;38(2):392-404. DOI: 10.1177/0363546509336336.

14. Verhagen R.A., Struijs P.A., Bossuyt P.M., et al. Systematic review of treatment strategies for osteochondral defects of the talar dome. *Foot Ankle Clin*. 2003 Jun;8(2):233-42, viii-ix. DOI: 10.1016/s1083-7515(02)00064-5.

15. Zeinalov V.T., Shkuro K.V. Recent Methods of Treatment of Osteochondral Lesions (Osteochondritis Dessicans) of the Talus (Literature Review). *Department of traumatology & orthopedics*. 2018;(4):24-36. (In Russ.). DOI: 10.17816/2311-2905-15523

16. Tol J.L., Struijs P.A., Bossuyt P.M., et al. Treatment strategies in osteochondral defects of the talar dome: a systematic review. *Foot Ankle Int*. 2000 Feb;21(2):119-26. DOI: 10.1177/107110070002100205.

17. Kumai T., Takakura Y., Kitada C., et al. Fixation of osteochondral lesions of the talus using cortical bone pegs. *J Bone Joint Surg Br*. 2002 Apr;84(3):369-74. DOI: 10.1302/0301-620x.84b3.12373.

18. Saxena A., Maffulli N., Jin A., et al. Outcomes of Talar Osteochondral and Transchondral Lesions Using an Algorithmic Approach Based on Size, Location, and Subchondral Plate Integrity: A 10-Year Study on 204 Lesions. *J Foot Ankle Surg*. 2022 May-Jun;61(3):442-447. DOI: 10.1053/j.jfas.2021.06.011.

19. Beck S., Claßen T., Haversath M., et al. Operative Technique and Clinical Outcome in Endoscopic Core Decompression of Osteochondral Lesions of the Talus: A Pilot Study. *Med Sci Monit*. 2016 Jun 30;22:2278-83. DOI: 10.12659/msm.896522.

20. Artioli E., Mazzotti A., Gerardi S., et al. Retrograde drilling for ankle joint osteochondral lesions: a systematic review. *J Orthop Traumatol*. 2023 Jul 26;24(1):37. DOI: 10.1186/s10195-023-00716-4.

21. Kreuz P.C., Erggelet C., Steinwachs M.R., et al. Is microfracture of chondral defects in the knee associated with different results in patients aged 40 years or younger? *Arthroscopy*. 2006 Nov;22(11):1180-6. DOI: 10.1016/j.arthro.2006.06.020.

22. Ferkel R.D., Scranton P.E. Jr., Stone J.W., et al. Surgical treatment of osteochondral lesions of the talus. *Instr Course Lect*. 2010;59:387-404. PMID: 20415394.

23. Draper S.D., Fallat L.M. Autogenous bone grafting for the treatment of talar dome lesions. *J Foot Ankle Surg*. 2000 Jan-Feb;39(1):15-23. DOI: 10.1016/s1067-2516(00)80059-9.

24. Hangody L., Kish G., Módis L., et al. Mosaicplasty for the treatment of osteochondritis dissecans of the talus: two to seven year results in 36 patients. *Foot Ankle Int*. 2001 Jul;22(7):552-8. DOI: 10.1177/107110070102200704.

25. Lee C.H., Chao K.H., Huang G.S., et al. Osteochondral autografts for osteochondritis dissecans of the talus. *Foot Ankle Int*. 2003 Nov;24(11):815-22. DOI: 10.1177/107110070302401102.

26. Scranton P.E. Jr., Frey C.C., Feder K.S. Outcome of osteochondral autograft transplantation for type-V cystic osteochondral lesions of the talus. *J Bone Joint Surg Br*. 2006 May;88(5):614-9. DOI: 10.1302/0301-620X.88B5.17306.

27. Scranton P.E. Jr., McDermott J.E. Treatment of type V osteochondral lesions of the talus with ipsilateral knee osteochondral autografts. *Foot Ankle Int*. 2001 May;22(5):380-4. DOI: 10.1177/107110070102200504.

28. Bhattacharjee A., McCarthy H.S., Tins B., et al. Autologous Bone Plug Supplemented With Autologous Chondrocyte Implantation in Osteochondral Defects of the Knee. *Am J Sports Med*. 2016 May;44(5):1249-59. DOI: 10.1177/0363546516631739.

29. Migliorini F., Schenker H., Maffulli N., et al. Autologous matrix induced chondrogenesis (AMIC) as revision procedure for failed AMIC in recurrent symptomatic osteochondral defects of the talus. *Sci Rep*. 2022 Sep 28;12(1):16244. DOI: 10.1038/s41598-022-20641-6.

30. D'Ambrosi R., Maccario C., Serra N., et al. Osteochondral Lesions of the Talus and Autologous Matrix-Induced Chondrogenesis: Is Age a Negative Predictor Outcome? *Arthroscopy*. 2017 Feb;33(2):428-435. DOI: 10.1016/j.arthro.2016.09.030.

31. Battaglia M., Vannini F., Buda R., et al. Arthroscopic autologous chondrocyte implantation in osteochondral lesions of the talus: mid-term T2-mapping MRI evaluation. *Knee Surg Sports Traumatol Arthrosc*. 2011 Aug;19(8):1376-84. DOI: 10.1007/s00167-011-1509-x.

32. Giannini S., Buda R., Vannini F., et al. Arthroscopic autologous chondrocyte implantation in osteochondral lesions of the talus: surgical technique and results. *Am J Sports Med*. 2008 May;36(5):873-80. DOI: 10.1177/0363546507312644.

33. Petersen L., Brittberg M., Lindahl A. Autologous chondrocyte transplantation of the ankle. *Foot Ankle Clin*. 2003 Jun;8(2):291-303. DOI: 10.1016/s1083-7515(03)00045-7.

34. Whittaker J.P., Smith G., Makwana N., et al. Early results of autologous chondrocyte implantation in the talus. J Bone Joint Surg Br. 2005 Feb;87(2):179-83. DOI: 10.1302/0301-620x.87b2.15376.

35. Ibrahim T., Beiri A., Azzabi M., et al. Reliability and validity of the subjective component of the American Orthopaedic Foot and Ankle Society clinical rating scales. *J Foot Ankle Surg*. 2007 Mar-Apr;46(2):65-74. DOI: 10.1053/j.jfas.2006.12.002.

36. EuroQol Group. EuroQol — a new facility for the measurement of health-related quality of life. *Health Policy*. 1990 Dec;16(3):199-208. DOI: 10.1016/0168-8510(90)90421-9.

37. Martin R.L., Irrgang J.J., Burdett R.G., et al. Evidence of validity for the Foot and Ankle Ability Measure (FAAM). *Foot Ankle Int*. 2005 Nov;26(11):968-83. DOI: 10.1177/107110070502601113.

38. Mashkov V.M., Nesenyuk E.L., Sorokin E.P., Bezrodnaya N.V., Shakhmatenko I.E. Surgical correction of hallux valgus in patients with transverse flatfoot and deforming arthrosis of the first metatarsophalangeal joint. *Traumatology and Orthopedics of Russia*. 2013;(1):72-78. DOI: 10.21823/2311-2905-2013-1-72-78

39. Polat G., Erşen A., Erdil M.E., et al. Long-term results of microfracture in the treatment of talus osteochondral lesions. *Knee Surg Sports Traumatol Arthrosc*. 2016 Apr;24(4):1299-303. DOI: 10.1007/s00167-016-3990-8.

40. Choi W.J., Choi G.W., Kim J.S., et al. Prognostic significance of the containment and location of osteochondral lesions of the talus: independent adverse outcomes associated with uncontained lesions of the talar shoulder. *Am J Sports Med*. 2013 Jan;41(1):126-33. DOI: 10.1177/0363546512453302.

41. Choi W.J., Park K.K., Kim B.S., et al. Osteochondral lesion of the talus: is there a critical defect size for poor outcome? *Am J Sports Med*. 2009 Oct;37(10):1974-80. DOI: 10.1177/0363546509335765.

42. Rungprai C., Tennant J.N., Gentry R.D., et al. Management of Osteochondral Lesions of the Talar Dome. *Open Orthop J*. 2017 Jul 31;11:743-761. DOI: 10.2174/1874325001711010743.

АВТОРЫ

Барулин Дмитрий Олегович — ORCID: 0009-0004-1455-997X
Горбатов Роман Олегович, к.м.н.
Копылов Андрей Юрьевич, к.м.н.
Малышев Евгений Евгеньевич, д.м.н.
Зыкин Андрей Анатольевич, к.м.н.

AUTHORS

Barulin Dmitry Olegovich — ORCID: 0009-0004-1455-997X
Gorbatov Roman Olegovich, PhD
Kopylov Andrey Yurievich, PhD
Malyshev Evgeny Evgenyevich, Dr. Sci. (Medicine)
Zykin Andrey Anatol'evich, PhD

УДК 616-006.6; 616.348; 616-002.194; 616.34-007.272
DOI: 10.54866/27129632_2024_4_26

МИКРОМОРФОЛОГИЯ СОСУДИСТОГО РУСЛА СТЕНКИ ТОЛСТОЙ КИШКИ ПРИ ФОРМИРОВАНИИ РАЗНЫХ ТИПОВ АНАСТОМОЗОВ В УСЛОВИЯХ КИШЕЧНОЙ НЕПРОХОДИМОСТИ

© Ю.С. ВАЙНЕР
ФГБОУ ВО «Новосибирский государственный медицинский университет» Минздрава России, Новосибирск, Российская Федерация.

РЕЗЮМЕ

ОБОСНОВАНИЕ: с ростом числа пациентов с колоректальным раком закономерно повышается число его осложненных форм, причем основной проблемой является кишечная непроходимость. При правосторонней локализации опухолей после резекционного этапа обычно формируют анастомоз, несостоятельность которого наступает с частотой от 2 до 15 %.

ЦЕЛЬ ИССЛЕДОВАНИЯ: морфологически обосновать улучшение артериального и венозного кровотока в тканях зоны тонкотолстокишечного анастомоза при формировании его «конец в бок» с иссечением фрагмента ободочной кишки в условиях острой кишечной непроходимости.

МАТЕРИАЛЫ И МЕТОДЫ. Проведено анатомическое исследование: из операционного материала 20 пациентов, оперированных по поводу острой кишечной непроходимости, забирались фрагменты ободочной кишки. Кишечную стенку рассекали линейно (группа сравнения) и иссекали фрагмент стенки по противобрыжеечному краю (основная группа). Препараты окрашивали гематоксилин-эозином. Также проводили обработку препаратов антителами к CD34 антигену. Осуществлялось гистологическое и иммуногистохимическое исследование при увеличении 400 и 630. Подсчитывали количество и суммарную площадь артериальных и венозных сосудов в мышечном и подслизистом слоях на 1 мм^2 площади среза кишки. Результаты исследования статистически обрабатывали.

РЕЗУЛЬТАТЫ. В мышечном и подслизистом слоях стенки ободочной кишки при иссечении фрагмента по противобрыжеечному краю отмечено существенно большее число артериальных и венозных сосудов, чем при проведении линейного разреза. Это связано с тем, что противобрыжеечный край наиболее удален от сосудистых магистралей.

ЗАКЛЮЧЕНИЕ. При формировании тонкотолстокишечного анастомоза «конец в бок» целесообразно в стенке толстой кишки иссекать овальный фрагмент по противобрыжеечному краю для вшивания тонкой кишки, что способствует улучшению кровоснабжения линии швов, и может сопровождаться снижением вероятности развития несостоятельности анастомоза.

КЛЮЧЕВЫЕ СЛОВА: ободочная кишка, острая кишечная непроходимость, анастомоз, кровоснабжение.

КАК ЦИТИРОВАТЬ. Вайнер Ю.С. Микроморфология сосудистого русла стенки толстой кишки при формировании разных типов анастомозов в условиях кишечной непроходимости // Журнал «Неотложная хирургия» им. И.И. Джанелидзе. 2024. № 4. С. 26–31.

MICROMORPHOLOGY OF THE VASCULAR BED OF THE COLON WALL IN THE FORMATION OF DIFFERENT TYPES OF ANASTOMOSES IN CONDITIONS OF ILEUS

© YU.S. VAJNER
Federal State Budgetary Educational Institution of Higher Education “Novosibirsk state medical University” of the Ministry of health of Russia, Novosibirsk, Russia

ABSTRACT

RATIONALE. With the rise in the prevalence of colorectal cancer, the incidence of its complex manifestations also increases, with intestinal obstruction representing a significant challenge. In cases where the tumor is located on the right side, an anastomosis is typically formed following the resection stage. However, this procedure has a failure rate of 2 to 15 %.

OBJECTIVE. The objective is to provide a morphological substantiation of the improvement of arterial and venous blood flow in the tissues of the zone of small-colonic anastomosis during the formation of its “end to side” with excision of a fragment of the colon in conditions of acute intestinal obstruction.

MATERIALS AND METHODS. An anatomical study was conducted, wherein fragments of the colon were obtained from the surgical material of 20 patients who had undergone surgery for acute intestinal obstruction. The intestinal wall was dissected in a linear fashion (comparison group) and a fragment of the wall was excised along the mesenteric margin (main group). The preparations were stained with hematoxylin and eosin. Additionally, the preparations were treated with antibodies to the CD34 antigen. Histological and immunohistochemical studies were conducted at magnifications of x400 and x630. The number and total area of arterial and venous vessels in the muscular and submucosal layers per 1 mm of the intestinal incision area were calculated. The results of the study were statistically processed.

RESULTS. A significantly greater number of arterial and venous vessels were observed in the muscular and submucosal layers of the colon wall during excision of the fragment along the mesenteric margin than during a linear incision. This is due to the fact that the mesenteric edge is the most distant from the vascular lines.

CONCLUSION. Excising an oval fragment along the mesenteric edge in the wall of the colon when forming an ileocolonic anastomosis "end to side" is an advisable procedure. This improves blood supply to the suture line and may be accompanied by a decrease in the likelihood of anastomosis failure.

KEYWORDS: colon, acute intestinal obstruction, anastomosis, blood supply.

TO CITE THIS ARTICLE. Vajner Yu.S. Micromorphology of the vascular bed of the colon wall in the formation of different types of anastomoses in conditions of ileus. *The Journal of Emergency Surgery named after I.I. Dzhanelidze*. 2024;(4):26-31.

Обоснование. В связи со значительным повышением числа пациентов с колоректальным раком в популяции соответствующим образом растет и число его осложненных форм, причем наиболее часто встречается кишечная непроходимость [1, 2]. К осложнениям при формировании кишечных анастомозов относятся несостоятельность, кровотечение из линии шва, анастомозит, рубцовая стриктура [3].

Не менее трети пациентов имеют опухоль правых отделов ободочной кишки, что при развитии непроходимости часто требует выполнения правосторонней гемиколэктомии с формированием илеотрансверзоанастомоза, причем его несостоятельность развивается минимум в 5 % случаев [4, 5]. К нарушению герметичности по линии кишечного шва могут приводить: ишемия кишечной стенки, ее травматизация, низкий уровень белка и гемоглобина в крови, проницаемость линии швов для микроорганизмов, влияние микробной коллагеназы [6] и другие.

Большое значение имеет техника наложения межкишечного анастомоза [7]. Современные исследования освещают различные виды кишечных швов, типы нитей и хирургических степлеров (двух- и трехрядные), конфигурации соединения кишечных петель [8, 9, 10]. Одним из главных факторов развития несостоятельности анастомоза является его ишемия и, соответственно, некротические явления по линии шва. Опубликованы экспериментальные работы, в которых показано уменьшение интенсивности кровоснабжения кишечной стенки при острой кишечной непроходимости [11]. При нарастании непроходимости развивается паралич в микроциркуляторном русле стенки толстой кишки [12]. Происходит снижение скорости кровотока, застой и стаз крови. При этом общая интенсивность мезентериального кровотока может нарастать [13]. Гемомикроциркуляторное русло стенки толстой кишки всегда отвечает на интраабдоминальную гипертензию, вызываемую различными причинами [14]. При предварительном рассечении кишечной стенки до начала формирования анастомоза происходит рефлекторный вазоспазм, как реакция на травматическое повреждение. Совокупность данных факторов может вести к выраженной редукции кровоснабжения стенки кишки, и, соответственно, к несостоятельности анастомоза.

Существенное значение при формировании анастомоза имеет его конфигурация — различают типы «бок-в-бок» (англ. "functional end-to-end"), «конец-в-бок» и «конец-в-конец». В нашей клинике проводится разработка межкишечных анастомозов, принципиальным отличием которых является удаление по линии шва фрагментов кишечной стенки максимально удаленных от брыжейки, как потенциально более чувствительных к ишемии.

Применительно к тонкотолстокишечному анастомозу запатентован вариант (патент РФ 2709253) с иссечением по противобрыжеечному краю ободочной кишки овального ее фрагмента по размеру анастомозируемой тонкой кишки [15].

Цель: улучшить результаты формирования тонкотолстокишечных анастомозов в условиях острой кишечной непроходимости путем изучения микроциркуляторного русла толстой кишки.

Материалы и методы. Для исследования взято 40 фрагментов ободочной кишки, выделенных из операционного материала 20 пациентов, оперированных по поводу острой кишечной непроходимости. Всем больным была проведена правосторонняя гемиколэктомия. Возраст пациен-

тов составил в среднем 67 лет. Участки кишечной стенки для анализа иссекали после завершения клинически значимого морфологического исследования (у всех пациентов причиной непроходимости являлись опухоли правой половины ободочной кишки). Из одного препарата забирали 2 участка кишки. Далее один фрагмент рассекали линейно, во втором — высекали овальное окно 3–4 см по противобрыжеечному краю (в проекции tenia libera) (Рис. 1). Полученные препараты были сгруппированы: 1 подгруппа (основная) — 20 участков кишки, рассеченной линейно; 2 подгруппа (сравнения) — аналогично 20 участков кишки с выделенным фрагментом по противобрыжеечному краю. Все препараты исходно были фиксированы 10 % формалином сразу после завершения хирургического этапа. Стандартное гистологическое исследование проводили с окраской препаратов гематоксилином и эозином. Далее проводили иммуногистохимическую обработку полученных гистологических срезов антигеном CD34, который рутинно используется в практике с целью выявления сосудистого эндотелия. Гистопрепараты анализировали на световом микроскопе с использованием увеличения 400 и 630. Подсчитывали общее количество и площадь артериальных и венозных сосудов на 1 мм^2 площади среза кишечной стенки.

Полученные данные были статистически обработаны согласно принятым правилам анализа для медицинских исследований. Сравнение количественных показателей проводили с использованием теста Манна-Уитни. Нормальность распределения оценивали, применяя метод Шапиро-Уилка. Для изложения данных описательной статистики использовали медиану и межквартильный интервал Me (LQ; UQ). Обработка информации выполнена при помощи пакета программ StatBase. Результаты расценивали, как достоверные, если интервал p был меньше 0,05.

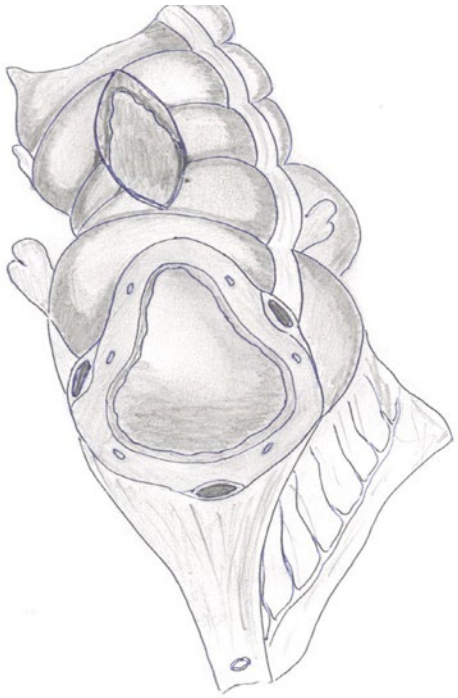

Рис. 1. Схема иссечения фрагмента кишечной стенки для формирования анастомоза

Результаты. При подсчете числа артериол в подслизистом слое на срезе кишки получены следующие данные (Табл. 1): в основной группе при изучении количества артерий на мм^2 площади среза медиана составила 75 (70,5; 85,5), в группе сравнения этот показатель составил 44,5 (40;52,5) $p < 0,01$. В исследуемой группе показатель медианы при количественном подсчете венозных сосудов в подслизистом слое на мм^2 площади среза составил 85,5 (76,5; 93,5), а в группе сравнения 56,5 (48,5; 62) $p < 0,01$. В мышечном слое в исследуемой группе также отмечено статистически значимое преобладание количества сосудов по сравнению с группой сравнения. Показатель Me количества артерий на мм^2 площади среза в основной группе составил 48 (42,5; 56,5), в группе сравнения 22,5 (18,5; 30,5) $p < 0,01$. Показатель медианы при количественном подсчете венозных сосудов на мм^2 площади среза в исследуемой группе составил 62,5 (56; 69), а в группе сравнения 35 (27,5; 41) $p < 0,01$.

Таблица 1. Количество исследуемых сосудов на срезе кишки на мм2 площади среза

Группы	Me, (LQ; UQ), p*	Подслизистый слой		Мышечный слой	
		артерии	вены	артерии	вены
Основная группа, (n = 20)	Me, (LQ; UQ), p1	75 (70,5; 85,5) < 0,01	86,5 (76,5; 93,5) < 0,01	48 (42,5; 56,5) < 0,01	62,5 (56; 69) < 0,01
Группа сравнения, (n = 20)	Me, (LQ; UQ)	44,5 (40; 52,5)	56,5 (48,5; 62)	22,5 (18,5; 30,5)	35 (27,5; 41)

Примечание: * — статистическая значимость p определена с использованием критерия Манна-Уитни

При подсчете суммарной площади определяемых сосудов на мм^2 среза кишки в основной группе определены следующие результаты (Табл. 2): в подслизистом слое Me площадь артериол составила 57436 мкм^2 (48500; 64036), в группе сравнения Me 23746 мкм^2 (19846; 31050), p < 0,01. Площадь венозных сосудов в подслизистом слое так же была статистически достоверно больше в исследуемой группе: Me 162034 мкм^2 (139545; 176727), в группе сравнения Me 89806 мкм^2 (80303; 106131), p < 0,01. В мышечном слое исследуемой группы показатель Me площади артерий на мм^2 среза кишки составил 23739 мкм^2 (20903; 27176), в группе сравнения Me 9323 мкм^2 (8487; 10602) p < 0,01. В исследуемой группе показатель Me площади вен в мышечном слое 51165 мкм^2 (41361; 58660), в контрольной группе Me 28512 мкм^2 (24313; 30548) p < 0,01.

Таблица 2. Площадь исследуемых сосудов на срезе кишки на мм^2 площади среза

Группы	Me, (LQ; UQ), p*	Подслизистый слой		Мышечный слой	
		артерии (S мкм^2)	вены (S мкм^2)	артерии (S мкм^2)	вены (S мкм^2)
Основная группа, (n = 20)	Me, (LQ; UQ), p1	57436 (48500; 64036) < 0,01	162034 (139545; 176727) < 0,01	23739 (20903; 27176) < 0,01	51165 (41361; 58660) < 0,01
Группа сравнения, (n = 20)	Me, (LQ; UQ)	23746 (19846; 31050) < 0,01	89806 (80303; 106131)	9323 (8487; 10602)	28512 (24313; 30548)

Примечание: * — статистическая значимость p определена с использованием критерия Манна-Уитни

Обсуждение. При иссечении овального фрагмента стенки ободочной кишки по противобрыжеечному краю линия среза захватывает проекцию большего количества основных ветвей интрамуральных сосудов и шовная полоса формируемого анастомоза снабжается кровью существенно лучше, чем при проведении линейного разреза кишечной стенки. Количество артерий на мм^2 площади среза при использовании иссечения фрагмента кишки в подслизистом слое больше на 68 %, а в мышечном слое более чем в 2 раза по сравнению с группой сравнения (p < 0,01). Такая же тенденция прослеживается при изучении относительной площади артериальных и венозных сосудов по линии среза.

Выводы. Таким образом, на фоне нарушений кровообращения в условиях острой кишечной непроходимости приведенная методика позволяется сохранить кровоток в ободочной кишке при формировании анастомоза по типу «конец-в-бок», что способствует улучшению репаративных процессов по линии швов и уменьшает риск развития их несостоятельности.

ФИНАНСИРОВАНИЕ. Исследование проведено без спонсорской поддержки.
SOURCE OF FUNDING. The study was performed without sponsorship.

КОНФЛИКТ ИНТЕРЕСОВ. Авторы заявляют об отсутствии конфликта интересов.
CONFLICT OF INTEREST. The authors declare no conflict of interest.

ЛИТЕРАТУРА

1. *Торчинский Н.В., Каменская А.Ю.* Эпидемиологические проявления заболеваемости раком ободочной кишки (раком толстой кишки) в Российской Федерации // Инфекционные болезни в современном мире: эпидемиология, диагностика, лечение и профилактика. Сборник трудов XII Ежегодно-

го Всероссийского интернет-конгресса по инфекционным болезням с международным участием. М., 2020. С. 226–227.

2. *Алиев Ф.Ш., Азизов С.Б., Алиев В.Ф., Крутских А.Г., Лейманченко П.И.* Проблемные вопросы неотложной хирургии правой половины толстой кишки // Медицинская наука и образование Урала. 2017. Т. 18, № 1 (89). С. 141–147. EDN: YOFKST.

3. Golda T., Lazzara C., Zerpa C., Sobrino L., Fico V., Kreisler E., Biondo S. Risk factors for ileocolic anastomosis dehiscence; a cohort study. *Am J Surg*. 2020 Jul;220(1):170-177. DOI: 10.1016/j.amjsurg.2019.11.020.

4. *Эктов В.Н.* Применение межкишечного анастомоза в хирургическом лечении обтурационной толстокишечной непроходимости опухолевой этиологии (с комментарием) // Хирургия. Журнал им. Н.И. Пирогова. 2017. № 9. С. 43–53. EDN: ZFDVEB.

5. Tabola R., Mantese G., Cirocchi R., Gemini A., Grassi V., Boselli C., Avenia S., Sanguinetti A., Avenia N., Sroczynski M., Wierzbicki J. Postoperative mortality and morbidity in older patients undergoing emergency right hemicolectom y for colon cancer. *Aging Clin Exp Res*. 2017 Feb;29(Suppl 1):121-126. DOI: 10.1007/s40520-016-0643-1.

6. Hyoju S.K., Klabbers R.E., Aaron M., et al. Oral Polyphosphate Suppresses Bacterial Collagenase Production and Prevents Anastomotic Leak Due to Serratia marcescens and Pseudomonas aeruginosa. *Ann Surg*. 2018 Jun;267(6):1112-1118. DOI: 10.1097/SLA.0000000000002167.

7. *Каминский И.В., Чемоданов Е.Б.* Клиникоэкспериментальное обоснование применения прецизионного кишечного шва у больных с высокой степенью вероятности возникновения послеоперационных осложнений // Украинский журнал хирургии. 2014. № 1 (24). С. 86–93. EDN: SBPZHD.

8. Gustafsson P., Jestin P., Gunnarsson U., Lindforss U. Higher frequency of anastomotic leakage with stapled compared to hand-sewn ileocolic anastomosis in a large population-based study. *World J Surg*. 2015 Jul;39(7):1834-9. DOI: 10.1007/s00268-015-2996-6.

9. Anuj P., Yoon Y.S., Yu C.S., Lee J.L., Kim C.W., Park I.J., Lim S.B., Kim J.C. Does Anastomosis Configuration Influence Long-term Outcomes in Patients With Crohn Disease? *Ann Coloproctol*. 2017 Oct;33(5):173-177. DOI: 10.3393/ac.2017.33.5.173.

10. Puleo S., Sofia M., Trovato M.A., Pesce A., Portale T.R., Russello D., La Greca G. Ileocolonic anastomosis: preferred techniques in 999 patients. A multicentric study. *Surg Today*. 2013 Oct;43(10):1145-9. DOI: 10.1007/s00595-012-0381-8.

11. *Карпова И.Ю., Перетягин П.В., Орлинская Н.Ю., Широкова Н.Ю., Пятова Е.Д., Птушко С.С.* Изучение морфологической трансформации и особенностей сосудистого кровотока стенки тонкой и толстой кишки при моделировании ишемии в эксперименте // Вестник экспериментальной и клинической хирургии. 2023. Т. 16, № 2 (59). С. 120–129. EDN: XSDRBO.

12. *Рябков Ю.В., Поздняков А.А., Черданцев Д.В., Медведева Н.Н., Попов А.Е., Жуков Е.Л., Бугрий В.И.* Морфологическое состояние стенки толстой кишки на фоне острой декомпенсированной толстокишечной непроходимости // Современные проблемы науки и образования. 2018. № 3. С. 6. EDN: XRQTJR.

13. Papanicolaou G., Ahn Y.K., Nikas D.J., Fielding L.P. Effect of large-bowel obstruction on colonic blood flow. An experimental study. *Dis Colon Rectum*. 1989 Aug;32(8):673-9. DOI: 10.1007/BF02555772.

14. Ding C., Ren J., Zhou B., Wu Y., Shao X., Wang G., Fang J., Li J. Laser speckle contrast imaging for assessment of abdominal visceral microcirculation in acute peritonitis: does sequential impairments exist? *Microvasc Res*. 2014 Sep;95:26-30. DOI: 10.1016/j.mvr.2014.06.011.

15. Патент № 2709253 РФ, МПК A61B 17/11. Способ формирования тонко-толстокишечного анастомоза в условиях острой кишечной непроходимости и перитонита: № 2019101022; заявл. 10.01.2019; опубл. 17.12.2019 / Атаманов К.В., Вайнер Ю.С., Атаманов Д.К., Федорова Е.В.; заявитель ФГБОУ ВО НГМУ Минздрава России. — 9 с.: ил.

REFERENCES

1. Torchinskiy N.V., Kamenskaya A.Yu. Epidemiologicheskie proyavleniya zabolevaemosti rakom obodochnoy kishki (rakom tolstoy kishki) v Rossiyskoy Federatsii // Infektsionnye bolezni v sovremennom mire: epidemiologiya, diagnostika, lechenie i profilaktika. *Sbornik trudov XII Ezhegodnogo Vserossiyskogo internet-kongressa po infektsionnym boleznyam s mezhdunarodnym uchastiem = Proceedings of the XII Annual All-Russian Internet Congress on Infectious Diseases with International Participation*. Moscow; 2020:226-227.

2. Aliev F.Sh., Azizov S.B., Aliev V.F., Krutskih A.G., Lejmanchenko P.I. Issue aspects of urgent surgery of right half of the large intestine. *Medical Science and Education of Ural*. 2017;18(1):141-147. (In Russ.).

3. Golda T., Lazzara C., Zerpa C., Sobrino L., Fico V., Kreisler E., Biondo S. Risk factors for ileocolic anastomosis dehiscence; a cohort study. *Am J Surg*. 2020 Jul;220(1):170-177. DOI: 10.1016/j.amjsurg.2019.11.020.

4. Ektov V.N. Enteroenterostomy in Surgical Treatment of Malignant Colonic Obstruction. *Pirogov Russian Journal of Surgery*. 2017;(9):43-53. (In Russ.). EDN: ZFDVEB.

5. Tabola R., Mantese G., Cirocchi R., Gemini A., Grassi V., Boselli C., Avenia S., Sanguinetti A., Avenia N., Sroczynski M., Wierzbicki J. Postoperative mortality and morbidity in older patients undergoing emergency right hemicolectom y for colon cancer. *Aging Clin Exp Res*. 2017 Feb;29(Suppl 1):121-126. DOI: 10.1007/s40520-016-0643-1.

6. Hyoju S.K., Klabbers R.E., Aaron M., et al. Oral Polyphosphate Suppresses Bacterial Collagenase Production and Prevents Anastomotic Leak Due to Serratia marcescens and Pseudomonas aeruginosa. *Ann Surg*. 2018 Jun;267(6):1112-1118. DOI: 10.1097/SLA.0000000000002167.

7. Kaminskij I.V., Chemodanov E.B. Clinical and Experimental Background for Using Meticulous Intestinal Suture in Patients with Higher Risk Of Postoperative Complications. *Ukrainskij zhurnal hirurgii*. 2014;(1):86-93. (In Russ.). EDN: SBPZHD.

8. Gustafsson P., Jestin P., Gunnarsson U., Lindforss U. Higher frequency of anastomotic leakage with stapled compared to hand-sewn ileocolic anastomosis in a large population-based study. *World J Surg*. 2015 Jul;39(7):1834-9. DOI: 10.1007/s00268-015-2996-6.

9. Anuj P., Yoon Y.S., Yu C.S., Lee J.L., Kim C.W., Park I.J., Lim S.B., Kim J.C. Does Anastomosis Configuration Influence Long-term Outcomes in Patients With Crohn Disease? *Ann Coloproctol*. 2017 Oct;33(5):173-177. DOI: 10.3393/ac.2017.33.5.173.

10. Puleo S., Sofia M., Trovato M.A., Pesce A., Portale T.R., Russello D., La Greca G. Ileocolonic anastomosis: preferred techniques in 999 patients. A multicentric study. *Surg Today*. 2013 Oct;43(10):1145-9. DOI: 10.1007/s00595-012-0381-8.

11. Karpova I.Ju., Peretjagin P.V., Orlinskaja N.Ju., Shirokova N.Ju., Pjatova E.D., Ptushko S.S. Study of morphological transformation and features of vascular blood flow of the wall of the small and large intestine in the simulation of ischemia in the experiment. *Journal of Experimental and Clinical Surgery*. 2023;16(2):120-129. (In Russ.). EDN: XSDRBO.

12. Rjabkov Ju.V., Pozdnjakov A.A., Cherdancev D.V., Medvedeva N.N., Popov A.E., Zhukov E.L., Bugrij V.I. Morphological condition of colon tissue in patients with acute colonic obstruction. *Sovremennye problemy nauki i obrazovanija*. 2018;(3):6. (In Russ.). EDN: XRQTJR.

13. Papanicolaou G., Ahn Y.K., Nikas D.J., Fielding L.P. Effect of large-bowel obstruction on colonic blood flow. An experimental study. *Dis Colon Rectum*. 1989 Aug;32(8):673-9. DOI: 10.1007/BF02555772.

14. Ding C., Ren J., Zhou B., Wu Y., Shao X., Wang G., Fang J., Li J. Laser speckle contrast imaging for assessment of abdominal visceral microcirculation in acute peritonitis: does sequential impairments exist? *Microvasc Res*. 2014 Sep;95:26-30. DOI: 10.1016/j.mvr.2014.06.011.

15. Atamanov K.V., Vajner Yu.S., Atamanov D.K., Fedorova E.V., inventors; (FGBOU VO NGMU Minzdrava Rossii, assignee. Method Forileocolic Anastomosis in Conditions of Acute Intestinal Obstruction and Peritonitis. Russian Federation Patent No. 2709253, December 17, 2019.

АВТОР
Вайнер Юрий Сергеевич, к.м.н. — ORCID: 0000-0002-8742-0424

AUTHOR
Vajner Yuriy Sergeevich, PhD — ORCID: 0000-0002-8742-0424

УДК 616-002-008.953-092; 616-073.524
DOI: 10.54866/27129632_2024_4_32

ХЕМИЛЮМИНЕСЦЕНЦИЯ КРОВИ ПРИ ИНФЕКЦИОННОМ ПРОЦЕССЕ И ВОЗМОЖНОСТЬ ЕЕ ИСПОЛЬЗОВАНИЯ ДЛЯ ОЦЕНКИ АКТИВНОСТИ ЭНДОТОКСИНА ПРИ СЕПСИСЕ

© М.И. ГРОМОВ, Л.П. ПИВОВАРОВА, О.Б. АРИСКИНА, И.В. ОСИПОВА
ГБУ «Санкт-Петербургский научно-исследовательский институт скорой помощи им. И.И. Джанелидзе», Санкт-Петербург, Россия

РЕЗЮМЕ

ОБОСНОВАНИЕ. В специфических гранулах нейтрофильных гранулоцитов и цитоплазме моноцитов содержатся ферменты, приводящие к быстрому и массивному образованию метаболитов кислорода («кислородному взрыву»). Эти ферменты являются главным фактором микробицидности фагоцитов. При развитии инфекционных заболеваний количество и активность ферментов, обусловливающих усиление продукции метаболитов кислорода, может значительно увеличиваться.

ЦЕЛЬ: установить наличие резерва микробицидной активности фагоцитов у пациентов с внутриклеточными инфекциями и сепсисом посредством измерения хемилюминесценции (ХЛ) цельной крови.

МАТЕРИАЛЫ И МЕТОДЫ. Исследовали группы здоровых людей (40 чел.), пациентов гинекологического / урологического профилей, длительно лечившихся по поводу хронических внутриклеточных — вирусных, микоплазменных, уреаплазменных, хламидийных — инфекций (157 чел.), и пациентов с сепсисом (33 чел.). Люминолзависимую ХЛ цельной крови измеряли 7 раз с 10-минутными интервалами на аппарате Luminometer-1251, «Bio-Orbit» (Финляндия). Полученную сумму 7 измерений ХЛ рассматривали в качестве показателя кислородзависимой метаболической и микробицидной активности фагоцитов крови. Резерв метаболической активности фагоцитов оценивали путем определения резерва ХЛ в виде процентного соотношения индуцированной антигеном (зимозаном) ХЛ и спонтанной ХЛ цельной крови (индуцированная / спонтанная ^{x}100 %).

РЕЗУЛЬТАТЫ. У 95 % здоровых людей отмечено наличие резерва ХЛ, то есть повышения уровня ХЛ в среднем на 33 % при контакте фагоцитов крови с избыточным количеством антигена in vitro. У 1/3 пациентов с внутриклеточными инфекциями и сепсисом было выявлено отсутствие резерва ХЛ фагоцитов или его истощение в виде снижения уровня ХЛ при контакте фагоцитов крови с избыточным количеством антигена in vitro.

ЗАКЛЮЧЕНИЕ. Показатель метаболического резерва ХЛ имеет универсальный характер — он вычисляется в виде коэффициента и не зависит от особенностей используемого люминометра и единиц измерений. Отсутствие метаболического резерва у значительного числа пациентов с сепсисом и септическим шоком ставит под сомнение возможность использования метода измерения ХЛ крови для косвенного определения активности эндотоксина в диагностическом тесте оценки активности эндотоксина (ЕАА).

КЛЮЧЕВЫЕ СЛОВА: хемилюминесценция крови, резерв хемилюминесценции, внутриклеточные инфекции, сепсис, оценка активности эндотоксина.

КАК ЦИТИРОВАТЬ. Громов М.И., Пивоварова Л.П., Арискина О.Б., Осипова И.В. Хемилюминесценция крови при инфекционном процессе и возможность ее использования для оценки активности эндотоксина при сепсисе // Журнал «Неотложная хирургия» им. И.И. Джанелидзе. 2024. № 4. С. 32–39.

CHEMILUMINESCENCE OF BLOOD DURING AN INFECTIOUS PROCESS AND THE POSSIBILITY OF ITS USE TO ASSESS ENDOTOXIN ACTIVITY IN SEPSIS

© M.I. GROMOV, L.P. PIVOVAROVA, O.B. ARISKINA, I.V. OSIPOVA
St. Petersburg I.I. Dzhanelidze Research Institute of Emergency Medicine, St. Petersburg, Russia

ABSTRACT

RATIONALE. Specific granules of neutrophil granulocytes and the cytoplasm of monocytes contain enzymes that lead to the rapid and massive formation of oxygen metabolites (“oxygen explosion”). These enzymes

are the main factor in the microbicidal activity of phagocytes. With the development of infectious diseases, the number and activity of enzymes that increase the production of oxygen metabolites may increase significantly.

OBJECTIVE: To determine the presence of a reserve of microbicidal activity of phagocytes in patients with intracellular infections and sepsis by measuring chemiluminescence (CL) of whole blood.

MATERIALS AND METHODS. We studied groups of healthy subjects (40 subjects), gynecological/urological patients treated for a long time for chronic intracellular — viral, mycoplasma, ureaplasma, chlamydial infections (157 subjects), and patients with sepsis (33 subjects). Luminol-dependent CL in whole blood was measured 7 times at 10-minute intervals using a Luminometer-1251 apparatus, Bio-Orbit (Finland). The resulting sum of 7 CL measurements was considered as an indicator of oxygen-dependent metabolic and microbicidal activity of blood phagocytes. The reserve of phagocyte metabolic activity was assessed by determining the CL reserve as a percentage of antigen (zymosan)-induced CL and spontaneous CL in whole blood (induced/spontaneous x 100 %).

RESULTS. 95 % of the healthy subjects showed a CL reserve, i.e. an increase of the CL level by an average of 33 % when blood phagocytes were exposed to an excessive amount of antigen in vitro. In 1/3 of patients with intracellular infections and sepsis, there was a lack of phagocyte CL reserve or its depletion in the form of a decrease in CL levels when blood phagocytes were exposed to an excess amount of antigen in vitro.

CONCLUSIONS. The indicator of CL metabolic reserve is universal in nature — it is calculated in the form of a coefficient and does not depend on the characteristics of the luminometer used and the units of measurement. The lack of metabolic reserve in a significant number of patients with sepsis and septic shock calls into question the possibility of using the blood CL method to indirectly determine endotoxin activity in the diagnostic endotoxin activity assessment (EAA) test.

KEYWORDS: blood chemiluminescence, chemiluminescence reserve, intracellular infections, sepsis, assessment of endotoxin activity.

TO CITE THIS ARTICLE. Gromov M.I., Pivovarova L.P., Ariskina O.B., Osipova I.V. Chemiluminescence of blood during an infectious process and the possibility of its use to assess endotoxin activity in sepsis. *The Journal of Emergency Surgery named after I.I. Dzhanelidze*. 2024;(4):32–39.

Введение. Ферменты — ключевое звено в цепи преобразований веществ, необходимых для жизнедеятельности живых существ. В крови человека наиболее активными накопителями ферментов являются лейкоциты, а среди них — нейтрофильные гранулоциты (НГ) и моноциты — клетки миелоидно-моноцитарного ряда (фагоциты), выполняющие функции врожденного иммунитета. Метаболическая и микробицидная активность НГ осуществляется в цитоплазме с помощью ферментов: оксидаз, использующих кислород (кислородзависимые) и гидролаз, не использующих его (кислороднезависимые).

В специфических гранулах НГ содержатся NAD(P)H-оксидазы, приводящие к быстрому и массивному образованию активных форм кислорода («кислородному взрыву»). Эти ферменты являются главным фактором микробицидности фагоцитов. В других гранулах НГ при кислых значениях pH содержатся гидролазы, коллагеназа, эластаза и другие ферменты, а также антимикробные пептиды, осуществляющие кислороднезависимую микробицидность. В моноцитах оксидазы и гидролазы содержатся в меньшем количестве и находятся вне гранул, выполняя то же микробицидное действие.

Первичные радикалы метаболитов кислорода, образующиеся под воздействием оксидаз, содержат либо избыточный электрон (супероксид анион-радикал O_2^-, гидроксильный радикал OH^-), либо электрон, расположенный на высокоэнергетической орбите (синглетный кислород), либо имеют дефицит электрона (гидропероксильный радикал HO_2^+). Они способны мгновенно окислять анионы, восстанавливать катионы субстрата, а также образовывать вторичные радикальные метаболиты (перекись водорода H_2O_2, гипохлорит $HClO^-$ и др.). При этом в процессе химического взаимодействия происходит переход электрона с энергетически более высокой орбиты на более низкую. Высвобождающаяся энергия частично превращается в электромагнитное излучение. Это излучение, исходящее из специфических гранул НГ, распространяется вовне, и его можно измерить. Так как световая энергия клеток крайне слаба, то для ее усиления используют люминофоры — вещества, способные поглощать внешнее световое излучение и испускать собственный поток света с многократным усилением дозы, полученной извне. Люминолзависимая хемилюминесценция (ХЛ), наблюдаемая в гранулоцитах и моноцитах периферической крови, в наибольшей степени зависит от баланса активности таких ферментов как NAD(P)H-зависимая оксидаза, миелопероксидаза и супероксиддисмутаза. Измерение сверхслабого светового потока осуществляют с помощью хемилюминометров, способных улавливать световые волны порядка 10^{-14} мВ.

При развитии инфекционного заболевания количество и активность ферментов, обусловливающих усиление продукции радикальных метаболитов, может значительно увеличиваться (в рамках индивидуальных возможностей). То есть отмечается усиление или даже взрывной рост кислородзависимой метаболической активности фагоцитов, утилизации глюкозы, поступления в клетку калия, направленных на усиление микробицидного действия. В естественных условиях кислородзависимая микробицидная активность крови определяется как спонтанная ХЛ крови. Если же в пробу крови добавить какой-либо фактор, вызывающий усиление клеточной активности, (опсонизированные липополисахарид (ЛПС), зимозан или N-метил-формил), то в течение нескольких минут включаются метаболические резервы клеток и возрастает излучение фотонов света, что определяется как индуцированная ХЛ крови.

У отдельных людей в качестве индивидуальной особенности может отмечаться крайне низкая спонтанная ХЛ крови или отсутствовать ее увеличение (индуцированная ХЛ крови) после стимуляции клеток бактериальным антигеном. Нарушения кислородзависимой бактерицидности фагоцитов могут быть врожденными или приобретенными. Врожденная недостаточность продукции кислородзависимых факторов микробицидности может затрагивать одну из популяций фагоцитов — гранулоциты или моноциты, или же обе популяции (хроническая гранулематозная болезнь). Пациенты с такими нарушениями нуждаются в постоянной противомикробной защите.

Цель исследования: установить наличие резерва микробицидной активности фагоцитов у пациентов с внутриклеточными инфекциями и сепсисом посредством измерения хемилюминесценции (ХЛ) цельной крови.

Материал и методы. Для оценки спонтанного люминолзависимого свечения цельную кровь (100 мкл), стабилизированную литий гепарином, смешивали с равным объемом раствора люминола ($1 \cdot 10^{-4}$ М) и фосфатно-солевым буфером (800 мкл). Для регистрации индуцированного люминолзависимого свечения к 700 мкл фосфатно-солевого буфера добавляли 100 мкл раствора индуктора клеточной активности (0,2% суспензия зимозана или 0,2% суспензия липополисахарида). Таким образом выявляли максимальный функциональный потенциал клеток. Измерение светового потока, исходящего из крови в основном за счет фагоцитов (более 90%), регистрировали 7 раз в течение часа с 10-минутными интервалами на аппарате Luminometer-1251, “Bio-Orbit” (Финляндия). Полученную сумму 7 измерений хемилюминесценции (ХЛ) крови (в милливольтах) рассматривали в качестве показателя кислородзависимой метаболической и микробицидной активности фагоцитов крови.

Спонтанную и индуцированную ХЛ цельной крови определяли в группах: практически здоровых людей — 40 человек, возраст 35 (29;41) лет, амбулаторных пациентов гинекологического и урологического профилей, длительно лечившихся по поводу хронических внутриклеточных (вирусных, микоплазменных, уреаплазменных, хламидийных) инфекций — 157 человек, возраст 35 (28;41) лет, стационарных пациентов с хирургическим / посттравматическим сепсисом и мультиорганной дисфункцией — 33 человека, возраст 25 (21,5;39) лет.

Резерв метаболической активности фагоцитов оценивали по показателю резерва ХЛ в виде процентного соотношения индуцированной и спонтанной ХЛ (индуцированная/спонтанная × 100%). Положительные значения свидетельствовали о наличии резерва (превышение индуцированной ХЛ над спонтанной), близкие к нулю — об отсутствии этого резерва, и отрицательные (понижение индуцированной ХЛ по сравнению со спонтанной) — об истощении резерва, снижения метаболической активности фагоцитов и связанной с ней кислородзависимой бактерицидности.

Статистический анализ проводился с использованием программы StatTech v. 4.2.7. Обработанные данные представлены в виде медианы с межквартильным размахом (Q_1–Q_3). Различия считались статистически значимыми при $p < 0,05$.

Результаты. Кислородзависимая метаболическая активность фагоцитов, определенная по уровню ХЛ цельной крови, представлена в таблице 1.

Таблица 1. Хемилюминесценция цельной крови у пациентов различных групп

Показатели	Группы			p
	Внутриклеточные инфекции	Сепсис	Здоровые	
Спонтанная ХЛ (мВ), Me [IQR]	6,7 [5,9; 8,6]	6,4 [4,9; 10,7]	6,2 [5,6; 8,3]	0,291
Индуцированная ХЛ (мВ), Me [IQR]	8,1 [6,4; 10,4]	9,2 [5,8; 16,0]	9,4 [7,0; 11,3]	0,129

* — различия показателей статистически не значимы ($p > 0,05$) по критерию Краскела-Уоллиса

Согласно данным таблицы 1, результаты спонтанной и индуцированной ХЛ крови не выявили статистически значимых различий между группами.

Более информативным оказался показатель метаболического резерва фагоцитов (Табл. 2). При сравнении групп по этому показателю уровень резерва ХЛ в группе здоровых людей (33 %) был значительно выше и более чем в 2 раза (12,0–13,8 %) превосходил уровень резерва у пациентов с внутриклеточными инфекциями и сепсисом.

Таблица 2. Анализ уровня резерва хемилюминесценции (ХЛ) в различных группах

Показатель	Категории	Резерв ХЛ (%)			p
		Me	Q_1–Q_3	N	
Группа	Внутриклеточные инфекции	12,0	–1,4–27,4	157	< 0,001*
	Сепсис	13,8	0,0–80,8	33	$p_{\text{Здоровые — Внутриклеточные инфекции}}$ < 0,001
	Здоровые	33,0	9,6–80,2	40	

* — различия показателей статистически значимы (p < 0,05) по критерию Краскела-Уоллиса, а апостериорные сравнения по критерию Данна с поправкой Холма

При изучении дисперсии значений резерва ХЛ (индуцированная / спонтанная x 100 %) внутри групп был обнаружен большой разброс этого показателя у пациентов с внутриклеточными инфекциями и сепсисом, где значительную часть составили отрицательные значения или близкие к нулю. Учитывая значимость резерва ХЛ для поддержания эффективной противомикробной резистентности, в группах было проведено ранжирование по уровню резерва ХЛ с выделением подгрупп: «Резерв есть» (повышение метаболической активности), «Нет» — без изменений и «Истощение» (снижение метаболической активности) (Рис. 1 и Табл. 3). В группу «Нет» (полного отсутствия или «практически» полного отсутствия изменений индуцированной ХЛ по отношению к спонтанной ХЛ) мы определили случаи совпадения спонтанной и индуцированной ХЛ крови или минимального (до 5 %) превышения индуцированного показателя над спонтанным.

Согласно данным, представленным на рисунке 1 и в таблице 3, у подавляющего числа здоровых людей (95 %) фагоциты крови отвечают на антигенный стимул усилением метаболической активности («Резерв есть»), и лишь у 5 % (у 2 из 40 обследованных) из группы здоровых его нет. В то же время у амбулаторных пациентов, проходящих лечение по поводу внутриклеточных инфекций, и у стационарных пациентов с сепсисом в 1/3 случаев резерв ХЛ не наблюдался.

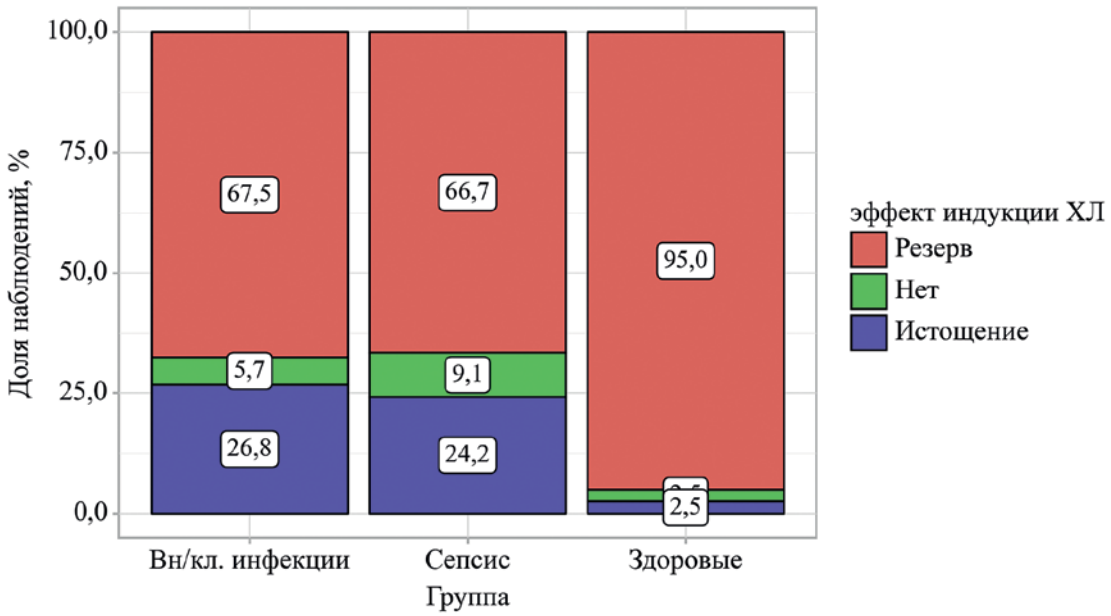

Рис. 1. Структура групп в зависимости от наличия резерва хемилюминесценции
Таблица 3. Структура групп в зависимости от наличия резерва хемилюминесценции

Показатель	Категории	Группа			p
		Внутриклеточные инфекции	Сепсис	Здоровые	
Эффект индукции ХЛ	Резерв есть	106 (67,5%)	22 (66,7%)	38 (95,0%)	0,009* $p_{\text{внутриклеточные инфекции — Здоровые}} = 0{,}006$ $p_{\text{Сепсис — Здоровые}} = 0{,}013$
	Нет	9 (5,7%)	3 (9,1%)	1 (2,5%)	
	Истощение	42 (26,8%)	8 (24,2%)	1 (2,5%)	

* — различия показателей статистически значимы ($p < 0{,}05$)

В результате анализа эффекта индукции ХЛ в зависимости от группы, были выявлены существенные различия ($p = 0{,}009$) (используемый метод: ^{2} Пирсона).

Обсуждение. Хемилюминометрия (ХЛ) цельной крови, отражающая в основном кислородзависимый метаболический потенциал фагоцитов, является чувствительным тестом оценки функциональной активности клеток. При острых бактериальных инфекциях (аппендицит, холецистит и др.) типичным ответом фагоцитов крови является быстрая (взрывная) перестройка метаболизма, направленная на повышение кислородзависимых механизмов бактерицидности, что проявляется увеличением как спонтанной ХЛ, так и индуцированной антигеном [1, 2, 3, 4]. В большинстве случаев индуцированный тест бывает выше спонтанного и отражает наличие резерва для быстрого усиления противомикробной защиты. Сниженный уровень спонтанной ХЛ, а также уменьшение ХЛ, индуцированной in vitro антигеном, по сравнению со спонтанной, отражает недостаточность метаболической активности клеток и уменьшение микробицидных свойств крови.

При оценке ХЛ крови у пострадавших с механической травмой без шока уже при госпитализации в ответ на появление в крови антигенов, образовавшихся в поврежденных тканях, отмечалось значительное повышение индуцированной ХЛ крови, которая двукратно превосходила спонтанную (резерв ХЛ, соответственно, увеличивался до 100%). Среди пострадавших с механической травмой и шоком I–II степени тяжести, у которых в ходе дальнейшего лечения развивались гнойные осложнения, начиная с 3-х суток госпитализации отмечалась депрессия индуцированной ХЛ по отношению к спонтанной и, соответственно, отсутствие резерва ХЛ [5].

В устройствах для определения хемилюминесцентной активности крови могут использоваться разные режимы работы и единицы измерения светового потока, применяться различные методики стимуляции метаболической активности фагоцитов. Оценку хемилюминесцентной активности крови можно производить многократно, с разным шагом измерений и в различных временных диапазонах, определять пик люминесцентной активности, время его наступления, сумму всех измерений (суммарную площадь под кривой). Последний показатель нам представляется более всеобъемлющим и предпочтительным. Результатом такого многообразия является то, что исходные показатели, полученные на различных хемилюминометрах, трудно сравнивать между собой. А вот при расчете резерва метаболической кислородзависимой активности крови (соотношение индуцированной ХЛ к спонтанной), полученные результаты можно сопоставлять и анализировать в ходе изучения различных научных данных. Подобный расчет метаболического резерва удобен и перспективен для его широкого применения с целью оценки функционального состояния лейкоцитов при различных патологических процессах.

Как показало проведенное исследование, ХЛ крови является чувствительным тестом, с помощью которого можно определять неблагоприятные эффекты лечения, влияющие на функциональную активность фагоцитов крови. Например, длительная антимикробная химиотерапия, проводимая пациентам с внутриклеточной инфекцией, способна у трети пациентов ослаблять кислородзависимую микробицидную активность клеток. Учитывая тот факт, что эрадикация инфекционного внутриклеточного агента осуществляется фагоцитами, то в условиях такой недостаточности продолжение антимикробной химиотерапии представляется мало обоснованным. Оптимальной тактикой является временное приостановление химиотерапии и проведение курса иммуномодулирующей терапии, способствующей восстановлению функциональных свойств фагоцитов (Деринат, Циклоферон, Полиоксидоний и др.).

В качестве примера оценки состояния кислородзависимого метаболического потенциала фагоцитов можно привести наблюдение пациента Б. 22 лет в процессе лечения тяжелой травмы, осложнившейся развитием сепсиса. В день установления диагноза «тяжелый сепсис» (12-й

день после травмы): ХЛ крови спонтанная 8,7 мВ, индуцированная 26,4 мВ, метаболический резерв 203 %. Через 1 неделю: ХЛ спонтанная 3,9 мВ, индуцированная 4,1 мВ, метаболический резерв 5 %. Еще через 2 дня: ХЛ спонтанная 4,1 мВ, индуцированная 3,9 мВ, метаболический резерв –5 % (истощение резерва). Пациент выписан через 35 суток после травмы на фоне затихающего остеомиелита и наличия двух свищей на правой нижней конечности. Высокая кислородзависимая метаболическая активность фагоцитов крови и высокий резерв метаболической активности были отмечены у пациента на момент констатации сепсиса. В течение последующих 9 дней произошло многократное снижение этой активности вплоть до истощения резерва, когда в ответ на стимуляцию антигеном индуцированная ХЛ оказалась ниже спонтанной. Такого рода снижение функциональной активности фагоцитов крови влияет не только на противобактериальную резистентность, но и на скорость заживления ран.

ХЛ крови измеряется не только в описанном выше «полуавтоматическом» варианте оценки клеточной активности. Так, на основе ХЛ крови построена методика определения активности эндотоксина (EAA — Endotoxin Activity Assay). В этой методике помимо двух пробирок с кровью для определения спонтанной ХЛ и индуцированной эндотоксином (липополисахаридом — ЛПС) добавляется третья, в которой содержатся в избытке антитела к ЛПС (Рис. 2).

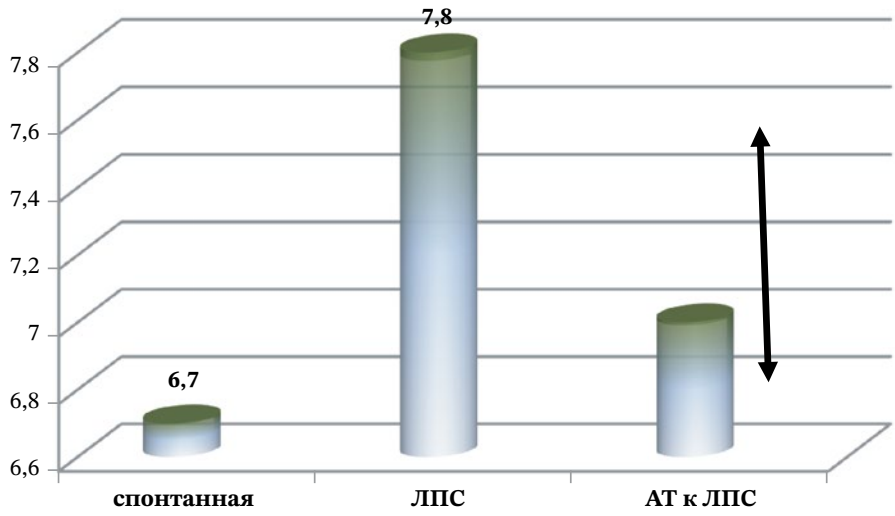

Рис. 2 Сравнение в тесте EAA хемилюминесценции спонтанной, индуцированной избытком ЛПС и индуцированной избытком антител к ЛПС.
EAA (Endotoxin Activity Assessment) — оценка активности эндотоксина, ЛПС — липополисахарид, АТ — антитела

По утверждению авторов этого теста, в пробирке с избыточным количеством антител к ЛПС при добавлении в нее крови больного будет образовываться столько комплексов антиген-антитело, сколько ЛПС содержится в плазме. Эти иммунные комплексы быстро поглощаются гранулоцитами, и их кислородзависимая метаболическая активность возрастает пропорционально количеству комплексов, образовавшихся in vitro. Если ЛПС в плазме нет, то комплексы не будут образовываться, и хемилюминесценция в третьей пробирке будет близка к спонтанной в первой пробирке и далека от индуцированной избыточным количеством ЛПС во второй. А если антигенов ЛПС будет много и образуется много комплексов антиген/антитело, хемилюминесценция в третьей пробирке будет высокой и приблизится к уровню индуцированной ЛПС. Это предполагает, что усиление метаболической активности клеток крови отражает высокое содержание ЛПС (эндотоксина) в крови. Однако данный тест представляет собой косвенную оценку содержания эндотоксина в крови. Он отражает уровень ЛПС в крови посредством уровня дополнительной активации лейкоцитов в ответ на распознавание комплексов антиген/антитело и проявляет свою сущность только в тех случаях, когда сохранен резерв метаболической активности фагоцитов. EAA хорошо себя зарекомендовал для установления факта наличия грамотрицательной инфекции, он позволял выделять больных с инфекционными заболеваниями и

сепсисом [6]. Однако у пациентов с сепсисом и мультиорганной дисфункцией диагностическое значение этого теста утрачивается, по меньшей мере, у трети больных. Это обусловлено дефицитом метаболического резерва лейкоцитов, а выполнение этого теста основано на степени усиления активности клеток в ответ на стимуляцию эндотоксином.

Очевидно, наблюдаемое нами снижение метаболического резерва у пациентов с хирургическим и посттравматическим сепсисом позволяет предположить, что метаболическая активность фагоцитов зависит не только, а, может быть, и не столько от степени выраженности инфекционного процесса, сколько от его длительности и характера проводимой терапии. Таким образом, автоматический расчет теста ЕАА по трем уровням ХЛ у пациентов с сепсисом представляется нам сомнительным, особенно в аспекте принятия этого теста за основу для решения вопроса о необходимости экстракорпорального очищения крови от ЛПС методом селективной гемосорбции.

Заключение. Инфекционный процесс сопровождается активацией микробицидности фагоцитов крови, которая проявляется, в том числе, усилением кислородзависимого метаболизма. Это проявляется повышением уровня спонтанной ХЛ крови, а резерв метаболической активности устанавливается по усилению ХЛ после дополнительной антигенной стимуляции клеток. Способность фагоцитов крови отвечать на антигенную стимуляцию усилением ХЛ зависит как от внешних воздействий (различной длительности и тяжести течения инфекционного процесса, а также характера проводимого лечения), так и от врожденных особенностей организма. Результаты проведенных исследований показали, что у 1/3 обследованных пациентов с внутриклеточными инфекциями и сепсисом отметили отсутствие или истощение резерва ХЛ, отражающего снижение микробицидной активности фагоцитов.

Показатель метаболического резерва ХЛ имеет универсальный характер. Он может вычисляться в виде коэффициента при проведении исследований на люминометрах различного вида и представлять сравнимые между собой данные. Отсутствие метаболического резерва у значительного числа пациентов с сепсисом и септическим шоком ставит под сомнение возможность использования метода ХЛ крови для косвенного определения активности эндотоксина в диагностическом тесте оценки активности эндотоксина (ЕАА).

ФИНАНСИРОВАНИЕ. Исследование проведено без спонсорской поддержки.
SOURCE OF FUNDING. The study was performed without sponsorship.

КОНФЛИКТ ИНТЕРЕСОВ. Авторы заявляют об отсутствии конфликта интересов.
CONFLICT OF INTEREST. The authors declare no conflicts of interest.

ЛИТЕРАТУРА

1. *Моисеенкова Л.С., Леонов С.Д., Михалик Д.С.* Клиническое значение показателей спонтанной хемилюминесценции лейкоцитов цельной крови у пациентов с хроническим бескаменным холециститом // Вестник Волгоградского государственного медицинского университета. 2011. № 4 (40). С. 71–73. EDN: OMHGIH.

2. *Ивченко Д.Р.* Прогнозирование и профилактика посттравматической эмпиемы плевры: дис. ... канд. мед. наук: 14.00.27 / Ивченко Дмитрий Романович. СПб., 2004. 119 с.

3. *Савченко А.А., Черданцев Д.В., Первова О.В., Гвоздев И.И., Борисов А.Г., Шапкина В.А.* Клиническое состояние и хемилюминесцентная активность нейтрофильных гранулоцитов больных распространенным гнойным перитонитом в динамике послеоперационного периода // Бюллетень сибирской медицины. 2014. Т. 13, № 6. С. 10–19.

4. *Дударев А.А., Дударев В.А.* Оценка хемилюминограмм в прогнозировании течения эмпиемы плевры // Современные проблемы науки и образования. 2015. № 3. URL: https://science-education.ru/ru/article/view?id=18018 (Дата обращения: 30.05.2024).

5. *Арискина О.Б.* Функциональная активность мононуклеаров и нейтрофильных гранулоцитов периферической крови как показатель эндогенной интоксикации при травматической болезни: дис. ... канд. биол. наук: 14.00.46 / Арискина Ольга Борисовна. СПб., 2005. 201 с.

6. Ikeda T., Ikeda K., Suda S., Ueno T. Usefulness of the endotoxin activity assay as a biomarker to assess the severity of endotoxemia in critically ill patients. *Innate Immun*. 2014;20(8):881-7. DOI: 10.1177/1753425913516885.

REFERENCES

1. Moiseenkova L.S., Leonov S.D., Mikhalik D.S. Indices of clinical significance of spontaneous leucocytic hemoluminescence of the whole blood in patients with chronic acalculous cholecystitis. Journal of Volgograd State Medical University. 2011;(4):71–73. (In Russ.). EDN: OMHGIH.
2. Ivchenko D.R. *Prognozirovanie i profilaktika posttravmaticheskoy empiemy plevry* [PhD Medical dissertation]. St. Petersburg; 2004. (In Russ.).
3. Savchenko A.A., Cherdantsev D.V., Pervova O.V., Gvozdev I.I., Borisov A.G., Shapkina V.A. Clinical status and chemiluminescent activity of neutrophils in patients with advanced purulent peritonitis in the dynamics of postoperative period. *Bulletin of Siberian Medicine*. 2014;13(6):10–19. (In Russ.).
4. Dudarev A.A., Dudarev V.A. Estimation chemiluminescence in forecasting current empyema of the pleura. *Modern problems of science and education*. 2015;(3). https: //science-education.ru/ru/article/view?id=18018 Accessed: May 30, 2024. (In Russ.).
5. Ariskina O.B. *Funktsional'naya aktivnost' mononuklearov i neytrofil'nykh granulotsitov perifericheskoy krovi kak pokazatel' endogennoy intoksikatsii pri travmaticheskoy bolezni* [PhD Biological dissertation]. St. Petersburg; 2005. (In Russ.).
6. Ikeda T., Ikeda K., Suda S., Ueno T. Usefulness of the endotoxin activity assay as a biomarker to assess the severity of endotoxemia in critically ill patients. *Innate Immun*. 2014;20(8):881-7. DOI: 10.1177/1753425913516885.

АВТОРЫ

Громов Михаил Иванович, д.м.н. — ORCID: 0000-0002-9311-6998
Пивоварова Людмила Павловна, д.м.н. — ORCID: 0000-0002-9492-4516
Арискина Ольга Борисовна, к.б.н. — ORCID: 0000-0001-6311-1259
Осипова Ирина Викторовна, к.м.н. — ORCID: 0000-0002-1831-9111

AUTHORS

Gromov Mikhail Ivanovich, Dr. Sci. (Medicine) — ORCID: 0000-0002-9311-6998
Pivovarova Ludmila Pavlovna, Dr. Sci. (Medicine) — ORCID: 0000-0002-9492-4516
Ariskina Olga Borisovna, PhD — ORCID: 0000-0001-6311-1259
Osipova Irina Viktorovna, PhD — ORCID: 0000-0002-1831-9111

УДК 606-576.534
DOI: 10.54866/27129632_2024_4_40

РАЗРАБОТКА ОРИГИНАЛЬНОЙ МЕТОДИКИ МЕХАНИЧЕСКОГО ВЫДЕЛЕНИЯ СТРОМАЛЬНО-ВАСКУЛЯРНОЙ КЛЕТОЧНОЙ ФРАКЦИИ

© Е.В. ЗИНОВЬЕВ, В.А. МАНУКОВСКИЙ, А.Е. ДЕМКО, Э.К. ДЕРИЙ, Д.В. КОСТЯКОВ
ГБУ «Санкт-Петербургский научно-исследовательский институт скорой помощи им. И.И. Джанелидзе», Санкт-Петербург, Россия

РЕЗЮМЕ

ОБОСНОВАНИЕ. Стромально-васкулярная клеточная фракция (СВФ) представляет собой гетерогенную популяцию клеток регенеративного звена, основными представителями которой выступают мезенхимальные стволовые клетки, эндотелиоциты, макрофаги и моноциты. С нашей точки зрения наиболее оптимальным является механический способ выделения СВФ по причине его высокоэффективности, безопасности, большей простоты в освоении и возможности внедрения в рутинную клиническую практику, что актуализирует поиск единого, стандартизированного метода механического выделения СВФ.

ЦЕЛЬ: разработать оригинальную методику механического выделения стромально-васкулярной клеточной фракции с наиболее оптимальными параметрами скорости и времени центрифугирования для достижения наибольшего числа клеток регенераторного звена в конечном продукте.

МАТЕРИАЛ И МЕТОДЫ. В исследование включены 30 пациентов, возрастом от 18 до 59 лет. Отбор липоаспирата осуществлялся с области передней брюшной стенки. Клеточный состав анализировали методом проточной цитометрии.

РЕЗУЛЬТАТЫ. В ходе исследования нам удалось установить, что наиболее оптимальными параметрами являются следующие: скорость центрифугирования — 3000 оборотов в минуту, временной промежуток 2 минуты. При данном соотношении параметров было достигнуто максимальное число клеток регенераторного звена в конечной СВФ. Таким образом можно заключить, что нам удалось увеличить содержание мезенхимальных стволовых клеток в СВФ на 200 % ($p < 0,05$), число ядросодержащих гемопоэтических клеток на 7,1 % ($p < 0,05$), содержание макрофагов и моноцитов на 126,1 % ($p < 0,05$), содержание эндотелиальных клеток на 40,7 % ($p < 0,05$) в сравнении с существующей и описанной в литературе методикой.

ЗАКЛЮЧЕНИЕ. Применение СВФ — это перспективный метод лечения патологий в различных областях медицины, таких как хирургия, травматология и ортопедия, офтальмология, пластическая хирургия. Механический способ выделения СВФ является быстрой, простой в освоении и эффективной методикой. Благодаря разработанному нами методу выделения СВФ нам удалось создать единый алгоритм и повысить число клеток регенераторного звена в конечном продукте.

КЛЮЧЕВЫЕ СЛОВА: стромально-васкулярная клеточная фракция, регенерация, мезенхимальные стволовые клетки, метод выделения.

КАК ЦИТИРОВАТЬ. Зиновьев Е.В., Мануковский В.А., Демко А.Е., Дерий Э.К., Костяков Д.В. Разработка оригинальной методики механического выделения стромально-васкулярной клеточной фракции // Журнал «Неотложная хирургия» им. И.И. Джанелидзе. 2024. № 4. С. 40–47.

DEVELOPMENT OF AN ORIGINAL METHODS FOR MECHANICAL ISOLATION OF STROMAL-VASCULAR CELL FRACTION

© E.V. ZINOVIEV, V.A. MANUKOVSKY, A.E. DEMKO, E.K. DERII, D.V. KOSTYAKOV
St. Petersburg I.I. Dzhanelidze Research Institute of Emergency Medicine, St. Petersburg, Russia

ABSTRACT

RATIONALE. The stromal vascular cell fraction (SVF) is a heterogeneous population of regenerative cells, the main representatives of which are mesenchymal stem cells, endothelial cells, macrophages, and monocytes. From our perspective, the most optimal approach is the mechanical method of isolating SVF, as it is highly effective, safe, straightforward to learn, and can be readily integrated into routine clinical practice. In light of this, it is imperative to identify a single, standardized method of mechanical isolation of SVF.

OBJECTIVE: to develop the method of mechanical isolation of the stromal-vascular cell fraction with the most optimal parameters of centrifugation speed and time in order to achieve the greatest number of regenerative cells in the final product.

MATERIALS AND METHODS. The study population consisted of 30 patients, with an age range of 18 to 59 years. Lipoaspirate was obtained from the anterior abdominal wall. The cellular composition was analyzed using flow cytometry.

RESULTS. The study demonstrated that the optimal centrifugation speed is 3000 rpm, and the optimal time period is 2 minutes. This ratio of parameters resulted in the highest number of regenerative cells in the final SVF. It can thus be concluded that the content of mesenchymal stem cells in the SVF was increased by 200 % ($p < 0.05$), while the number of nucleated hematopoietic cells increased by 7.1 % ($p < 0.05$). The content of macrophages and monocytes increased by 126.1 % ($p < 0.05$), while the content of endothelial cells increased by 40.7 % ($p < 0.05$) in comparison with the existing methodology described in the literature.

CONCLUSION. The use of SVF is a promising method for treating pathologies in various fields of medicine. The mechanical method of isolating SVF is a fast, easy-to-learn, and effective technique.

KEYWORDS: stromal-vascular cell fraction, regeneration, mesenchymal stem cells, isolation method.

TO CITE THIS ARTICLE. Zinoviev E.V., Manukovsky V.A., Demko A.E., Derii E.K., Kostyakov D.V. Development of an original methods for mechanical isolation of stromal-vascular cell fraction. *The Journal of Emergency Surgery named after I.I. Dzhanelidze*. 2024;(4):40-47.

Обоснование. Изучив общедоступную литературу, рандомизированные исследования и метаанализы, посвященные использованию стромально-васкулярной клеточной фракции за последние 5 лет, можно сделать вывод не только о нарастающем интересе к данному методу лечения, но и о клинической эффективности этого клеточного продукта [1–9]. Стромально-васкулярную фракцию (СВФ) эффективно используют в хирургии [4], травматологии и ортопедии [5–7], офтальмологии [8], гинекологии [9], пластической хирургии [1, 2]. Основными регенеративными компонентами СВФ выступают: мезенхимальные стволовые клетки, моноциты и макрофаги, эндотелиоциты, Т-регуляторные клетки, перициты и гемопоэтические стволовые клетки [10]. Такой комплексный и разнообразный набор клеток репаративного звена создает оптимальные условия для восстановления поврежденных тканей.

На сегодняшний момент времени существует множество способов выделения стромально-васкулярной клеточной фракции, однако в целом они делятся на две основные категории — ферментное и механическое выделение [11, 12]. В случае первого метода используют ферменты для диссоциации липоаспирата. Механический метод, в свою очередь, основан на физических принципах — встряхивание, промывание, центрифугирование, вибрация [10]. Обе методики имеют свои преимущества и недостатки, однако преследуют одинаковую цель — выделение клеток репаративного звена из полученного липоаспирата. Преимуществом механического способа выделения СВФ является простота и скорость выполнения, что упрощает внедрение этой методики в рутинную клиническую практику [12]. В тоже время к минусам можно отнести сложности в стандартизации проведения методики. Ферментативный способ, напротив, удобен и прост в стандартизации, однако более сложен в обучении и техническом исполнении, а также требует большего времени для выделения конечного продукта [12].

С нашей точки зрения более перспективным способом для рутинной клинической практики является именно механический способ выделения СВФ. Одной из проблем данной методики, как указывалось ранее, является сложность стандартизации технического выполнения. На сегодняшний момент времени существует множество методик механического выделения СВФ, которые используют разные параметры скорости и времени центрифугирования, однако авторы не указывают почему конкретно были выбраны те или иные параметры [13–15].

Цель исследования: разработка оптимальной методики механического выделения стромально-васкулярной клеточной фракции с наиболее оптимальными параметрами скорости и времени центрифугирования для достижения наибольшего числа клеток регенераторного звена в конечном продукте.

Материал и методы исследования. В исследование были включены 30 пациентов, здоровые взрослые, возрастом от 18 до 59 лет, проходивших лечение в отделении пластической хирургии НИИ СП им. И.И. Джанелидзе в период 2021–2022 гг. по поводу диспропорционального отложения жировой ткани. Исследование было одобрено локальным этическим комитетом ГБУ СПб НИИ СП им. И.И. Джанелидзе, протокол №1–8 от 21 ноября 2021 г. Все пациенты в обязательном порядке подписывали дополнительное добровольное информированное согласие на участие в проведении исследования.

Были определены критерии исключения из исследования: отказ пациента от участия в исследовании, онкологические заболевания, выявленные за последние 5 лет, беременность или период грудного вскармливания, прием пациентом иммуносупрессивных препаратов, подтвержденные носители ВИЧ, сифилиса, гепатита В или С. Средний возраст пациентов составил 32,3 ± 12,09 лет.

За основу разрабатываемой методики был взят существующий способ механического выделения стромально-васкулярной фракции жировой ткани, описанный в работе Найда Д.А. (2018) [16]. Целью исследования выступало увеличение количества мезенхимальных стволовых клеток, эндотелиальных клеток, макрофагов и моноцитов в конечной стромально-васкулярной клеточной фракции.

На первом этапе нами выполнялась липоаспирация области передней брюшной стенки с целью отбора жировой ткани (Рис. 1).

Рис. 1. Липоаспирация области передней брюшной стенки с целью получения липоаспирата

Полученная жировая ткань перемещалась в шприцы для дальнейшего выделения стромально-васкулярной фракции. Далее проводилось первичное центрифугирование в течение 4 минут при 2500 оборотах в минуту. В результате в шприцах формировались три фракции (Рис. 2 А): верхняя представлена фрагментами разрушенных адипоцитов, средняя — жизнеспособными клетками и нижняя — инфильтрационным раствором. Первая и третья фракции удалялись, а вторая пропускалась через эмульсификатор для достижения гомогенной субстанции, которая вновь подвергалась процедуре центрифугирования при 3000 оборотов в минуту в течение 2 минут.

В результате повторного центрифугирования вновь формировались две фракции — верхняя, представленная разрушенными адипоцитами и нижняя, представленная стромально-васкулярной клеточной фракцией жировой ткани. Полученная СВФ переносилась в отдельный шприц, после чего была готова к применению в клинической практике (Рис. 2 Б).

А

Б

Рис. 2. Процесс получения стромально-васкулярной клеточной фракции жировой ткани

Основной целью работы выступала разработка оптимальной методики механического выделения стромально-васкулярной клеточной фракции с наиболее оптимальными параметрами скорости и времени центрифугирования для достижения наибольшего числа клеток регенераторного звена в конечном продукте.

После выделения стромально-васкулярной фракции проводился ее анализ при помощи проточной цитофлуориметрии. Для данного этапа СВФ проходила фильтрацию через фильтры 100 мкм для удаления примесей. Далее проводился лизис эритроцитов и инкубация клеток с одним из наборов флуоресцентно меченых антител (для определения клеточных популяций). Было использовано два набора антител (Miltenyi Biotec, Германия). Первый — CD90-PC5/CD105-PC7/CD73-PE/CD31 для определения МСК и эндотелиальных клеток, а второй — CD117-PC5/CD34-PC7/CD14-PE/CD45-FITC для подсчета лейкоцитов в целом, макрофагов и гемопоэтических предшественников. После окрашивания клетки анализировали методом проточной цитофлуориметрии на проточном цитометре Navios (Beckman-Coulter), США (Рис. 3).

Рис. 3. Проточный цитометр Navios (Beckman-Coulter), США

Анализ статистических данных проводился с помощью компьютерной системы Statistica 12.6 for Windows, программы MS-Excel. Количественные параметры исследуемых групп сравнивались с использованием непараметрических критериев Манна-Уитни. Критерием достоверности считали величину $p < 0,05$.

Результаты исследования. На первом этапе исследования было проведено определение оптимальных параметров скорости центрифугирования при постоянной временной величине — 4 минуты.

Результаты, полученные нами, представлены в таблице 1, по данным которой мы можем заключить, что наибольшее число клеток регенераторного звена достигается при скорости центрифугирования равной 3000 оборотам в минуту. При уменьшении данной величины происходит снижение их содержания в конечном продукте, в тоже время увеличение скорости имеет аналогичный эффект и снижает срок эксплуатации оборудования ввиду повышенной нагрузки.

После определения параметров скорости центрифугирования мы перешли к определению временных промежутков. Для данного этапа была выбрана ранее определенная оптимальная скорость в 3000 оборотов в минуту, а временные промежутки мы ранжировали следующим образом — 1, 2, 3, 4, 5 и 6 минут. Результаты, представленные в таблице 2, позволяют заключить, что наибольшее число клеток регенераторного звена получено при центрифугировании в течение 2 минут (Табл. 2).

Таблица 1. Содержание клеток в стромально-васкулярной фракции при различных параметрах скорости центрифугирования в течение четырех минут

Скорость центрифугирования, оборотов в минуту	Относительное содержание клеток в изготовленной суспензии СВФ (M±m), %			
	МСК	Ядросодержащие гемопоэтические клетки	Макрофаги и моноциты	Эндотелиоциты
1000	0,2±0,1	58,2±4,5	1,6±0,5	3,9±1,4
1500	0,2±0,1	61,5±4,7	1,9±0,8	4,5±1,2

Скорость центрифугирования, оборотов в минуту	Относительное содержание клеток в изготовленной суспензии СВФ (M±m), %			
	МСК	Ядросодержащие гемопоэтические клетки	Макрофаги и моноциты	Эндотелиоциты
2000	0,5±0,2 [1,2]	65,8±6,2[1]	2,1±0,7	4,8±1,6[1]
2500	0,5±0,3 [1,2]	70,3±5,8 [1,2]	2,3±0,8[1]	5,4±1,8 [1,2]
3000	0,7±0,4 [1,2,3,4]	82,5±6,1 [1,2,3,4,5]	5,1±1,6 [1,2,3,4,5]	6,4±2,4 [1,2,3,4]
3500	0,7±0,4 [1,2,3,4]	72,4±5,3 [1,2,3]	4,7±1,4 [1,2,3,4]	6,2±2,1 [1,2,3]

Примечание: U-критерий Манна-Уитни: 1 — $p < 0,05$ по сравнению с 1000 оборотов в минуту; 2 — $p < 0,05$ по сравнению с 1500 оборотов в минуту; 3 — $p < 0,05$ по сравнению с 2000 оборотов в минуту; 4 — $p < 0,05$ по сравнению с 2500 оборотами в минуту; 5 — $p < 0,05$ по сравнению с 3500 оборотами в минуту.

Таблица 2. Содержание клеток в стромально-васкулярной фракции при различных параметрах центрифугирования при скорости 3000 оборотов в минуту

Время центрифугирования, мин	Относительное содержание клеток в изготовленной суспензии СВФ (M±m), %			
	МСК	Ядросодержащие гемопоэтические клетки	Макрофаги и моноциты	Эндотелиоциты
1	0,9±0,3[4,5]	64,3±3,6	4,1±0,9	5,8±1,7[5]
2	1,5±0,5[1,3,4,5]	75,3±4,1[1,5]	5,2±1,4[1,4,5]	7,6±2,6[1,2,3,4,5]
3	1,3±0,4[3,4,5]	79,2±4,8[1,5]	5,1±1,6[1,5]	6,8±2,3[1,3,4,5]
4	0,7±0,3[5]	81,3±5,7[1,4,5]	4,9±1,4[1,5]	6,2±2,1[1,4,5]
5	0,5±0,2[5]	76,9±5,2[1,5]	4,6±1,2[5]	5,3±1,8
6	0,2±0,1	68,6±4,6	3,8±0,8	4,8±1,5

Примечание: U-Критерий Манна-Уитни: 1 — $p < 0,05$ по сравнению со временем центрифугирования в 1 минуту; 2 — $p < 0,05$ по сравнению с временем центрифугирования в 3 минуты; 3 — $p < 0,05$ по сравнению с временем центрифугирования в 4 минуты; 4 — $p < 0,05$ по сравнению с временем центрифугирования в 5 минут; 5 — $p < 0,05$ по сравнению с временем центрифугирования в 6 минут

Увеличение времени центрифугирования не увеличивало число репаративных клеток, однако увеличивало нагрузку на оборудование, что вновь может повлиять срок службы центрифуги.

В процессе исследования и анализа получаемого конечного продукта нами было отмечено, что основой стромально-васкулярной фракции выступают ядросодержащие гемопоэтические клетки и эндотелиоциты. Процентное содержание мезенхимальных стволовых клеток в получаемом объеме СВФ не превышало 2 % от общего числа. В соответствии с этим можно заключить, что основной регенераторный потенциал происходит за счет $CD31^+$ клеток (кроветворные предшественники, различные популяции лейкоцитов, тромбоциты и эндотелиоциты). Согласно литературным данным $CD31^+$ клетки в целом обладают противовоспалительным, антифиброзным и реваскуляризирующим эффектом [17].

Таким образом, на основании проведенного нами исследования можно сделать вывод, что наиболее оптимальными параметрами повторного центрифугирования при выделении стромально-васкулярной фракции являются: скорость — 3000 оборотов в минуту, время — 2 минуты. В результате разработки методики нам удалось увеличить содержание мезенхимальных стволовых клеток в конечной СВФ на 200 % ($p < 0,05$), содержание макрофагов и моноцитов на 126,1 % ($p < 0,05$), содержание эндотелиальных клеток на 40,7 % ($p < 0,05$), процент ядросодержащих гемопоэтических клеток на 7,1 % ($p < 0,05$) в сравнении с существующей и описанной в литературе методикой.

Заключение. Стромально-васкулярная клеточная фракция является перспективным методом лечения патологий в различных областях медицины, таких как хирургия, травматология и ортопедия, офтальмология, гинекология, пластическая хирургия и др. Оптимальный набор репаративных клеток в СВФ позволяет создать благоприятные условия для регенерации пораженной ткани. Различают несколько способов выделения стромально-васкулярной фракции, однако наиболее эффективным, безопасным, простым и доступным является именно механический. Разработанный механический способ выделения стромально-васкулярной фракции методом увеличения скорости центрифугирования до 3000

оборотов в минуту и уменьшения времени центрифугирования до 2 минут позволил значительно увеличить число клеток репаративного звена в конечном продукте.

ФИНАНСИРОВАНИЕ. Исследование проведено без спонсорской поддержки.
SOURCE OF FUNDING. The study was performed without sponsorship.

КОНФЛИКТ ИНТЕРЕСОВ. Авторы заявляют об отсутствии конфликта интересов.
CONFLICT OF INTEREST. The authors declare no conflicts of interest.

ЛИТЕРАТУРА

1. Krastev T.K., Schop S.J., Hommes J., Piatkowski A., van der Hulst RRWJ. Autologous fat transfer to treat fibrosis and scar-related conditions: A systematic review and meta-analysis. *J Plast Reconstr Aesthet Surg*. 2020 Nov;73(11):2033-2048. doi: 10.1016/j.bjps.2020.08.023.
2. Bank J., Fuller S.M., Henry G.I., et al. Fat grafting to the hand in patients with Raynaud phenomenon: a novel therapeutic modality. Plast Reconstr Surg. 2014;133(5):1109-1118. doi: 10.1097/prs.0000000000000104.
3. *Орлова Ю.М., Мантурова Н.Е., Вербо Е.В. и др.* Оценка эффективности применения стромально-васкулярной клеточной фракции при операциях на лице // Пластическая хирургия и эстетическая медицина. 2021. № 3. С. 5–15. doi 10.17116/plast.hirurgia20210315.
4. Atalay S., Coruh A., Deniz K. Stromal vascular fraction improves deep partial thickness burn wound healing. *Burns*. 2014;40(7):1375-1383. doi: 10.1016/j.burns.2014.01.023.
5. *Мироманов А.М., Мироманов М.М., Мироманов Н.А.* Современные возможности использования стромально-васкулярной фракции жировой ткани в травматологии и ортопедии // Политравма. 2019. № 3. С. 83–89.
6. Nseir I., Delaunay F., Latrobe C., Bonmarchand A., Coquerel-Beghin D., Auquit-Auckbur I. Use of adipose tissue and stromal vascular fraction in hand surgery. *Orthop Traumatol Surg Res*. 2017 Oct;103(6):927-932. doi: 10.1016/j.otsr.2017.05.017.
7. Behfar M., Sarrafzadeh-Rezaei F., Hobbenaghi R., Delirezh N., Dalir-Naghadeh B. Adipose-derived stromal vascular fraction improves tendon healing in rabbits. *Chin J Traumatol*. 2011;14(6):329-35. PMID: 22152135.
8. Ramakrishnan V.M., Boyd N.L. The Adipose Stromal Vascular Fraction as a Complex Cellular Source for Tissue Engineering Applications. *Tissue Eng Part B Rev*. 2018 Aug;24(4):289-299. doi: 10.1089/ten.TEB.2017.0061.
9. Lee S.Y., Shin J.E., Kwon H., Choi D.H., Kim J.H. Effect of Autologous Adipose-Derived Stromal Vascular Fraction Transplantation on Endometrial Regeneration in Patients of Asherman's Syndrome: a Pilot Study. *Reprod Sci*. 2020 Feb;27(2):561-568. doi: 10.1007/s43032-019-00055-y.
10. *Павлов В.Н., Казихинуров А.А., Казихинуров Р.А., Агавердиев М.А., Гареев И.Ф., Бейлерли О.А., Мазоров Б.З.* Стромально-васкулярная фракция: биология и потенциальное применение // Креативная хирургия и онкология. 2021 Т. 11, № 1. С. 92–99. doi: 10.24060/2076-3093-2021-11-1-92-99.
11. Brown J.C., Shang H., Li Y., Yang N., Patel N., Katz A.J. Isolation of Adipose-Derived Stromal Vascular Fraction Cells Using a Novel Point-of-Care Device: Cell Characterization and Review of the Literature. *Tissue Eng Part C Methods*. 2017 Mar;23(3):125-135. doi: 10.1089/ten.TEC.2016.0377.
12. van Dongen J.A., Harmsen M.C., Stevens H.P. Isolation of Stromal Vascular Fraction by Fractionation of Adipose Tissue. Methods Mol Biol. 2019;1993:91-103. doi: 10.1007/978-1-4939-9473-1_8.
13. *Колошеин Н.А., Рябков М.Г., Егорихина М.Н., и др.* Сравнение эффективности способов получения и введения стромально-васкулярной фракции жировой ткани на экспериментальной модели донорской раны у обожженных // Уральский медицинский журнал. 2024. Т. 23, № 1. С. 24–36. doi: 10.52420/2071-5943-2024-23-1-24-36 EDN: HTTLIN.
14. Tiryaki T., Condé-Green A., Cohen S.R., Canikyan S., Kocak P. A 3-step Mechanical Digestion Method to Harvest Adipose-derived Stromal Vascular Fraction. *Plast Reconstr Surg Glob Open*. 2020 Feb 27;8(2):e2652. doi: 10.1097/GOX.0000000000002652.
15. Condé-Green A., Tiryaki T., Cohen S.R. et al. Shift toward mechanical isolation of adipose-derived stromal vascular fraction: review of upcoming techniques. *Plast Reconstr Surg Glob Open*.. 2016;4(9):e1017. doi: 10.1097/GOX.0000000000001017.
16. *Найда Д.А.* Клиническое использование стромально-васкулярной фракции жировой ткани при лечении последствий травм и заболеваний опорно-двигательного аппарата // Opinion Leader. 2018. № 5 (13). С. 36-44. EDN: WCZGCB.

17. Sass F.A., Schmidt-Bleek K., Ellinghaus A. CD31+ Cells From Peripheral Blood Facilitate Bone Regeneration in Biologically Impaired Conditions Through Combined Effects on Immunomodulation and Angiogenesis. *J Bone Miner Res*. 2017;32(5):902-912. doi: 10.1002/jbmr.3062.

REFERENCES

1. Krastev T.K., Schop S.J., Hommes J., Piatkowski A., van der Hulst RRWJ. Autologous fat transfer to treat fibrosis and scar-related conditions: A systematic review and meta-analysis. *J Plast Reconstr Aesthet Surg*. 2020 Nov;73(11):2033-2048. doi: 10.1016/j.bjps.2020.08.023.
2. Bank J., Fuller S.M., Henry G.I., et al. Fat grafting to the hand in patients with Raynaud phenomenon: a novel therapeutic modality. Plast Reconstr Surg. 2014;133(5):1109-1118. doi: 10.1097/prs.0000000000000104.
3. Orlova YuM, Manturova NE, Verbo EV, Ustyugov AYu. Efficiency evaluation of the use of the stromal vascular fraction in facial surgery. *Plastic Surgery and Aesthetic Medicine*. 2021;(3):5-15. (In Russ., In Engl.). doi 10.17116/plast.hirurgia20210315
4. Atalay S., Coruh A., Deniz K. Stromal vascular fraction improves deep partial thickness burn wound healing. *Burns*. 2014;40(7):1375-1383. doi: 10.1016/j.burns.2014.01.023.
5. Miromanov A.M., Miromanov M.M., Miromanov N.A. Modern possibilities of the use of stromal-vascular fraction of adipose tissue in traumatology and orthopedics. *Polytrauma*. 2019;(3):83-89. (In Russ.).
6. Nseir I., Delaunay F., Latrobe C., Bonmarchand A., Coquerel-Beghin D., Auquit-Auckbur I. Use of adipose tissue and stromal vascular fraction in hand surgery. *Orthop Traumatol Surg Res*. 2017 Oct;103(6):927-932. doi: 10.1016/j.otsr.2017.05.017.
7. Behfar M., Sarrafzadeh-Rezaei F., Hobbenaghi R., Delirezh N., Dalir-Naghadeh B. Adipose-derived stromal vascular fraction improves tendon healing in rabbits. *Chin J Traumatol*. 2011;14(6):329-35. PMID: 22152135.
8. Ramakrishnan V.M., Boyd N.L. The Adipose Stromal Vascular Fraction as a Complex Cellular Source for Tissue Engineering Applications. *Tissue Eng Part B Rev*. 2018 Aug;24(4):289-299. doi: 10.1089/ten.TEB.2017.0061.
9. Lee S.Y., Shin J.E., Kwon H., Choi D.H., Kim J.H. Effect of Autologous Adipose-Derived Stromal Vascular Fraction Transplantation on Endometrial Regeneration in Patients of Asherman's Syndrome: a Pilot Study. *Reprod Sci*. 2020 Feb;27(2):561-568. doi: 10.1007/s43032-019-00055-y.
10. Pavlov V.N., Kazikhinurov A.A., Kazikhinurov R.A., Agaverdiev M.A., Gareev I.F., Beylerli O.A., Mazorov B.Z. Stromal Vascular Fraction: Biology and Application Outlook. *Creative surgery and oncology*. 2021;11(1):92-99. (In Russ.). doi: 10.24060/2076-3093-2021-11-1-92-99
11. Brown J.C., Shang H., Li Y., Yang N., Patel N., Katz A.J. Isolation of Adipose-Derived Stromal Vascular Fraction Cells Using a Novel Point-of-Care Device: Cell Characterization and Review of the Literature. *Tissue Eng Part C Methods*. 2017 Mar;23(3):125-135. doi: 10.1089/ten.TEC.2016.0377.
12. van Dongen J.A., Harmsen M.C., Stevens H.P. Isolation of Stromal Vascular Fraction by Fractionation of Adipose Tissue. Methods Mol Biol. 2019;1993:91-103. doi: 10.1007/978-1-4939-9473-1_8.
13. Koloshein NA, Ryabkov MG, Egorikhina MN, et al. Comparison of the Effectiveness of Methods for Obtaining and Application the Stromal-Vascular Fraction of Adipose Tissue in an Experimental Model of a Donor Wound in Burns. *Ural Medical Journal*. 2024;23(1):24-36. (In Russ.). doi: 10.52420/2071-5943-2024-23-1-24-36 EDN: HTTLIN
14. Tiryaki T., Condé-Green A., Cohen S.R., Canikyan S., Kocak P. A 3-step Mechanical Digestion Method to Harvest Adipose-derived Stromal Vascular Fraction. *Plast Reconstr Surg Glob Open*. 2020 Feb 27;8(2):e2652. doi: 10.1097/GOX.0000000000002652.
15. Condé-Green A., Tiryaki T., Cohen S.R. et al. Shift toward mechanical isolation of adipose-derived stromal vascular fraction: review of upcoming techniques. *Plast Reconstr Surg Glob Open*.. 2016;4(9):e1017. doi: 10.1097/GOX.0000000000001017.
16. Naida D.A. Klinicheskoe ispol'zovanie stromal'no-vaskulyarnoy fraktsii zhirovoy tkani pri lechenii posledstviy travm i zabolevaniy oporno-dvigatel'nogo apparata. *Opinion Leader*. 2018;(5):36-44. (In Russ.). EDN: WCZGCB
17. Sass F.A., Schmidt-Bleek K., Ellinghaus A. CD31+ Cells From Peripheral Blood Facilitate Bone Regeneration in Biologically Impaired Conditions Through Combined Effects on Immunomodulation and Angiogenesis. *J Bone Miner Res*. 2017;32(5):902-912. doi: 10.1002/jbmr.3062.

АВТОРЫ

Зиновьев Евгений Владимирович, д.м.н. — ORCID: 0000-0002-2493-5498

Мануковский Вадим Анатольевич, д.м.н. — ORCID: 0000-0003-0319-814X
Демко Андрей Евгеньевич, д.м.н. — ORCID: 0000-0002-5606-288X
Дерий Эдуард Константинович — ORCID: 0000-0001-8458-0134
Костяков Денис Валерьевич, к.м.н. — ORCID: 0000-0001-5687-7168

AUTHORS
Zinoviev Evgeniy Vladimirovich, Dr. Sci. (Medicine) — ORCID: 0000-0002-2493-5498
Manukovsky Vadim Anatolevich, Dr. Sci. (Medicine) — ORCID: 0000-0003-0319-814X
Demko Andrey Evgenevich, Dr. Sci. (Medicine) — ORCID: 0000-0002-5606-288X
Derii Eduard Konstantinovich — ORCID: 0000-0001-8458-0134
Kostyakov Denis Valerievich, PhD — ORCID: 0000-0001-5687-7168

УДК 616-089.5-037; 616-089.5-036; 616-089.5-031.83
DOI: 10.54866/27129632_2024_4_49

ПРИМЕНЕНИЕ КОНЦЕПЦИИ ERAS ПРИ ОБЕЗБОЛИВАНИИ ПАЦИЕНТОВ ПОСЛЕ ВТС РЕЗЕКЦИЙ ЛЕГКИХ

© О.В. НОВИКОВА [1,2], В.А. ВОЛЧКОВ [1,2], А.С. ПЕТРОВ [1,2], Б.Н. ШАХ [1,2], А.А. БОЯРКИН [1,2], М.А. АТЮКОВ [2]
[1] ФГБОУ ВО «Санкт-Петербургский государственный университет», Санкт-Петербург, Россия
[2] СПб ГБУЗ «Городская многопрофильная больница № 2», г Санкт-Петербург, Россия

РЕЗЮМЕ

ЦЕЛЬ ИССЛЕДОВАНИЯ: определить оптимальную схему обезболивания пациентов после видеоторакоскопических лобэктомий, соответствующую концепции ERAS.

МАТЕРИАЛЫ И МЕТОДЫ. В проспективное рандомизированное исследование включены 85 пациентов с новообразованием легкого I–IV класса по ASA после видеоторакоскопических (ВТС) анатомических резекций легких. Пациенты определены в одну из трех групп случайным образом в зависимости от метода обезболивания: 28 больных с продленным паравертебральным блоком (ПВБ), 30 — с интраоперационной межреберной блокадой (МРБ) и 27 — без применения регионарных методик, с системным введением анальгетических препаратов. Ключевым показателем исследования стало количество наркотических анальгетиков (Промедола), введенное в каждой группе. В первые 72 ч после операции анализировались данные об интенсивности болевого синдрома по ЦАШ в покое и при кашле. Также учитывали газовый состав артериальной крови и осложнения в послеоперационном периоде.

РЕЗУЛЬТАТЫ. Пациентам с ПВБ потребовалось наименьшее количество Промедола (22,4 ± 4,3 мг на одного пациента) в сравнении с группой с МРБ (33,5 ± 4,2 мг) и группой без регионарной аналгезии (РА) с системным введением препаратов (33,5 ± 4,2 мг), p = 0,017. В группе с ПВБ отмечены наименьшие значения ЦАШ в сравнении с группой с МРБ и группой без применения РА (p = 0,002). Индекс оксигенации в группе с ПВБ оказался выше, чем в группе с МРБ и группе без применения регионарных методов (p = 0,018), а $PaCO_2$ — максимальным в группе без применения РА, а минимальным в группе с ПВБ (p = 0,047). В группе с ПВБ не имели осложнений 67 % пациентов, с МРБ — 57 %, в группе без регионарных методик — 45 % (p = 0,048).

ЗАКЛЮЧЕНИЕ. Применение ПВБ после ВТС лобэктомий в наибольшей степени соответствует концепции ERAS, так как пациентам с продленным ПВБ требуется наименьшее количество Промедола. Вместе с тем они отмечают наименьшую интенсивность болевого синдрома за весь период наблюдения и имеют меньшее количество послеоперационных осложнений в сравнении с группами с МРБ и без РА.

КЛЮЧЕВЫЕ СЛОВА: паравертебральная блокада, межреберная блокада, видеоторакоскопическая лобэктомия, ERAS.

КАК ЦИТИРОВАТЬ. Новикова О.В., Волчков В.А., Петров А.С., Шах Б.Н., Бояркин А.А., Атюков М.А. Применение концепции ERAS при обезболивании пациентов после ВТС резекций легких // Журнал «Неотложная хирургия» им. И.И. Джанелидзе. 2024. № 4. С. 49–56.

APPLICATION OF THE ERAS CONCEPT IN PATIENTS AFTER VTS LUNG RESECTIONS

© O.V. NOVIKOVA [1,2], V.A. VOLCHKOV [1,2], A.S. PETROV [1,2], B.N. SHAH [1,2], A.A. BOYARKIN [1,2], M.A. ATYKOV [2]
[1] Federal State Budgetary Educational Institution of Higher Education “Saint Petersburg State University”, St. Petersburg, Russia
[2] Saint Petersburg State Budgetary Institution of Healthcare “City multi-field hospital № 2”, Saint-Petersburg, Russia

ABSTRACT

OBJECTIVE. Identify an optimal ERAS-compliant analgesic regimen for patients undergoing video-assisted thoracoscopic (VATS) lobectomies.

MATERIALS AND METHODS. A prospective randomized study was conducted including 85 patients with peripheral lung lesions, classified as class I–IV according to the American Society of Anesthesiologists (ASA) classification, who underwent VATS anatomic lung resections. Patients were randomly assigned to one of three groups based on the method of anesthesia utilized: 28 patients received prolonged paravertebral block (PVB), 30 patients received intraoperative intercostal block (ICB), and 27 patients were administered systemic analgesics without regional techniques. The primary outcome measure was the dosage of narcotic analgesics (trimeperidine) administered in each group. The intensity of acute postoperative pain was repeatedly measured at rest and during coughing over the first 72 hours after surgery using the Numeric Rating Scale (NAS). The gas composition of arterial blood and complications in the postoperative period were registered and analysed.

RESULTS. Demonstrated that patients with PVB exhibited the lowest requirement for trimeperidine (22.4 ± 4.3 mg per patient) in comparison to the ICB group (33.5 ± 4.2 mg) and the group without regional analgesia (RA) with systemic administration of drugs (33.5 ± 4.2 mg), p = 0.017. The lowest NAS values were observed in the PVB group in comparison with the ICB group and the group without RA (p = 0.002). The oxygenation index was higher in the PVB group than in the ICB group and the group without regional analgesic methods (p = 0.018). Additionally, the $PaCO_2$ was highest in the group without RA and lowest in the group with PVB (p = 0.047). In the PVB group, 67 % of patients exhibited no complications, compared to 57 % in the ICB group and 45 % in the group without regional techniques (p = 0.048).

CONCLUSION. The implementation of PVB in the postoperative management of patients following VATS lobectomies facilitates the fulfillment of the ERAS strategy. This is due to the fact that patients who undergo PVB require the lowest dosage of trimeperidine, report the lowest intensity of pain throughout the entire follow-up period, and experience the lowest number of postoperative complications when compared to both the ICB group and the group that did not undergo RA.

KEYWORDS: paravertebral block, intercostal block, video-assisted thoracoscopic lobectomy, ERAS.

TO CITE THIS ARTICLE. Novikova O.V., Volchkov V.A., Petrov A.S., Shah B.N., Boyarkin A.A., Atykov M.A. Application of the ERAS concept in patients after VTS lung resections. *The Journal of Emergency Surgery named after I.I. Dzhanelidze*. 2024;(4):49–56.

Введение. Концепция ускоренного восстановления после операции (enhanced recovery after surgery — ERAS) была впервые предложена для колоректальной хирургии, однако быстро нашла применение и в других областях. Ряд рекомендаций ведения больных до операции, интраоперационно и в послеоперационном периоде используется в сердечно-сосудистой, торакальной, абдоминальной хирургии. Мультидисциплинарный подход и максимально щадящий режим позволили пациентам значительно быстрее и комфортнее восстанавливаться после оперативного вмешательства [1, 2].

Вместе с тем, каждое направление имеет индивидуальные особенности, торакальная хирургия — не исключение. Так, концепция ERAS была адаптирована для операций на легких и включила в себя рекомендации по ограничению волемической нагрузки во время вмешательства, протективные режимы однолегочной вентиляции [2, 3]. В рекомендации по ускоренной реабилитации пациентов торакального профиля (ERATS) входят применение более управляемых препаратов короткого действия для поддержания анестезии и миорелаксации, антибиотикопрофилактика, профилактика ПОТР, ВТЭО, поддержание нормотермии и другие аспекты, неоднократно озвученные в различных рекомендациях [2, 4]. Однако в нашей клинической практике мы придерживаемся взвешенного отношения к fast-track подходам, и такие пункты, как отказ от премедикации и дренирования плевральной полости, не используем [3].

Одним из ключевых аспектов, потребовавших изменить протоколы ERAS в торакальной хирургии, стал переход от рутинного использования при анатомических резекциях легкого торакотомии к миниинвазивным вариантам хирургического доступа [5]. При видеоторакоскопических (ВТС) операциях не применяются реберные ретракторы, а размер разреза не превышает 6 сантиметров, что приводит к значительному снижению интенсивности болевого синдрома у пациентов после операции.

«Золотым стандартом» обезболивания пациентов после торакотомных операций считается эпидуральная анальгезия, что нашло отражение и в обсуждаемой концепции ускоренного восстановления [5]. Однако, при ВТС-доступе ряд проспективных исследований доказал высокую эффективность альтернативных методов регионарного обезболивания, таких как паравертебральная блокада (ПВБ), межреберная блокада (МРБ), интраплевральное введение растворов местных анестетиков, инфильтрация послеоперационной раны, методики миофасциальных блоков [6, 7, 8]. Ввиду большего количества побочных действий и возможных осложнений, более трудоемкой техники выполнения, в сравнении с альтернативными

методами регионарного обезболивания, применение эпидуральной анальгезии при выполнении операций на легких из миниинвазивного доступа принято считать избыточным. Однако многие исследователи задаются вопросом: стоит ли полностью отказаться от регионарных методик после ВТС и обезболивать пациентов только системным введением анальгетиков или выбрать траекторию мультимодальной анальгезии в комбинации с регионарным блоком? Ряд авторов демонстрируют в своих работах успешное применение НПВС, парацетамола, опиоидов для обезболивания пациентов после операций на органах грудной клетки без регионарных методов [9, 10]. Вместе с тем концепция ERAS призывает сократить применение наркотических анальгетиков в послеоперационном периоде ввиду большого количества побочных действий, таких как сонливость, парез кишечника, задержка мочи, тошнота и рвота, привыкание [5]. И, вероятно, в таких условиях добиться оптимального обезболивания возможно только на фоне регионарных методов анальгезии (РА) [11, 12, 13].

Цель исследования: определить оптимальную схему обезболивания пациентов после ВТС лобэктомий, соответствующую концепции ERAS.

Материал и методы. В одноцентровое проспективное рандомизированное исследование, проведенное на базе отделения торакальной хирургии СПБ ГБУЗ «Городская Многопрофильная больница № 2» с 2019 по 2022 гг., было включено 85 пациентов. Исследование одобрено этическим комитетом СПб ГБУЗ «ГМПБ № 2», протокол № 9 от 14 октября 2019 г.

Всем пациентам выполнены видеоторакоскопические анатомические резекции легких с лимфодиссекцией. Критерии включения в исследование: возраст пациентов от 18 до 85 лет, диагноз — Новообразование легкого, физический статус пациентов по ASA — I–IV функциональные классы. Критерии невключения в исследование: конверсия доступа, резекция грудной стенки, наличие бронхо- / ангиопластических этапов в операции, постановка двух и более дренажей, аллергия на местные анестетики, отказ больного от участия в исследовании, наличие хронического болевого синдрома, повторные операции с конверсией доступа.

С помощью списков рандомизации пациенты были случайным образом определены в одну из трех групп: 28 — с продленным паравертебральным блоком, 30 — с межреберной блокадой, 27 пациентов обезболены без применения регионарных методик. Пациенты во всех трех группах были сопоставимы по возрасту, полу, индексу коморбидности Чарлсона, ИМТ, времени операции и наркоза, количеству введенной жидкости и фентанила, размеру минидоступа. У большинства пациентов были компенсированные сопутствующие хронические заболевания (Табл. 1).

Таблица 1. Характеристики исследованных пациентов

Показатель	Группа 1 (ПВБ) (n = 28)	Группа 2 (МРБ) (n = 30)	Группа 3 (без РА) (n = 27)	p-value
Возраст, лет	63,9 ± 11,1	63,5 ± 10,9	68,1 ± 11,1	0,137
Пол: мужчины женщины	 13 15	 16 14	 15 12	0,777
ASA ф.класс I II III IV	 4 12 6 6	 3 15 9 3	 4 11 8 4	0,129
Индекс Чарлсона (с учетом возраста)	3,4 ± 1,8	3,5 ± 1,8	4,0 ± 1,7	0,336
Индекс массы тела	26,6 ± 5,1	27,7 ± 5,2	28,0 ± 4,9	0,558
Время наркоза, мин	248,2 ± 56,0	256,7 ± 68,7	254,6 ± 64,4	0,911
Время операции, мин	182,7 ± 42,0	179,8 ± 42,1	180,9 ± 42,1	0,953
Количество введенного фентанила за операцию на 1 пациента, мг	0,81 ± 0,3	0,77 ± 0,2	0,79 ± 0,3	0,872
Размер минидоступа, см	4,2 ± 0,7	4,5 ± 0,7	4,4 ± 0,7	0,556
Водный баланс, мл	1225 ± 429	1285 ± 428	1033 ± 414	0,054

Примечание: результаты данных возраста, индекса массы тела, индекса Чарлсона, длительности операции представлены в виде среднего значения и стандартного отклонения (M ± SD).

Оперативные вмешательства проведены в условиях комбинированной общей анестезии: премедикация на основе бензодиазепинов; индукция — пропофол 1,5–2,5 мг/кг, фентанил 1,5–2,0 мкг/кг, миорелаксация рокуронием 0,6 мг/кг, интубация трахеи двухпросветной трубкой типа Роберт-шоу, обеспечение однолегочной вентиляции; поддержание анестезии — фентанил 200–400 мкг/ч и севофлуран 0,9–1,2 МАК, миоплегия рокуронием 10–15 мг/ч.

В группе 1 выполнены паравертебральные блокады. В стерильных условиях, под контролем ВТС, производили чрескожную пункцию на уровне Th4–Th5 по паравертебральной линии и заводили катетер из набора B.Braun Перификс 20G через иглу Туохи. На данном этапе вводили раствор ропивакаина 0,375 % — 20 мл (75 мг), корректность распределения которого субплеврально в паравертебральном пространстве определялась видеоторакоскопически. В послеоперационном периоде налаживали микроструйное введение раствора ропивакаина 0,2 % со скоростью 6 мл/ч с помощью устройства Accufuser® Varicon в течение 2 суток.

Пациентам 2 группы межреберную блокаду выполнял хирург со стороны плевральной полости под контролем ВТС при помощи иглы-бабочки B.Braun Венофикс 23G. Пунктированы III–VIII межреберные промежутки, после аспирационной пробы введен раствор ропивакаина 0,375 % субплеврально по 5–7 мл, суммарно 150 мг.

В группе 3 (без РА) регионарные блокады не использовались, производилось системное введение НПВС, парацетамола и наркотических анальгетиков.

После окончания операции во всех случаях вводился парацетамол 1 г. Пациенты переводились в отделение кардиореспираторной реанимации в ясном сознании, с самостоятельным дыханием для динамического наблюдения в раннем послеоперационном периоде.

Мультимодальный подход позволяет использовать наркотические анальгетики (тримеперидин) при необходимости, на фоне базовой терапии НПВС и парацетамолом во всех трех группах. Для достижения адекватного уровня аналгезии применялось и учитывалось дополнительное обезболивание с учетом безопасных суточных доз.

В ходе исследования изучены показатели интенсивности болевого синдрома по цифровой аналоговой шкале (ЦАШ) боли в покое и при кашле. За период исследования у каждого пациента показатели фиксированы 10 раз: первое измерение — через 2 часа после операции, последнее — после удаления плеврального дренажа.

Взятие газов артериальной крови выполнялось через 2 часа после операции, на второй день в 8:00 и 16:00 и в 16:00 на третий день исследования. Для сравнения использованы показатели парциального напряжения кислорода (pO_2) и углекислого газа (pCO_2) в артериальной крови. С целью корректного сравнения полученных данных произведен расчет индекса оксигенации (ИО) по формуле pO_2 / fiO_2 (www.anest-rean.ru).

В ходе исследования учтены такие послеоперационные осложнения, как продленный сброс воздуха по плевральному дренажу, плеврит, гиповентиляция, ателектаз и пневмония, а также нарушения ритма сердца по типу фибрилляции предсердий. Зафиксирована продолжительность дренирования плевральной полости в послеоперационном периоде, а также сроки пребывания пациентов в стационаре после операции.

Статистический анализ проводился с использованием программы StatTech v. 3.0.9 (разработчик — ООО «Статтех», Россия) и MS Excel 2010.

Количественные показатели оценивались на предмет соответствия нормальному распределению с помощью критерия Шапиро-Уилка. Количественные показатели, имеющие нормальное распределение, описывались с помощью средних арифметических величин (M) и стандартных отклонений (SD), границ 95 % доверительного интервала (95 % ДИ). Сравнение трех и более групп по количественному показателю, имеющему нормальное распределение, выполнялось с помощью однофакторного дисперсионного анализа, апостериорные сравнения проводились с помощью критерия Тьюки (при условии равенства дисперсий). Сравнение трех и более групп по количественному показателю, распределение которого отличалось от нормального, выполнялось с помощью критерия Краскела-Уоллиса, апостериорные сравнения — с помощью критерия Данна с поправкой Холма.

Результаты. За период исследования наименьшее количество Промедола потребовалось пациентам из группы с продленной ПВБ. В среднем, из расчета на одного пациента, дозы полученного наркотического анальгетика составили 22,4 ± 4,3 мг в группе с ПВБ, 33,5 ± 4,2 мг в группе с МРБ и 42,2 ± 4,4 мг в группе без РА ($p = 0,017$). Кроме того, для достижения адекватного обезболивания в группе с ПВБ Промедол был необходим только 61 % (17/28) пациентов, в группе с МРБ данное количество увеличилось до 87 % (26/30), а в группе без РА кроме системного введения НПВС и парацетамола всем пациентам потребовалось введение Промедола 100 % (27/27) ($p < 0,001$).

Интенсивность болевого синдрома по ЦАШ представлена на рисунке 1. График отражает ди-

намику показателей при кашле или активизации. Даже несмотря на введение сравнительно большего количества Промедола, максимальная интенсивность боли отмечена у пациентов в группе без РА в 22:00 в день операции 5,9 ± 0,4 баллов (p = 0,002). Наименьшие показатели были зафиксированы в группе с ПВБ. Вместе с тем пациенты в группе с МРБ испытывали наименьшую боль по сравнению с другими группами в первые часы после операции, 3,3 ± 0,5 баллов (p = 0,012).

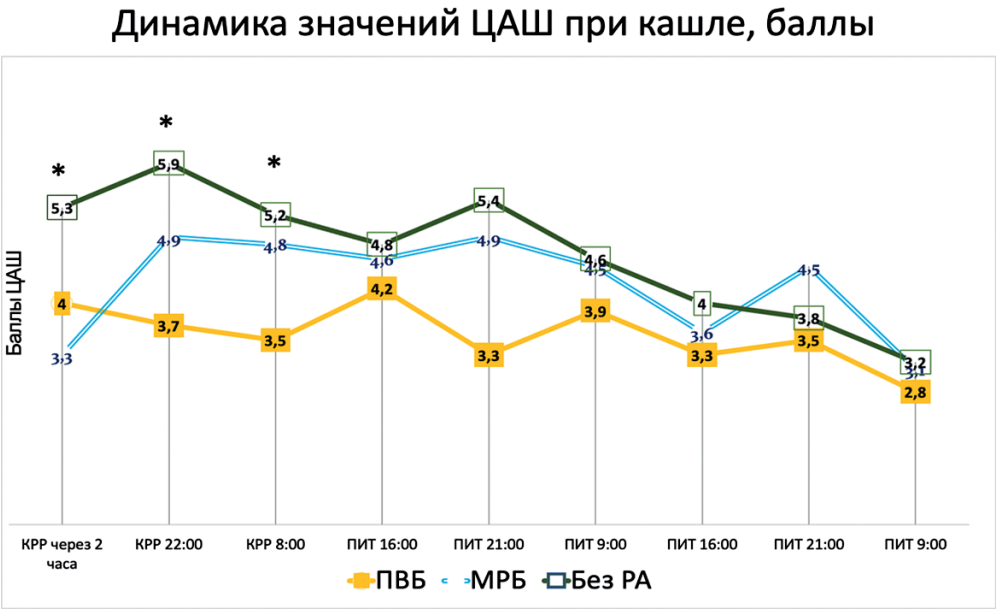

Рис. 1. Динамика показателей ЦАШ при кашле в зависимости от группы. (— p < 0,05)*

Примечание: ЦАШ — цифровая аналоговая шкала, КРР — кардиореспираторная реанимация, ПИТ — палата интенсивной терапии, ПВБ — паравертебральная блокада, МРБ — межреберная блокада, Без РА — без регионарной анальгезии

После удаления плеврального дренажа показатели ЦАШ в покое составили 0,1 ± 0,1 балла в группе с ПВБ, 0,3 ± 0,1 балла в группах с МРБ и без РА (p = 0,255). При активизации данные показатели были соответственно 1,1 ± 0,3 балла, 1,6 ± 0,3 баллов и 2,0 ± 0,3 балла (p = 0,331).

В таблице 2 отражены показатели индекса оксигенации и парциального напряжения углекислого газа в артериальной крови в динамике.

Таблица 2. Динамика показателей ИО и pCO2

	ПВБ	МРБ	Без РА	p-value
Индекс оксигенации				
Через 2 часа после операции	424 ± 20	380 ± 13	393 ± 22	p = 0,233
День 2 8:00	437 ± 16	379 ± 13	383 ± 17	p = 0,018* $p_{МРБ-ПВБ}$ = 0,026
День 2 16:00	403 ± 18	368 ± 12	366 ± 17	p = 0,187
День 3 16:00	430 ± 15	392 ± 13	410 ± 17	p = 0,208
pCO2				
Через 2 часа после операции	40,6 ± 0,8	41,4 ± 0,9	44,2 ± 1,7	p = 0,185
День 2 8:00	36,8 ± 0,8	38,3 ± 0,7	40,6 ± 1,5	0,047* $p_{Без\ РА-ПВБ}$ = 0,038

День 2 16:00	36,2 ± 0,9	36,5 ± 0,7	39,3 ± 1,3	p = 0,078
День 3 16:00	36,1 ± 0,8	36,0 ± 0,7	37,5 ± 0,8	p = 0,279

Примечание: результаты данных ИО и pCO_2 представлены в виде среднего значения и ошибки стандартного отклонения (M ± m)

Неосложненное послеоперационное течение было у 67 % пациентов в группе с ПВБ, 57 % в группе с МРБ и 45 % в группе без РА (p = 0,048). Распределение пациентов с осложнениями отражено на рисунке 2.

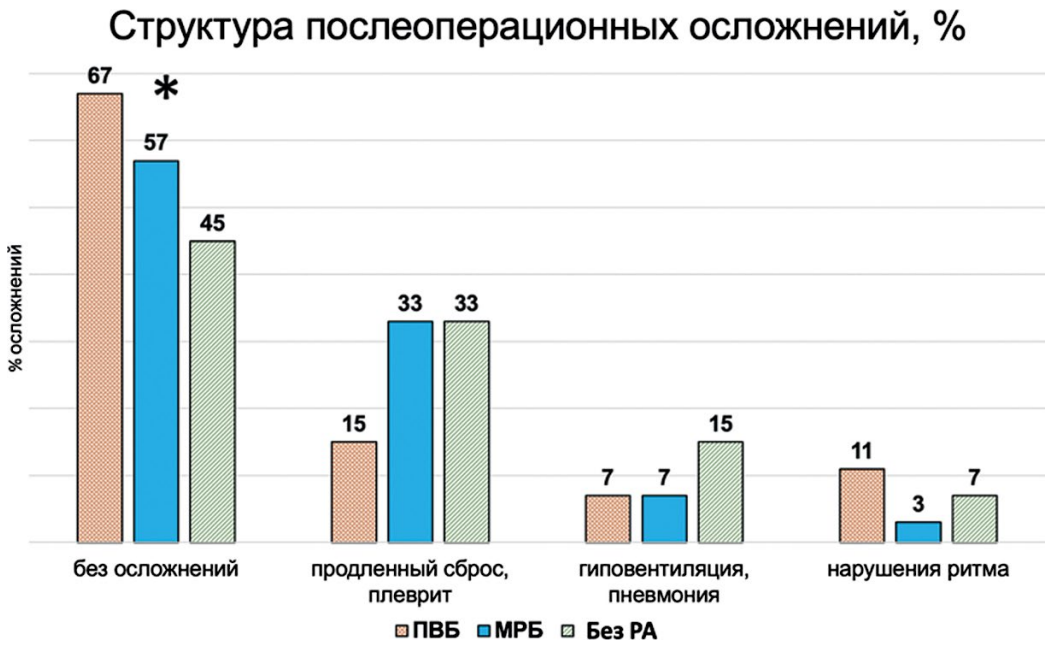

Рис. 2. Структура послеоперационных осложнений в зависимости от группы (— p < 0,05)*

Примечание: ПВБ — паравертебральная блокада, МРБ — межреберная блокада, Без РА — без регионарной анальгезии

Длительность дренирования плевральной полости в послеоперационном периоде составила в среднем 4,7 ± 0,5 суток в группе с ПВБ, 6,1 ± 0,5 суток в группе с МРБ и 6,4 ± 0,5 суток в группе без РА (p = 0,045). Продолжительность пребывания в стационаре после операции в среднем 9,7 ± 0,7 дней, 10,9 ± 0,8 дней и 11,4 ± 0,9 дней по группам соответственно (p = 0,327).

Обсуждение. При сравнении трех групп пациентов с различными схемами обезболивания после ВТС лобэктомий выявлено, что наименьшее количество наркотических анальгетиков требовалось больным с продленной ПВБ. Кроме того, в данной группе 39 % пациентов не требовалось введение Промедола за весь период исследования. Максимальные дозы получили больные из группы без РА, которым для купирования боли было недостаточно системного введения НПВС и парацетамола. Согласно исследованию Fard A.J. et al, пациенты после ВТС лобэктомий успешно могут обезболиваться без регионарных блокад. Однако, частота применения морфина в приведенном исследовании [9] и количество введенного Промедола в группе без РА в данной работе противоречит опиоид-сберегающей концепции ERAS.

В результате постоянной инфузии раствора ропивакаина в группе ПВБ удалось не только в значительной степени отказаться от применения наркотических анальгетиков, но и получить наименьшие показатели интенсивности болевого синдрома за весь период исследования (Рис. 1). Однако у пациентов с МРБ через 2 часа после операции баллы по ЦАШ боли были достоверно ниже, чем в двух других группах. Важно отметить, что уровень болевого синдрома при кашле во всех

трех группах находился в диапазоне умеренной боли (3–6 баллов). Эффективное восстановление пациентов в рамках ERAS во многом зависит от возможности активизации, эффективной экспекторации мокроты, а также экскурсии грудной клетки при дыхании — именно поэтому в качестве основного критерия адекватности обезболивания нами использовалась оценка боли по ЦАШ при кашле.

После удаления плеврального дренажа интенсивность боли значительно снизилась, однако сохранилась тенденция к наименьшим показателям в группе с ПВБ как в покое, так и при кашле, в сравнении с двумя другими группами. Эти данные подтверждают теорию о центральной сенсибилизации, в которой отмечается важность эффективного обезболивания в первые дни послеоперационного периода [14].

Показатели $PaCO_2$ оставались в пределах референсных значений во всех трех группах. Однако, в группе с ПВБ за весь период исследования сохранялась тенденция к наименьшим значениям. Особенно обращает на себя внимание статистически достоверная разница показателей в группах с ПВБ и без РА в 8:00 после операции, что может быть обусловлено седативным и угнетающим эффектом наркотических анальгетиков. Индекс оксигенации имел наибольшие значения в группе с ПВБ во все дни исследования, что также доказывает важность качества обезболивания и возможность более быстрого восстановления пациентов в послеоперационном периоде.

У большинства пациентов в группах с регионарными блокадами послеоперационный период протекал гладко, так, в группе ПВБ осложнения развились лишь у 33% больных. В основном отмечены продленный сброс воздуха, плеврит, гиповентиляция. В единичных случаях возникала фибрилляция предсердий, которая купировалась медикаментозно в течение суток. Согласно данным метаанализа 2021 г. о влиянии имплементации ERAS на ближайшие результаты анатомических резекций по поводу рака легкого [4], пациенты, прошедшие лечение в рамках данной концепции, имели значительно меньшее количество осложнений в послеоперационном периоде, что соответствует полученным нами данным в группе с ПВБ.

Ряд осложнений оказывали влияние на продолжительность дренирования плевральной полости. Закономерно, наименьший срок дренирования отмечен в группе с ПВБ ($p < 0,05$). Напомним, что основоположники ERAS настаивают на максимальном сокращении сроков дренирования после операции [4], чего по результатам нашего исследования не удалось добиться в группах МРБ и без РА. Длительность пребывания в стационаре также увеличивалась от группы с ПВБ до группы без РА, однако не достигала статистической значимости.

Заключение. Пациентам с продленным ПВБ требовались значительно меньшие дозы наркотических анальгетиков после ВТС анатомических резекций легких в сравнении с группами с МРБ и без применения РА ($p=0,017$). 39% больных в группе с ПВБ и 13% с МРБ назначение данных препаратов не потребовалось.

Применение мультимодального обезболивания с продленной ПВБ после ВТС лобэктомий снижает интенсивность болевого синдрома в послеоперационном периоде ($p = 0,002$), что в полной мере соответствует основным принципам ERAS.

Количество послеоперационных осложнений и продолжительность дренирования плевральной полости после ВТС лобэктомий были наименьшими у пациентов в группе с ПВБ ($p=0,048$ и $p=0,045$, соответственно), что подчеркивает важнейшее значение данного вида обезболивания в реализации концепции ERAS

ФИНАНСИРОВАНИЕ. Исследование проведено без спонсорской поддержки.
SOURCE OF FUNDING. The study was performed without sponsorship.

КОНФЛИКТ ИНТЕРЕСОВ. Авторы заявляют об отсутствии конфликта интересов.
CONFLICT OF INTEREST. The authors declare no conflicts of interest.

ЛИТЕРАТУРА

1. Perrino A.C. Jr. Editorial: Enhanced recovery in thoracic surgery: can fuzzy logic bring clear results? *Curr Opin Anaesthesiol*. 2019 Feb;32(1):1-2. DOI: 10.1097/ACO.0000000000000691.

2. Batchelor T.J.P., Rasburn N.J., Abdelnour-Berchtold E., et al. Guidelines for enhanced recovery after lung surgery: recommendations of the Enhanced Recovery After Surgery (ERAS®) Society and the European Society of Thoracic Surgeons (ESTS). *Eur J Cardiothorac Surg*. 2019 Jan 1;55(1):91-115. DOI: 10.1093/ejcts/ezy301.

3. Umari M., Falini S., Segat M., et al. Anesthesia and fast-track in video-assisted thoracic surgery (VATS): from evidence to practice. *J Thorac Dis*. 2018 Mar;10(Suppl 4):S542-S554. DOI: 10.21037/jtd.2017.12.83.

4. Batchelor T.J.P. Has Enhanced Recovery After Surgery Become the Standard for Thoracic Perioperative Care? *Ann Thorac Surg*. 2024 Feb;117(2):430-431. DOI: 10.1016/j.athoracsur.2023.11.017.

5. Berna P., Quesnel C., Assouad J., et al. Guidelines on enhanced recovery after pulmonary lobectomy. *Anaesth Crit Care Pain Med*. 2021 Feb;40(1):100791. DOI: 10.1016/j.accpm.2020.100791.

6. Berna P., Quesnel C., Assouad J., et al. Guidelines on enhanced recovery after pulmonary lobectomy. *Anaesth Crit Care Pain Med*. 2021 Feb;40(1):100791. DOI: 10.1016/j.accpm.2020.100791.

7. Perry T.E. Emerging principles and practices in enhanced recovery after thoracic surgery. *Curr Opin Anaesthesiol*. 2024 Feb 1;37(1):55-57. DOI: 10.1097/ACO.0000000000001329.

8. Crumley S., Schraag S. The role of local anaesthetic techniques in ERAS protocols for thoracic surgery. *J Thorac Dis*. 2018 Mar;10(3):1998-2004. DOI: 10.21037/jtd.2018.02.48.

9. *Печерица Я.Я.* Продлённая erector spinae plane блокада для периоперационной анальгезии у пациентов с раком легких при торакоскопических операциях // Международный научно-исследовательский журнал. 2024. № 3 (141). URL: https://research-journal.org/archive/3-141-2024-march/10.23670/IRJ.2024.141.64 DOI: 10.23670/IRJ.2024.141.64.

10. Jahangiri Fard A., Farzanegan B., Khalili A., et al. Paracetamol Instead of Ketorolac in Post-Video-Assisted Thoracic Surgery Pain Management: A Randomized Trial. *Anesth Pain Med*. 2016 Aug 21;6(6):e39175. DOI: 10.5812/aapm.39175.

11. Massard G., Olland A., Falcoz P.E. Do we need complementary locoregional analgesia in patients undergoing minimally invasive thoracic surgical procedures? *J Thorac Dis*. 2018 Mar;10(3):1318-1319. DOI: 10.21037/jtd.2018.03.34.

12. Turhan Ö., Sivrikoz N., Sungur Z., et al. Thoracic Paravertebral Block Achieves Better Pain Control Than Erector Spinae Plane Block and Intercostal Nerve Block in Thoracoscopic Surgery: A Randomized Study. *J Cardiothorac Vasc Anesth*. 2021 Oct;35(10):2920-2927. DOI: 10.1053/j.jvca.2020.11.034.

13. Zhao X., Li X., Wang Y., Xiao W., et al. Efficacy of Intrathoracic Intercostal Nerve Block on Postoperative Acute and Chronic Pains of Patients Undergoing Video-Assisted Thoracoscopic Surgery. *J Pain Res*. 2022 Aug 6;15:2273-2281. DOI: 10.2147/JPR.S369042.

14. Piccioni F., Ragazzi R. Anesthesia and analgesia: how does the role of anesthetists changes in the ERAS program for VATS lobectomy. *J Vis Surg*. 2018 Jan 11;4:9. DOI: 10.21037/jovs.2017.12.11.

15. *Цединова Ю.Б., Чурюканов М.В., Загорулько О.И., и др.* Факторы риска хронической послеоперационной боли в кардиохирургии: психологические особенности и центральная сенситизация // Российский журнал боли. 2023. Т. 21, № 4. С. 32–38. DOI: 10.17116/pain20232104132.

REFERENCES

1. Perrino A.C. Jr. Editorial: Enhanced recovery in thoracic surgery: can fuzzy logic bring clear results? *Curr Opin Anaesthesiol*. 2019 Feb;32(1):1-2. DOI: 10.1097/ACO.0000000000000691.

2. Batchelor T.J.P., Rasburn N.J., Abdelnour-Berchtold E., et al. Guidelines for enhanced recovery after lung surgery: recommendations of the Enhanced Recovery After Surgery (ERAS®) Society and the European Society of Thoracic Surgeons (ESTS). *Eur J Cardiothorac Surg*. 2019 Jan 1;55(1):91-115. DOI: 10.1093/ejcts/ezy301.

3. Umari M., Falini S., Segat M., et al. Anesthesia and fast-track in video-assisted thoracic surgery (VATS): from evidence to practice. *J Thorac Dis*. 2018 Mar;10(Suppl 4):S542-S554. DOI: 10.21037/jtd.2017.12.83.

4. Batchelor T.J.P. Has Enhanced Recovery After Surgery Become the Standard for Thoracic Perioperative Care? *Ann Thorac Surg*. 2024 Feb;117(2):430-431. DOI: 10.1016/j.athoracsur.2023.11.017.

5. Berna P., Quesnel C., Assouad J., et al. Guidelines on enhanced recovery after pulmonary lobectomy. *Anaesth Crit Care Pain Med*. 2021 Feb;40(1):100791. DOI: 10.1016/j.accpm.2020.100791.

6. Berna P., Quesnel C., Assouad J., et al. Guidelines on enhanced recovery after pulmonary lobectomy. *Anaesth Crit Care Pain Med*. 2021 Feb;40(1):100791. DOI: 10.1016/j.accpm.2020.100791.

7. Perry T.E. Emerging principles and practices in enhanced recovery after thoracic surgery. *Curr Opin Anaesthesiol*. 2024 Feb 1;37(1):55-57. DOI: 10.1097/ACO.0000000000001329.

8. Crumley S., Schraag S. The role of local anaesthetic techniques in ERAS protocols for thoracic surgery. *J Thorac Dis*. 2018 Mar;10(3):1998-2004. DOI: 10.21037/jtd.2018.02.48.

9. Pecheritsa Y.Y. Extended Erector Spinae Plane Blockade for Perioperative Analgesia in Patients with Lung Cancer during Thoracoscopic Surgery. *Mezhdunarodny'j nauchno-issledovatel'skij zhurnal [International Research Journal]*. 2024;(3). https://research-journal.org/archive/3-141-2024-march/10.23670/IRJ.2024.141.64 (In Russ.). DOI: 10.23670/IRJ.2024.141.64.

10. Jahangiri Fard A., Farzanegan B., Khalili A., et al. Paracetamol Instead of Ketorolac in Post-Video-Assisted Thoracic Surgery Pain Management: A Randomized Trial. *Anesth Pain Med*. 2016 Aug 21;6(6):e39175. DOI: 10.5812/aapm.39175.

11. Massard G., Olland A., Falcoz P.E. Do we need complementary locoregional analgesia in patients undergoing minimally invasive thoracic surgical procedures? *J Thorac Dis*. 2018 Mar;10(3):1318-1319. DOI: 10.21037/jtd.2018.03.34.

12. Turhan Ö., Sivrikoz N., Sungur Z., et al. Thoracic Paravertebral Block Achieves Better Pain Control Than Erector Spinae Plane Block and Intercostal Nerve Block in Thoracoscopic Surgery: A Randomized Study. *J Cardiothorac Vasc Anesth*. 2021 Oct;35(10):2920-2927. DOI: 10.1053/j.jvca.2020.11.034.

13. Zhao X., Li X., Wang Y., Xiao W., et al. Efficacy of Intrathoracic Intercostal Nerve Block on Postoperative Acute and Chronic Pains of Patients Undergoing Video-Assisted Thoracoscopic Surgery. *J Pain Res*. 2022 Aug 6;15:2273-2281. DOI: 10.2147/JPR.S369042.

14. Piccioni F., Ragazzi R. Anesthesia and analgesia: how does the role of anesthetists changes in the ERAS program for VATS lobectomy. *J Vis Surg*. 2018 Jan 11;4:9. DOI: 10.21037/jovs.2017.12.11.

15. Tsedinova YuB, Churyukanov MV, Zagorulko OI, et al. Risk factors of chronic postoperative pain in cardiac surgery: mental characteristics and central sensitization. Russian Journal of Pain. 2023;21(4):32-38. (In Russ.). DOI: 10.17116/pain20232104132.

АВТОРЫ

Новикова Ольга Викторовна — ORCID: 0000-0002-5501-7120
Волчков Владимир Анатольевич, д.м.н. — ORCID: 0000-0002-5664-7386
Петров Андрей Сергеевич, к.м.н. — ORCID: 0000-0001-8422-1342
Шах Борис Николаевич, д.м.н. — ORCID: 0000-0002-8389-7516
Бояркин Андрей Александрович — ORCID: 0000-0002-5910-6200
Атюков Михаил Александрович, к.м.н. — ORCID: 0000-0001-6686-6999

AUTHORS

Novikova Olga Viktorovna — ORCID: 0000-0002-5501-7120
Volchkov Vladimir Anatolyevich, Dr. Sci. (Medicine) — ORCID: 0000-0002-5664-7386
Petrov Andrey Sergeevich, PhD — ORCID: 0000-0001-8422-1342
Shah Boris Nikolaevich, Dr. Sci. (Medicine) — ORCID: 0000-0002-8389-7516
Boyarkin Andrey Alexandrovich — ORCID: 0000-0002-5910-6200
Atykov Mihail Alexandrovich, PhD — ORCID: 0000-0001-6686-6999

УДК 616.441-006.2
DOI: 10.54866/27129632_2024_4_57

ВОЗМОЖНОСТИ ВАКУУМНОЙ ТОНКОИГОЛЬНОЙ АСПИРАЦИОННОЙ БИОПСИИ ПРИ СКЛЕРОТЕРАПИИ КОЛЛОИДНЫХ УЗЛОВ ЩИТОВИДНОЙ ЖЕЛЕЗЫ

© А.О. ТАГИЛЬ, А.В. БОРСУКОВ
ФГБОУ ВО Смоленский ГМУ Минздрава России. Проблемная научно-исследовательская лаборатория «Диагностические исследования и малоинвазивные технологии», Смоленск, Россия

РЕЗЮМЕ

ОБОСНОВАНИЕ. Узлы щитовидной железы обнаруживаются при пальпации у 3–7 % пациентов и у 50 % населения при ультразвуковом исследовании. Большинство узлов являются доброкачественными и не вызывают клинических проявлений. Применение миниинвазивных методов лечения, таких как этаноловая склеротерапия и радиочастотная абляция наиболее часто предлагаются в качестве альтернативы хирургическому лечению. Несмотря на успешные результаты в лечении простых кист и преимущественно кистозных узлов щитовидной железы (состоящих более 50 % из кистозной части) этаноловой абляцией, проблемы могут возникать при лечении узлов с густым коллоидным содержимым.

ЦЕЛЬ: определение эффективности вакуумной тонкоигольной аспирационной биопсии при проведении склеротерапии у пациентов с густым коллоидным содержимым в кистозных узлах щитовидной железы.

МАТЕРИАЛЫ И МЕТОДЫ. На базе проблемной научно-исследовательской лаборатории «Диагностические и малоинвазивные исследования» Смоленского государственного медицинского университета разработано устройство для осуществления вакуумной тонкоигольной аспирационной биопсии (патент 2757525). С помощью данного устройства выполнена склеротерапия кистозных узлов 21 пациенту, проходящему лечение в отделении диагностических и малоинвазивных технологий ОГБУЗ «Клиническая больница № 1» г. Смоленска. Всем пациентам предварительно выполнялась попытка проведения этаноловой склеротерапии с использованием одноразового шприца типа LUER объемом 10 мл, оснащенного иглой 21G, однако манипуляция была остановлена в связи с невозможностью аспирации кистозного содержимого.

РЕЗУЛЬТАТЫ. Полноценная вакуумная аспирация кистозного материала удалась у всех пациентов. В последующем пациентам осуществлялось динамическое наблюдение за узлом в виде контрольного УЗИ через 3 месяца. Рецидив образования был выявлен у 17 (81,0 %) пациентов, которым был назначен следующий этап лечения. Всем пациентам выполнена этаноловая склеротерапия кистозных узлов с использованием 95 % спирта в объеме 50 % от полученного кистозного содержимого с экспозицией склерозанта в полости 4 мин. В ходе дальнейшего опроса у всех пациентов исчезла симптоматика компрессионного синдрома, а у пациентов с косметическими показаниями определялось визуальное исчезновение выпирания кисты на передней поверхности шеи.

ВЫВОДЫ. Этаноловая склеротерапия кистозных узлов щитовидной железы является эффективным альтернативным методом лечения. Применение вакуумной тонкоигольной аспирационной биопсии способствует забору густого коллоидного содержимого, что влияет на эффективность проведения этаноловой склеротерапии.

КЛЮЧЕВЫЕ СЛОВА: щитовидная железа, склеротерапия, коллоидные узлы, миниинвазивное лечение, вакуумная биопсия.

КАК ЦИТИРОВАТЬ. Тагиль А.О., Борсуков А.В. Возможности вакуумной тонкоигольной аспирационной биопсии при склеротерапии коллоидных узлов щитовидной железы // Журнал «Неотложная хирургия» им. И.И. Джанелидзе. 2024. № 4. С. 57–64.

POSSIBILITIES OF VACUUM FINE-NEEDLE ASPIRATION BIOPSY IN THE CONTEXT OF SCLEROTHERAPY FOR COLLOID THYROID NODULES

© A.O. TAGIL, A.V. BORSUKOV
Smolensk State Medical University. Fundamental research laboratory «Diagnostic researches and minimally invasive technologies», the Ministry of Health of the Russian Federation, Smolensk, Russia

ABSTRACT

RATIONALE. The prevalence of thyroid nodules is 3–7 % in patients undergoing palpation and 50 % in the general population during ultrasound examination. The majority of nodules are benign and do not result in any clinically apparent manifestations. Minimally invasive treatment methods, such as ethanol sclerotherapy and radiofrequency ablation, are frequently proposed as alternatives to surgical treatment. While ethanol ablation has proven effective in treating simple cysts and predominantly cystic nodules of the thyroid gland (comprising more than 50 % cystic content), challenges may emerge when addressing nodules with densely densely colloid content.

OBJECTIVE. Determine the effectiveness of vacuum fine-needle aspiration biopsy during sclerotherapy in patients with dense colloid content in cystic nodules of the thyroid gland.

MATERIALS AND METHODS. At the Diagnostic and Minimally Invasive Research Laboratory of the Smolensk State Medical University, a device for performing vacuum fine-needle aspiration biopsy was developed (Russian Federation Patent 2757525). Initially, ethanol sclerotherapy was attempted using a single-use LUER-type syringe with a volume of 10 ml, equipped with a 21G needle. However, the procedure was terminated due to the inability to aspirate the cystic content.

RESULTS. A complete evacuation of the cystic material was accomplished in all patients. Subsequently, patients were monitored dynamically with control ultrasound imaging at the three-month mark. The recurrence of the formation was identified in 17 (81.0 %) patients, who were subsequently assigned to the subsequent stage of treatment. All patients underwent ethanol sclerotherapy of cystic nodules using 95 % alcohol in a volume of 50 % of the obtained cystic content, with an exposure time of the sclerosing agent in the cavity of four minutes. During subsequent questioning, all patients reported a resolution of the symptoms associated with compression syndrome. In patients with cosmetic indications, the cystic protrusion on the anterior surface of the neck was observed to have disappeared.

CONCLUSIONS: Ethanol sclerotherapy of cystic thyroid nodules represents an effective alternative treatment method. The application of vacuum fine-needle aspiration biopsy facilitates the collection of dense colloid content, which influences the efficacy of ethanol sclerotherapy.

KEYWORDS: thyroid gland, sclerotherapy, colloid nodules, minimally invasive treatment, vacuum biopsy.

TO CITE THIS ARTICLE. Tagil A.O., Borsukov A.V. Possibilities of vacuum fine-needle aspiration biopsy in the context of sclerotherapy for colloid thyroid nodules. *The Journal of Emergency Surgery named after I.I. Dzhanelidze*. 2024;(4):57–64.

Обоснование. Узлы щитовидной железы (ЩЖ) часто встречаются в медицинской практике: они обнаруживаются при пальпации у 3–7 % пациентов и у 50 % населения при ультразвуковом исследовании (УЗИ) [1]. Большинство таких узлов являются доброкачественными и не вызывают клинических проявлений. Однако в 10–15 % случаев они могут увеличиваться в размерах, что может приводить к клинической симптоматике или косметическим проблемам [1, 2, 7, 13, 9].

Хирургическое лечение, в данный момент, является основным методом при узлах ЩЖ, но сопровождается риском осложнений, таких как образование рубцов на шее (2–10 %), возможное развитие гипотиреоза, повреждение возвратного нерва [1, 3, 7]. Кроме того, данное лечение является дорогостоящим и может иметь ограничения для пациентов с высоким риском осложнений или тех, что предпочли отказаться от операции [2]. В рекомендациях европейской ассоциации щитовидной железы указывается о слишком частом применении хирургического лечения, что не всегда оправдано с точки зрения рисков и экономической целесообразности [1, 14].

В последние годы используются методы миниинвазивного лечения узлов ЩЖ, такие как этаноловая абляция (этаноловая склеротерапия) и радиочастотная абляция (РЧА). Данные методы предлагаются в качестве альтернативы хирургическому лечению. Эти процедуры проводятся под контролем ультразвуковой навигации, что снижает риск осложнений и стоимость лечения [2, 7].

Этаноловая склеротерапия эффективна для уменьшения объема узлов ЩЖ, что приводит к уменьшению клинических симптомов, таких как компрессии на окружающие ткани, а также косметические дефекты на передней поверхности шеи. Она особенно эффективна для кистозных узлов, где достигается значительное сокращение объема и низкая частота рецидивов. Однако, у некоторых пациентов узлы могут оказаться рефрактерными к лечению [1, 2, 3].

Несмотря на успешные результаты в лечении простых кист и преимущественно кистозных узлов ЩЖ (состоящих более 50 % из кистозной части) этаноловой абляцией, проблемы могут возникать при лечении узлов с густым коллоидным содержимым. В таких случаях может потребоваться хирургическое вмешательство [7, 13]. Выраженная густота коллоида способствует заполнению просвета иглы с невозможностью эвакуации содержимого из полости кисты. Одним из

способов разрешения данной проблемы является применение высокого отрицательного давления, которое способствует забору коллоидного содержимого. Одним из данных методов является применение вакуумной тонкоигольной аспирационной биопсии (ТАБ).

Цель исследования: определение эффективности вакуумной тонкоигольной аспирационной биопсии при проведении склеротерапии у пациентов с густым коллоидным содержимым в кистозных узлах щитовидной железы.

Материалы и методы. На базе проблемной научно-исследовательской лаборатории «Диагностические и малоинвазивные исследования» Смоленского государственного медицинского университета разработано устройство для осуществления вакуумной тонкоигольной аспирационной биопсии (патент 2757525) [6]. С помощью данного устройства выполнена склеротерапия кистозных узлов 21 пациенту, проходящему лечение в отделении диагностических и малоинвазивных технологий ОГБУЗ «Клиническая больница № 1» г. Смоленска. Всем пациентам предварительно выполнялась попытка проведения этаноловой склеротерапии с использованием одноразового шприца типа LUER объемом 10 мл, оснащенного иглой 21G, однако манипуляция была остановлена в связи с невозможностью аспирации кистозного содержимого.

Все пациенты проходили обследование по единому алгоритму, включавшему в себя: сбор жалоб и анамнеза, определение лабораторных показателей (ТТГ, Т3св., Т4св., кальцитонин), проведение УЗИ ЩЖ, выполнение ТАБ с аспирацией кистозного содержимого и его последующим цитологическим исследованием и выставлением заключения по классификации Bethesda от 2017 г. [5], выполнение склеротерапии.

Основными показаниями для проведения этаноловой склеротерапии с применением вакуума являлись: наличие клинической симптоматики в виде компрессионного синдрома или выраженного косметического дефекта на передней поверхности шеи, наличие кистозного или преимущественного кистозного узла по данным УЗИ с выставлением категории EU-TIRADS 2 [8], полученного цитологического заключения Bethesda II и невозможности полноценной аспирации содержимого кисты стандартным методом.

Работа устройства для вакуумной биопсии осуществлялась следующим образом: устройство собрано из стандартизированных медицинских технических блоков, которые включают в себя вакуумный компрессор, подключенный по системе специальных переходников к металлической емкости, где осуществляется нагнетание отрицательного давления. Все составляющие части устройства собраны из медицинских деталей, соответствующих ГОСТ Р 15.013-2016 Национального стандарта Российской Федерации. Далее происходит переход отрицательного давления из емкости непосредственно в шприц через специальный переходник и выполняется аспирация.

Аспирация осуществляется устройством, которое подключалось к шприцу объемом 10 мл, оснащенному иглой 18G. После предварительного УЗИ ЩЖ и определения трассы проведения иглы к кистозному узлу, осуществляется обработка кожного покрова антисептиком, обработка датчика (защита рабочей поверхности с помощью презерватива и обработка его спиртовым раствором), выполнение местной инфильтрационной анестезии до капсулы ЩЖ 2 мл 2 % раствора лидокаина. Далее происходит выполнение непосредственной вакуумной тонкоигольной аспирационной биопсии с уровнем давления –0,8 bar и аспирацией кистозного содержимого, с последующим выполнением компрессионного гемостаза и наложением асептической повязки. Полученный аспират направлялся на цитологическое исследование. Все манипуляции выполняются под УЗ-контролем с использованием УЗ-аппаратов экспертного и высокого уровня, оснащенных высокочастотными линейными датчиками с частотой 6–15 мГц. После манипуляции за пациентом осуществлялось динамическое наблюдение в виде контрольного УЗИ ЩЖ через 3 месяца с последующим определением показаний для проведения этаноловой склеротерапии. Склеротерапия выполнялась 95 % спиртовым раствором в объеме 50 % от полученного кистозного содержимого с экспозицией 4 минуты.

Результаты. Медиана возраста пациентов составила 55,05 ± 9,90, по гендерному составу преобладал женский пол. При сборе жалоб у 19 (90,5 %) пациентов преобладала симптоматика компрессионного синдрома, у 2 (9,5 %) — основным показанием к этаноловой склеротерапии являлся косметический дискомфорт. При оценке лабораторных показателей у всей группы определялось эутиреоидное состояние (Табл. 1).

Таблица 1. Лабораторные показатели пациентов

Показатели	M ± SD / Me	95 % ДИ / Q1–Q3	n	min	max
ТТГ, Me	1,30	1,00–1,77	21	0,40	3,90

Показатели	M ± SD / Me	95 % ДИ / Q1–Q3	n	min	max
Т3 св., Me	3,80	3,20–4,00	21	2,60	5,50
Т4 св., M ± SD	12,67 ± 2,29	11,63–13,72	21	8,90	17,80
Кальцитонин, Me	1,00	1,00–1,00	21	0,50	4,00

При проведении УЗИ ЩЖ определялся объем кистозного узла с целью определения необходимого объема склерозанта. Медиана объема составила 15,43 ± 4,93. По эхоструктуре преобладали кистозные узлы (90,5 %) (Табл. 2).

Таблица 2. Ультразвуковое исследование узлов ЩЖ

Показатели	Категории	Абс.	%	95 % ДИ
Эхоструктура	Кистозная	19	90,5	69,6–98,8
	Кистозно-солидная	2	9,5	1,2–30,4
EU-TIRADS	EU-TIRADS 2	21	100,0	83,9–100,0

При УЗИ ЩЖ также оценивалась категория EU-TIRADS, особенно у кистозно-солидных узлов с применением мультипараметрического ультразвукового исследования, у всех пациентов выставлена категория EU-TIRADS 2 (Рис. 1). Выбор версии TI-RADS осуществлялся согласно клиническим рекомендациям по дифференцированному раку щитовидной железы 2020 г. [9].

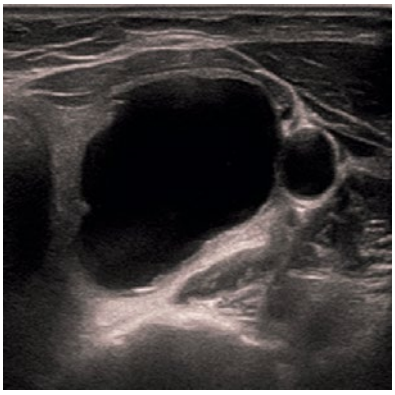

А

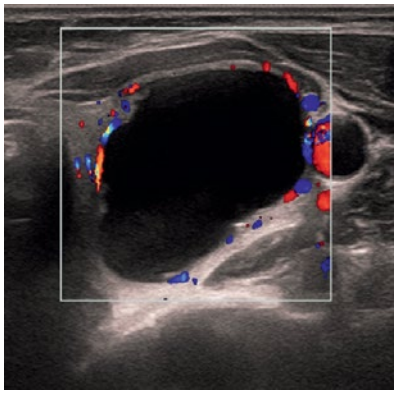

Б

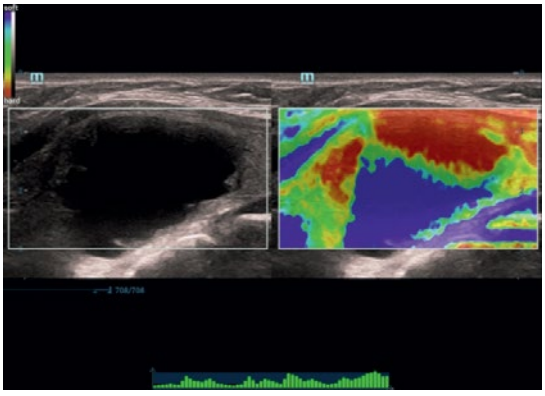

В

Рис. 1. Мультипараметрическое УЗИ кистозного узла щитовидной железы:
А — анэхогенное образование в левой доле ЩЖ;
Б — в режиме ЦДК определяется отсутствие кровоснабжения узла;
В — в режиме SWE определяется характерный тип окрашивания BGR

Полноценная вакуумная аспирация кистозного материала удалась у всех пациентов. В последующем пациентам осуществлялось динамическое наблюдение за узлом в виде контрольного УЗИ через 3 месяца (Табл. 3).

Таблица 3. Динамическое наблюдение за пациентами после вакуумной аспирации кистозного содержимого

Эффект от аспирации содержимого кисты ЩЖ	Абс.	%	95 % ДИ
Рецидив	17	81,0	58,1–94,6
Положительный эффект	4	19,0	5,4–41,9

Рецидив образования был выявлен у 17 (81,0 %) пациентов, которым был назначен следующий этап лечения. Всем пациентам выполнена этаноловая склеротерапия кистозных узлов с использованием 95 % спирта в объеме 50 % от полученного кистозного содержимого с экспозицией склерозанта в полости 4 минуты (Рис. 2). Средний объем кисты составил 15,43 ± 4,93 мл.

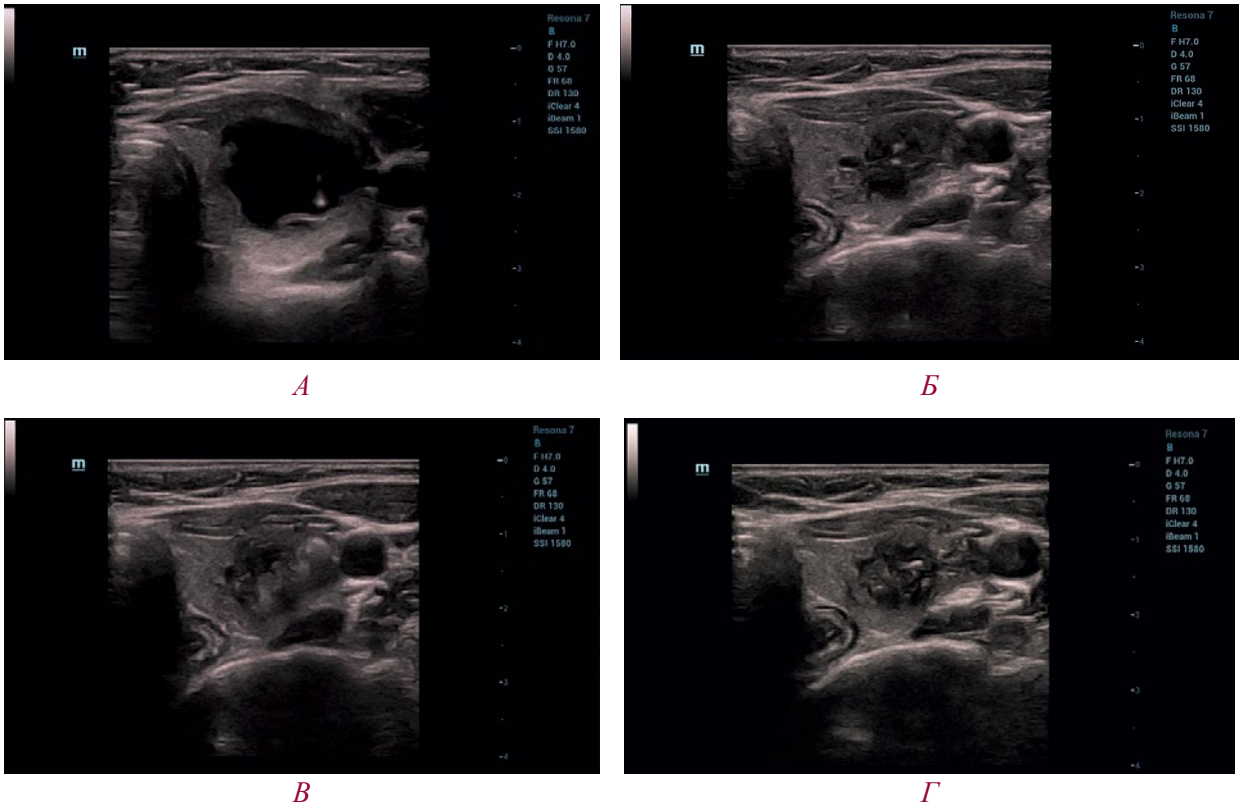

Рис. 2. Проведение склеротерапии кистозного узла ЩЖ с выполнением вакуумной аспирации кистозного содержимого:
А — пункция кистозного образования ЩЖ под УЗ-контролем;
Б — полная аспирация содержимого кисты;
В — введение 95 % спирта;
Г — аспирация склерозанта через 4 минуты

После проведения манипуляции у пациентов выполнялось контрольное УЗИ ЩЖ через 3 месяца. В ходе динамического наблюдения рецидив после 1 сеанса склеротерапии был выявлен у 1 (5,9 %) пациента, которому выполнилась повторная манипуляция с последующим положительным эффектом.

В ходе дальнейшего опроса у всех пациентов исчезла симптоматика компрессионного синдрома, а у пациентов с косметическими показаниями определялось визуальное исчезновение выпирания кисты на передней поверхности шеи.

Обсуждение. Этаноловая склеротерапия кистозных и кистозно-солидных узлов ЩЖ является эффективным методом малоинвазивного лечения и предлагается многими авторами не только в качестве альтернативного метода лечения, но и выступает на первый план среди пациентов молодого возраста, которые имеют долгую продолжительность жизни и благоприятный прогноз, а также пациентов пожилого возраста, которые имеют противопоказания или высокие риски осложнений при хирургическом лечении. В крупном метаанализе, включающем 19 исследований с об-

щей выборкой 1514 пациентов, эффективность склеротерапии составила 83,9 %, при этом серьезные осложнения выявлены только у 6 (0,53 %) пациентов в виде дисфонии [11]. Из менее опасных осложнений отмечается наличие местного болевого синдрома, который обычно купируется самостоятельно без необходимости в применении анальгетиков [16]. Согласно американской ассоциации по лечению взрослых пациентов с узлами щитовидной железы, оценочный риск злокачественности составляет менее 1 % для кистозных узлов и менее 3 % для губчатых и сложных узлов с кистозным компонентом [17].

В настоящий момент существуют два подхода в методе применения склеротерапии, который заключается в аспирации и без аспирации спирта из полости кисты. В ходе исследования Kim D.W. и соавторы получили практически одинаковые результаты. Эффективность склеротерапии без аспирации составила 96 %, с аспирацией 93 % [15]. В нашем отделении придерживаются подхода с аспирацией спирта из полости кисты с экспозицией 4 минуты. Данного времени достаточно для полноценного взаимодействия склерозанта с стенками кисты. Определение объема склерозанта также оценивается по разному во многих исследованиях и составляет в диапазоне 25–50 % от полученного объема кистозного содержимого [18]. В ходе 7-летнего наблюдения за пациентами после склеротерапии кист ЩЖ Raggiunti B. с соавторами считают, что объем склерозанта до 25 % от объема кисты является достаточным. При этом в исследовании Kim Y.J. с соавторами используют до 50 % склерозанта, но не более 10 мл [15]. В ходе данного исследования применялось 50 % объема склерозанта в зависимости от объема кисты, данный подход позволяет более полноценно расправить спавшиеся стенки кисты после аспирации, что способствует большему взаимодействию стенок кисты с склерозантом, тем самым уменьшая возможность повторного проведения процедуры.

Еще одним из возможных методов лечения узлов ЩЖ является радиочастотная абляция (РЧА), которая по данным многих исследований показывает более высокие показатели эффективности (до 94 %), однако необходимо учитывать, что РЧА является более дорогостоящим методом, которому необходимо более продолжительное обучение специалистов и наличие специального оборудования в отделениях [10]. В связи с данными особенностями применение этаноловой склеротерапии является более распространенным, особенно в региональных медицинских учреждениях. Таким образом, этаноловая склеротерапия является неотъемлемой частью лечения симптоматических простых кистозных узлов ЩЖ, эффективность которой доказана как во многих международных исследованиях, так и в ходе данного исследования. А применение вакуумной аспирации позволяет расширить диапазон пациентов, которым ранее проведение склеротерапии было затруднительным в связи с невозможностью аспирации кистозного содержимого.

Выводы. Этаноловая склеротерапия кистозных узлов щитовидной железы является эффективным альтернативным методом лечения.

Применение вакуумной тонкоигольной аспирационной биопсии способствует забору густого коллоидного содержимого, что влияет на эффективность проведения этаноловой склеротерапии.

ФИНАНСИРОВАНИЕ. Исследование проведено без спонсорской поддержки.
SOURCE OF FUNDING. The study was performed without sponsorship.

КОНФЛИКТ ИНТЕРЕСОВ. Авторы заявляют об отсутствии конфликта интересов.
CONFLICT OF INTEREST. The authors declare no conflicts of interest.

ЛИТЕРАТУРА

1. Durante C., Hegedüs L., Czarniecka A., et al. 2023 European Thyroid Association Clinical Practice Guidelines for thyroid nodule management. *Eur Thyroid J*. 2023;12(5):e230067. DOI: 10.1530/ETJ-23-0067.

2. Ha E.J., Chung S.R., Na D.G., et al. 2021 Korean Thyroid Imaging Reporting and Data System and Imaging-Based Management of Thyroid Nodules: Korean Society of Thyroid Radiology Consensus Statement and Recommendations. *Korean J Radiol*. 2021;22(12):2094-2123. DOI: 10.3348/kjr.2021.0713.

3. Hahn S.Y., Shin J.H., Na D.G., et al. Ethanol Ablation of the Thyroid Nodules: 2018 Consensus Statement by the Korean Society of Thyroid Radiology. *Korean J Radiol*. 2019;20(4):609-620. DOI: 10.3348/kjr.2018.0696.

4. *Иванов Ю.В., Панченков Д.Н., Борсуков А.В., Слепцов И.В., Соловьев Н.А.* Минимально инвазивная хирургия щитовидной железы. Учебное пособие. Смоленск: Маджента, 2012. 128 с.

5. *Воробьев С.Л.* Морфологическая диагностика заболеваний щитовидной железы. Монография. СПб.: Коста, 2014. 104 с.

6. Патент № 2757525 C1 РФ, МПК A61B 10/02. Устройство для осуществления вакуумной тонкоигольной аспирационной биопсии под ультразвуковым визуальным контролем: № 2020137115; заявл.

10.11.2020: опубл. 18.10.2021 / Тагиль А.О., Борсуков А.В.; заявитель ФГБОУ ВО «Смоленский государственный медицинский университет» Минздрава РФ. — 8 с.: ил.

7. Малоинвазивные технологии под ультразвуковой навигацией в современной клинической практике: практическое руководство для последипломной профессиональной подготовки врачей / Минздравсоцразвития РФ, ПНИЛ ГОУ ВПО СГМА «Ультразвуковые исследования и малоинвазивные технологии» [и др.]; под ред. А.В. Борсукова и В.Н. Шолохова. Смоленск: Смоленская гор. тип., 2009. С. 28–33. EDN: QLUYNF.

8. *Борсуков А.В.* Комментарии и обсуждение Всемирных рекомендаций 2015 года по эластографии щитовидной железы // Эндокринная хирургия. 2017. Т. 11, № 2. С. 61–69. EDN: ZIWQSF.

9. *Бельцевич Д.Г., Мудунов А.М., Ванушко В.Э. и др.* Дифференцированный рак щитовидной железы. Клинические рекомендации // Современная онкология. 2020. Т. 22, № 4. С. 30–44. DOI: 10.26442/18151434.2020.4.200507.

10. Yang C.C., Hsu Y., Liou J.Y. Efficacy of Ethanol Ablation for Benign Thyroid Cysts and Predominantly Cystic Nodules: A Systematic Review and Meta-Analysis. *Endocrinol Metab (Seoul)*. 2021;36(1):81-95. DOI: 10.3803/EnM.2020.833.

11. Yang C.C., Hsu Y., Liou J.Y. Efficacy of Ethanol Ablation for Benign Thyroid Cysts and Predominantly Cystic Nodules: A Systematic Review and Meta-Analysis. *Endocrinol Metab (Seoul)*. 2021;36(1):81-95. DOI: 10.3803/EnM.2020.833

12. Raggiunti B., Fiore G., Mongia A., Balducci G., Ballone E., Capone F. A 7-year follow-up of patients with thyroid cysts and pseudocysts treated with percutaneous ethanol injection: volume change and cost analysis. *J Ultrasound*. 2009;12(3):107-111. DOI: 10.1016/j.jus.2009.06.002.

13. Papini E., Monpeyssen H., Frasoldati A., Hegedüs L. 2020 European Thyroid Association Clinical Practice Guideline for the Use of Image-Guided Ablation in Benign Thyroid Nodules. *Eur Thyroid J*. 2020;9(4):172-185. DOI: 10.1159/000508484.

14. Mauri G., Hegedüs L., Bandula S., et al. European Thyroid Association and Cardiovascular and Interventional Radiological Society of Europe 2021 Clinical Practice Guideline for the Use of Minimally Invasive Treatments in Malignant Thyroid Lesions. *Eur Thyroid J*. 2021;10(3):185-197. DOI: 10.1159/000516469.

15. Kim D.W., Rho M.H., Kim H.J., Kwon J.S., Sung Y.S., Lee S.W. Percutaneous ethanol injection for benign cystic thyroid nodules: is aspiration of ethanol-mixed fluid advantageous? *AJNR Am J Neuroradiol*. 2005;26(8):2122-2127. PMID: 16155169.

16. Jeong S.Y., Baek J.H. Technical issues in ultrasound-guided ethanol ablation for thyroid lesions. *Ultrasonography*. 2021;40(4):621-622. DOI: 10.14366/usg.21012.

17. Haugen B.R., Alexander E.K., Bible K.C., et al. 2015 American Thyroid Association Management Guidelines for Adult Patients with Thyroid Nodules and Differentiated Thyroid Cancer: The American Thyroid Association Guidelines Task Force on Thyroid Nodules and Differentiated Thyroid Cancer. *Thyroid*. 2016;26(1):1-133. DOI: 10.1089/thy.2015.0020.

18. Halenka M, Munteanu H, Obereigneru R, Dohnal R, Karasek D, Schovanek J. Ethanol ablation of thyroid cysts in the young with a focus on efficacy and quality of life. *Eur Thyroid J*. 2023;12(5):e230085. DOI: 10.1530/ETJ-23-0085.

REFERENCES

1. Durante C., Hegedüs L., Czarniecka A., et al. 2023 European Thyroid Association Clinical Practice Guidelines for thyroid nodule management. *Eur Thyroid J*. 2023;12(5):e230067. DOI: 10.1530/ETJ-23-0067.

2. Ha E.J., Chung S.R., Na D.G., et al. 2021 Korean Thyroid Imaging Reporting and Data System and Imaging-Based Management of Thyroid Nodules: Korean Society of Thyroid Radiology Consensus Statement and Recommendations. *Korean J Radiol*. 2021;22(12):2094-2123. DOI: 10.3348/kjr.2021.0713.

3. Hahn S.Y., Shin J.H., Na D.G., et al. Ethanol Ablation of the Thyroid Nodules: 2018 Consensus Statement by the Korean Society of Thyroid Radiology. *Korean J Radiol*. 2019;20(4):609-620. DOI: 10.3348/kjr.2018.0696.

4. Ivanov Yu.V., Panchenkov D.N., Borsukov A.V., Sleptsov I.V., Solov'ev N.A. *Minimal'no invazivnaya khirurgiya shchitovidnoy zhelezy. Uchebnoe posobie*. Smolensk: Madzhenta; 2012. (In Russ.).

5. Vorob'ev S.L. *Morfologicheskaya diagnostika zabolevaniy shchitovidnoy zhelezy. Monografiya*. SPb.: Kosta; 2014. (In Russ.).

6. Tagil A.O., Borsukov A.V., invertors; Smolensk State Medical University, assignee. Device Forperforming Vacuum Fine Needle Aspiration Biopsy Under Ultrasound Visual Control. Russian Federation Patent No. 2757525. October 18, 2021. (In Russ.).

7. Borsukov A.V, Sholokhov V.N. *Maloinvazivnye tekhnologii pod ul'trazvukovoy navigatsiey v sovremennoy klinicheskoy praktike. Prakticheskoe rukovodstvo*. Smolensk; 2009:28-33. (In Russ.). EDN: QLUYNF.

8. Borukov A.V. Comments and discussion on the thyroid gland elastography world recommendations 2015. *Endocrine Surgery*. 2017;11(2):61-69. (In Russ.). EDN: ZIWQSF.

9. Belcevich D.G., Mudunov A.M., Vanushko V.E., et al. Differentiated thyroid cancer. Clinical recommendations. *Journal of Modern Oncology*. 2020; 22 (4): 30-44. (In Russ.). DOI: 10.26442/18151434.2020.4.200507.

10. Yang C.C., Hsu Y., Liou J.Y. Efficacy of Ethanol Ablation for Benign Thyroid Cysts and Predominantly Cystic Nodules: A Systematic Review and Meta-Analysis. *Endocrinol Metab (Seoul)*. 2021;36(1):81-95. DOI: 10.3803/EnM.2020.833.

11. Yang C.C., Hsu Y., Liou J.Y. Efficacy of Ethanol Ablation for Benign Thyroid Cysts and Predominantly Cystic Nodules: A Systematic Review and Meta-Analysis. *Endocrinol Metab (Seoul)*. 2021;36(1):81-95. DOI: 10.3803/EnM.2020.833

12. Raggiunti B., Fiore G., Mongia A., Balducci G., Ballone E., Capone F. A 7-year follow-up of patients with thyroid cysts and pseudocysts treated with percutaneous ethanol injection: volume change and cost analysis. *J Ultrasound*. 2009;12(3):107-111. DOI: 10.1016/j.jus.2009.06.002.

13. Papini E., Monpeyssen H., Frasoldati A., Hegedüs L. 2020 European Thyroid Association Clinical Practice Guideline for the Use of Image-Guided Ablation in Benign Thyroid Nodules. *Eur Thyroid J*. 2020;9(4):172-185. DOI: 10.1159/000508484.

14. Mauri G., Hegedüs L., Bandula S., et al. European Thyroid Association and Cardiovascular and Interventional Radiological Society of Europe 2021 Clinical Practice Guideline for the Use of Minimally Invasive Treatments in Malignant Thyroid Lesions. *Eur Thyroid J*. 2021;10(3):185-197. DOI: 10.1159/000516469.

15. Kim D.W., Rho M.H., Kim H.J., Kwon J.S., Sung Y.S., Lee S.W. Percutaneous ethanol injection for benign cystic thyroid nodules: is aspiration of ethanol-mixed fluid advantageous? *AJNR Am J Neuroradiol*. 2005;26(8):2122-2127. PMID: 16155169.

16. Jeong S.Y., Baek J.H. Technical issues in ultrasound-guided ethanol ablation for thyroid lesions. *Ultrasonography*. 2021;40(4):621-622. DOI: 10.14366/usg.21012.

17. Haugen B.R., Alexander E.K., Bible K.C., et al. 2015 American Thyroid Association Management Guidelines for Adult Patients with Thyroid Nodules and Differentiated Thyroid Cancer: The American Thyroid Association Guidelines Task Force on Thyroid Nodules and Differentiated Thyroid Cancer. *Thyroid*. 2016;26(1):1-133. DOI: 10.1089/thy.2015.0020.

18. Halenka M, Munteanu H, Obereigneru R, Dohnal R, Karasek D, Schovanek J. Ethanol ablation of thyroid cysts in the young with a focus on efficacy and quality of life. *Eur Thyroid J*. 2023;12(5):e230085. DOI: 10.1530/ETJ-23-0085.

АВТОРЫ

Тагиль Антон Олегович — ORCID 0000-0001-6400-8405

Борсуков Алексей Васильевич, д.м.н. — ORCID: 0000-0003-4047-7252

AUTHORS

Tagil Anton Olegovich — ORCID 0000-0001-6400-8405

Borsukov Alexey Vasilyevich, Dr.Sci. (Medicine) — ORCID: 0000-0003-4047-7252

УДК 616-001.46
DOI: 10.54866/27129632_2024_4_65

НОЖЕВОЕ ПРОНИКАЮЩЕЕ ЧЕРЕПНО-МОЗГОВОЕ РАНЕНИЕ: ОПИСАНИЕ КЛИНИЧЕСКОГО СЛУЧАЯ

© Н.А. СЕРЕБРЕННИКОВ[1], К.Н. БАБИЧЕВ[1,3], М.Н. КРАВЦОВ[1,2,3], К.В. ТЮЛИКОВ[1,2], В.Е. ПАРФЕНОВ[1], В.А. МАНУКОВСКИЙ[1,2]
[1] ГБУ «Санкт-Петербургский научно-исследовательский институт скорой помощи им. И.И. Джанелидзе», Санкт-Петербург, Россия
[2] ФГБОУ ВО «Северо-Западный государственный медицинский университет им. И.И. Мечникова» Минздрава России, Санкт-Петербург, Россия
[3] ФГБВОУ ВО «Военно-медицинская академия им. С.М. Кирова» МО России, Санкт-Петербург, Россия

РЕЗЮМЕ

Проникающие черепно-мозговые повреждения, нанесенные острыми металлическими предметами, в клинической практике нейрохирурга достаточно редки, в связи с чем отсутствуют четкие рекомендации по их лечению. В статье продемонстрирован случай лечения изолированного ножевого проникающего черепно-мозгового ранения в левую височную область. Обсуждены вопросы патогенеза, диагностики и тактики хирургического лечения при подобном типе ранений.

ЦЕЛЬ ПУБЛИКАЦИИ: продемонстрировать случай успешного лечения пациента с ножевым проникающим тяжелым черепно-мозговым ранением.

МАТЕРИАЛЫ И МЕТОДЫ: анализ данных обследования пострадавшего, анализ зарубежной литературы.

РЕЗУЛЬТАТЫ. Пациент, 25 лет, получил проникающее черепно-мозговое ранение ножом. После обследования выполнено оперативное вмешательство по удалению инородного тела из полости черепа. После реабилитации пациента выполнена ранняя краниопластика. Пациент выписан из стационара с улучшением в неврологическом статусе.

ЗАКЛЮЧЕНИЕ. Проникающие черепно-мозговые ранения, нанесенные острыми металлическими предметами, относятся к редким явлениям в практике нейрохирурга и представляют серьезную угрозу здоровью пациента. Тяжесть ранения и его исход во многом определяются зоной повреждения вещества головного мозга, целостностью мозговых артерий в области ранения. КТ является основным методом диагностики при таком типе повреждений. Наличие «красных флагов» определяет показания к проведению селективной церебральной ангиографии. Своевременно оказанная помощь на догоспитальном этапе, быстрая доставка раненого в нейрохирургический стационар и исчерпывающая первичная хирургическая обработка во многом определяют успех лечения такой категории пострадавших.

КЛЮЧЕВЫЕ СЛОВА: ножевое ранение, проникающая черепно-мозговая травма, краниопластика, клинический случай.

КАК ЦИТИРОВАТЬ. Серебренников Н.А., Бабичев К.Н., Кравцов М.Н., Тюликов К.В., Парфенов В.Е., Мануковский В.А. Ножевое проникающее черепно-мозговое ранение: описание клинического случая // Журнал «Неотложная хирургия» им. И.И. Джанелидзе. 2024. № 4. С. 65–70.

KNIFE PENETRATING BRAIN INJURY: DESCRIPTION OF A CLINICAL CASE

© N.A. SEREBRENNIKOV[1], K.N. BABICHEV[1,3], M.N. KRAVTSOV[1,2,3], K.V. TYULIKOV[1,2], V.E. PARFENOV[1], V.A. MANUKOVSKY[1,2]
[1] St. Petersburg I.I. Dzhanelidze Research Institute of Emergency Medicine, St. Petersburg, Russia
[2] North-Western State Medical University named after I.I. Mechnikov, St. Petersburg, Russia
[3] Kirov Military Medical Academy, St. Petersburg, Russia

ABSTRACT

RATIONALE. Penetrating traumatic brain injuries caused by sharp metallic objects are uncommon occurrences in neurosurgical clinical practice. The infrequency of such cases results in a paucity of established guidelines for management strategies. In the present article, the authors present a clinical case of an isolated penetrating traumatic brain injury in the left temporal lobe. The article addresses several key issues, including the pathogenesis, instrumental diagnosis, and surgical strategy for this type of lesion.

OBJECTIVE: to present a clinical case of a patient who was successfully treated for a penetrating brain injury caused by a sharp metallic object (a knife).

MATERIAL AND METHODS. An analysis of the clinical data obtained during the evaluation of the patient was conducted, along with an examination and discussion of the relevant literature.

RESULTS. The patient, aged 25 years, sustained a penetrating brain injury caused by a knife. Subsequent to the examination, surgical intervention was undertaken for the purpose of removing the foreign body from the cranial cavity. Following the patient's rehabilitation, an early cranioplasty was performed. The patient was discharged from the hospital with an improvement in his neurological status.

CONCLUSION. Penetrating traumatic brain injuries caused by sharp metallic objects are uncommon in neurosurgical clinical practice and pose a significant risk to patient health. The severity of injury and the resulting outcome are contingent upon the location of the lesion and the presence of vascular injury in the adjacent region. In such cases, computed tomography serves as the primary evaluation method. The presence of specific "red flags" determines the necessity for selective cerebral angiography in these patients. Medical assessment and treatment prior to hospitalization, in conjunction with the expeditious transportation of the patient to a specialized medical facility and the initial surgical treatment of the injury, play a pivotal role in achieving a favorable outcome in this patient population.

KEYWORDS: knife injury, penetrating brain injury, cranioplasty, clinical case.

TO CITE THIS ARTICLE. Serebrennikov N.A., Babichev K.N., Kravtsov M.N., Tyulikov K.V., Parfenov V.E., Manukovsky V.A. Knife penetrating brain injury: description of a clinical case. *The Journal of Emergency Surgery named after I.I. Dzhanelidze*. 2024;(4):65–70.

Введение. Проникающие черепно-мозговые ранения (ЧМР), нанесенные холодным оружием или другими острыми металлическими предметами, составляют около 0,4 % от всех вариантов черепно-мозговых травм мирного времени [1]. Указанная частота не включает проникающие повреждения черепа и головного мозга от огнестрельного оружия. В литературе представлены единичные клинические наблюдения и небольшие серии, посвященные подобным ЧМР, в этой связи отсутствуют четкие рекомендаций по их диагностике и лечению. В данной работе представлен случай успешного лечения пациента с ножевым проникающим ЧМР.

Цель публикации: продемонстрировать случай успешного лечения пациента с ножевым проникающим тяжелым черепно-мозговым ранением.

Клиническое наблюдение. Пациент Б., 25 лет, при исполнении служебных обязанностей получил ножевое ранение с входным отверстием в левой височной области. Был доставлен в НИИ СП им. И.И. Джанелидзе реанимационной бригадой. На догоспитальном этапе интубирован.

При поступлении уровень сознания (на фоне медикаментозной седации) соответствовал глубокой коме, не реагировал на болевые раздражители, но сохранялись фотореакции и корнеальные рефлексы без анизокории. В экстренном порядке выполнена КТ головного мозга, при которой выявлено инородное металлическое тело (нож) в левой височной доле, уходящее на глубину 5 см от чешуи височной кости. С целью исключения повреждения церебральных артерий выполнена КТ-ангиография, по данным которой повреждений не обнаружено, однако интерпретация была затруднена из-за наличия артефактов (Рис. 1).

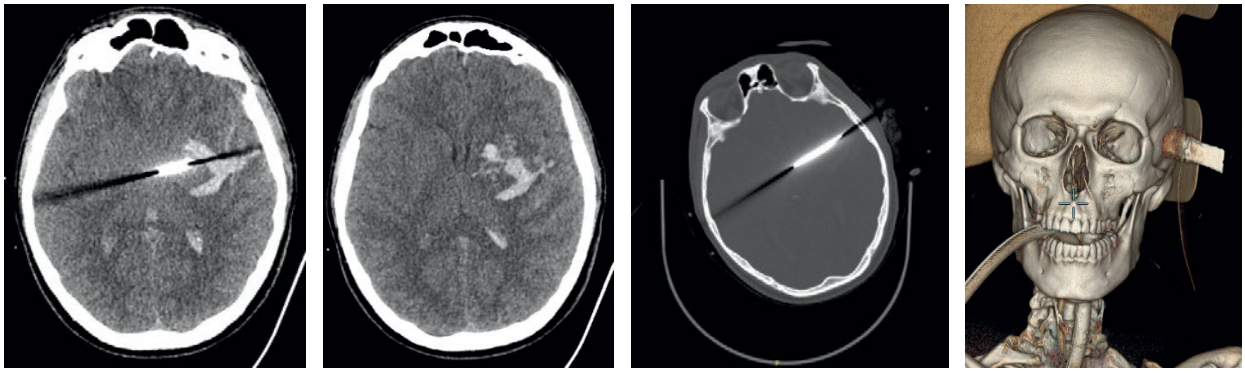

А *Б* *В* *Г*

Рис. 1. КТ головного мозга при поступлении: А, Б — КТ в аксиальной проекции (определяется инородное тело в проекции левой височной доли, распространяющееся в область базальных ганглиев до колена внутренней капсулы); В — данные КТ в «костном» режиме; Г — 3D КТ-реконструкция головы

Пациент транспортирован в операционную, где выполнена декомпрессивная трепанация черепа в левой лобно-височно-теменной области, удаление инородного тела, санация раневого канала и пластика твердой мозговой оболочки.

В впервые сутки после операции, отмечено восстановление сознания до глубокого оглушения, правосторонняя гемиплегия. При контрольной КТ головного мозга выявлена зона ишемических изменений с геморрагическим пропитыванием в проекции базальных ганглиев, в левой височной доле (Рис. 2).

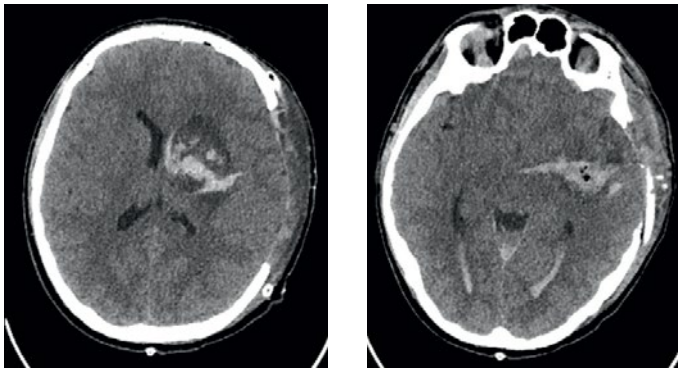

А *Б*

Рис. 2. КТ головного мозга в первые сутки после операции: А — очаги ишемии в проекции базальных ганглиев, наличие крови в желудочках головного мозга; Б — геморрагическое содержимое в левой височной доле

Для исключения повреждения магистральных сосудов головного мозга выполнена селективная церебральная ангиография, не выявившая травматических изменений. Пациент экстубирован на 2 сутки после операции. На 3 сутки после оперативного вмешательства переведен в общее отделение в ясном сознании. Неврологический статус был представлен преимущественно моторной афазией и правосторонней гемиплегией.

На 5 сутки послеоперационного периода у пациента отмечается лихорадка до 39,0 °С, ригидность затылочных мышц. По данным посева люмбального ликвора выявлен Staphylococcus aureus. Выполнена смена антибактериальной терапии, установлен люмбальный дренаж с целью санации ликвора и интратекального введения Диоксидина. Менингит купирован в течение 5 дней. После заживления раны пациент переведен в отделение медицинской реабилитации для продолжения лечения.

Пациент повторно госпитализирован в отделение нейрохирургии через 1 месяц для закрытия дефекта костей черепа. Отмечена положительная динамика в неврологическом статусе в виде нарастания силы в правой руке и ноге до 2 и 3 баллов соответственно. Краниопластика осуществлена индивидуальной титановой пластиной, без осложнений (Рис. 3).

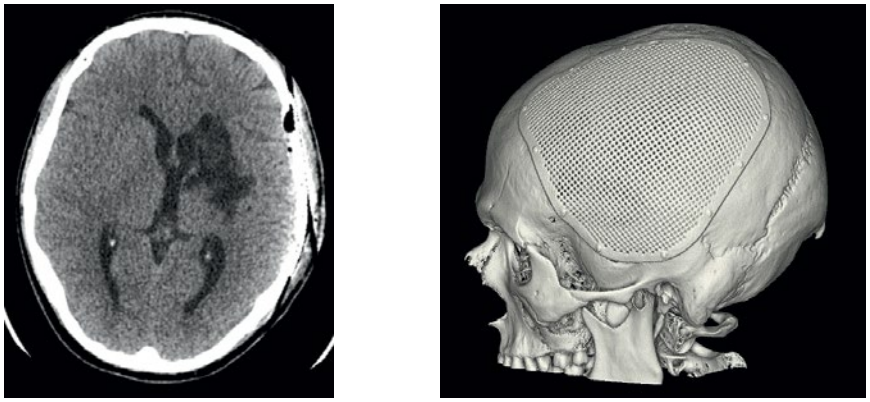

А *Б*

Рис. 3. КТ головного мозга после краниопластики: А — зоны ишемических изменений в проекции головки хвостатого ядра, лентикулостриарного ядра; Б — 3D КТ-реконструкция титановой пластины в области дефекта черепа

По завершении лечения на момент выписки функциональный статус пациента оценивался в 2 балла по модифицированной шкале Рэнкина, что соответствует легкой степени двигательных расстройств.

Обсуждение. Проникающие ранения черепа и головного мозга острыми металлическими предметами достаточно редкая причина повреждения головного мозга. Основными причинами подобных ЧМР являются неосторожное обращение со строительными инструментом, криминальная и спортивная травмы или суицид [1–6]. С учетом малой скорости ранящего предмета (менее 100 м/с) его проникновение в полость черепа происходит, как правило, через тонкие участки кости или естественные отверстия: стенки глазницы и чешую височной кости, верхнюю глазничную щель, решетчатую пластинку [3]. При этом не возникает зон вторичного некроза за счет «бокового удара», как при огнестрельных ранениях [1]. Ранение острым предметом происходит по типу «разрезания», что исключает массивное разрушение вещества головного мозга. Тяжесть ранения и исход в большей степени определяется повреждением функционально значимых зон и церебральных артерий [8]. В представленном наблюдении именно повреждение лентикулостриарных артерий привело к ишемическому повреждению глубинных структур головного мозга, с формированием соответствующего локализации ишемии неврологического дефицита.

В случае с металлическими инородными телами КТ-ангиография не может точно подтвердить повреждение артерий головного мозга из-за артефактов от металла, поэтому в ходе диагностики необходимо выполнить селективную церебральную ангиографию (СЦАГ). СЦАГ абсолютно показана при наличии «красных флагов», указывающих на высокий риск ранений церебральных артерий: массивное субарахноидальное или внутрижелудочковое кровоизлияния, внутримозговая гематома по ходу ранящего снаряда, траектория ранящего предмета через боковую или межполушарную щели, цистерны основания [7]. В описанном нами наблюдении СЦАГ не была выполнена, что несомненно, нужно отнести к ошибке диагностики.

Наиболее часто встречающиеся осложнения, отмеченные в доступных нам публикациях, — инфекционные, что обусловлено изначальным инфицированием инородного тела. По данным бактериологических посевов наиболее часто встречаются: Staphylococcus aureus, Streptococcus spp., Bacteroides spp., Enterobacteriaceae [8].

Характер оперативного вмешательства варьируется от локализации ранящего предмета и области его проникновения в полость черепа. При передних парабазальных ранениях помимо удаления самого инородного тела необходима тщательная герметизация основания передней черепной ямки, обработка лобных пазух, установка люмбального дренажа для профилактики ликвореи. При прохождении инородного тела через боковую щель или по основанию черепа нужно быть готовым к возможному повреждению крупных сосудов и планировать удаление инородного тела в условиях осуществления проксимального контроля за начальными сегментами артерий.

Заключение. Проникающие черепно-мозговые ранения, нанесенные острыми металлическими предметами, относятся к редким явлениям в практике нейрохирурга и представляют серьезную угрозу здоровью пациента. Тяжесть ранения и его исход во многом определяются зоной повреждения вещества головного мозга, целостностью мозговых артерий в области ранения. КТ является основным методом диагностики при таком типе повреждений. Наличие «красных флагов» определяет показания к проведению СЦАГ. Своевременно оказанная помощь на догоспитальном этапе, быстрая доставка раненого в нейрохирургический стационар и исчерпывающая первичная хирургическая обработка во многом определяют успех лечения такой категории пострадавших.

ФИНАНСИРОВАНИЕ. Исследование проведено без спонсорской поддержки.
SOURCE OF FUNDING. The study was performed without sponsorship.

КОНФЛИКТ ИНТЕРЕСОВ. Авторы заявляют об отсутствии конфликта интересов.
CONFLICT OF INTEREST. The authors declare no conflicts of interest.

ИНФОРМИРОВАННОЕ СОГЛАСИЕ. Пациенты подписали информированное согласие на участие в исследовании.
INFORMED CONSENT. Patients signed informed consent to participate in the study.

ЛИТЕРАТУРА

1. Kim S.J., Jung I.H., Chung J. Fencing Knife-Induced Transorbital Penetrating Brain Injury: A Case Report. *Korean J Neurotrauma*. 2023 Sep 21;19(3):363-369. DOI: 10.13004/kjnt.2023.19.e48. PMID: 37840610; PMCID: PMC10567522.

2. Gulati A., Srinivasan B., Hunter R., Flood T.R. Penetrating knife injury to the frontal lobe--a case report. *Ann R Coll Surg Engl*. 2010 Sep;92(6):W41-2. DOI: 10.1308/147870810X12699662981672. Epub 2010 Jul 7. PMID: 20615305; PMCID: PMC5696877.

3. Rana M.A., Alharthy A., Aletreby W.T., et al. Transorbital stab injury with retained knife: a narrow escape. *Case Rep Crit Care*. 2014;2014:754053. DOI: 10.1155/2014/754053. Epub 2014 Sep 23. PMID: 25328717; PMCID: PMC4189941.

4. Bozzeto-Ambrosi P., Costa L.F., Azevedo-Filho H. Penetrating screwdriver wound to the head. *Arq Neuropsiquiatr*. 2008 Mar;66(1):93-5. DOI: 10.1590/s0004-282x2008000100024. PMID: 18392426.

5. Tabibkhooei A., Taheri M., Rohani S., et al. Penetrating brain injury with a metal bar and a knife: Report of two interesting cases. *Neuroradiol J*. 2018 Apr;31(2):203-206. DOI: 10.1177/1971400917700669. Epub 2017 Apr 20. PMID: 28423968; PMCID: PMC5882052.

6. Shi J., Mao Y., Cao J, Dong B. Management of screwdriver-induced penetrating brain injury: a case report. *BMC Surg*. 2017 Jan 10;17(1):3. DOI: 10.1186/s12893-016-0195-5. PMID: 28068964; PMCID: PMC5223301.

7. Babichev K.N., Savello A.V., Sadkovskaya E.K., et al. Traumatic intracranial aneurysms following combat damage. *Zh Vopr Neirokhir Im N.N. Burdenko*. 2023;87(6):25-32. English, Russian. DOI: 10.17116/neiro20238706125. PMID: 38054224.

8. Yarandi K.K., Jelodar S., Khalatbari M.R., et al. Stab Wounds to the Head; Case Series, Review of Literature, and Proposed Management Algorithm. *Asian J Neurosurg*. 2018 Jul-Sep;13(3):754-759. DOI: 10.4103/ajns.AJNS_29_18. PMID: 30283539; PMCID: PMC6159028.

REFERENCES

1. Kim S.J., Jung I.H., Chung J. Fencing Knife-Induced Transorbital Penetrating Brain Injury: A Case Report. *Korean J Neurotrauma*. 2023 Sep 21;19(3):363-369. DOI: 10.13004/kjnt.2023.19.e48. PMID: 37840610; PMCID: PMC10567522.

2. Gulati A., Srinivasan B., Hunter R., Flood T.R. Penetrating knife injury to the frontal lobe--a case report. *Ann R Coll Surg Engl*. 2010 Sep;92(6):W41-2. DOI: 10.1308/147870810X12699662981672. Epub 2010 Jul 7. PMID: 20615305; PMCID: PMC5696877.

3. Rana M.A., Alharthy A., Aletreby W.T., et al. Transorbital stab injury with retained knife: a narrow escape. *Case Rep Crit Care*. 2014;2014:754053. DOI: 10.1155/2014/754053. Epub 2014 Sep 23. PMID: 25328717; PMCID: PMC4189941.

4. Bozzeto-Ambrosi P., Costa L.F., Azevedo-Filho H. Penetrating screwdriver wound to the head. *Arq Neuropsiquiatr*. 2008 Mar;66(1):93-5. DOI: 10.1590/s0004-282x2008000100024. PMID: 18392426.

5. Tabibkhooei A., Taheri M., Rohani S., et al. Penetrating brain injury with a metal bar and a knife: Report of two interesting cases. *Neuroradiol J*. 2018 Apr;31(2):203-206. DOI: 10.1177/1971400917700669. Epub 2017 Apr 20. PMID: 28423968; PMCID: PMC5882052.

6. Shi J., Mao Y., Cao J, Dong B. Management of screwdriver-induced penetrating brain injury: a case report. *BMC Surg*. 2017 Jan 10;17(1):3. DOI: 10.1186/s12893-016-0195-5. PMID: 28068964; PMCID: PMC5223301.

7. Babichev K.N., Savello A.V., Sadkovskaya E.K., et al. Traumatic intracranial aneurysms following combat damage. *Zh Vopr Neirokhir Im N.N. Burdenko*. 2023;87(6):25-32. English, Russian. DOI: 10.17116/neiro20238706125. PMID: 38054224.

8. Yarandi K.K., Jelodar S., Khalatbari M.R., et al. Stab Wounds to the Head; Case Series, Review of Literature, and Proposed Management Algorithm. *Asian J Neurosurg*. 2018 Jul-Sep;13(3):754-759. DOI: 10.4103/ajns.AJNS_29_18. PMID: 30283539; PMCID: PMC6159028.

АВТОРЫ

Серебренников Никита Андреевич — ORCID: 0009-0000-8683-306X
Бабичев Константин Николаевич — ORCID: 0000-0002-4797-2937; SPIN-код: 8757-4165
Кравцов Максим Николаевич, д.м.н. — ORCID: 0000-0003-2486-6995
Тюликов Константин Владимирович, к.м.н. — ORCID: 0000-0002-4700-889X
Парфенов Валерий Евгеньевич, д.м.н. — ORCID: 0000-0002-3221-5466
Мануковский Вадим Анатольевич, д.м.н. — ORCID: 0000-0003-0319-814X

AUTHORS
Serebrennikov Nikita Andreevich — ORCID: 0009-0000-8683-306X
Babichev Konstantin Nikolaevich — ORCID: 0000-0002-4797-2937; SPIN: 8757-4165
Kravtsov Maksim Nikolaevich, Dr.Sci. (Medicine) — ORCID: 0000-0003-2486-6995
Tyulikov Konstantin Vladimirovich, PhD — ORCID: 0000-0002-4700-889X
Parfenov Valeriy Evgen'evich, Dr.Sci. (Medicine) — ORCID: 0000-0002-3221-5466
Manukovsky Vadim Anatol'evich, Dr.Sci. (Medicine) — ORCID: 0000-0003-0319-814X

УДК 616.8-089
DOI: 10.54866/27129632_2024_4_71

СИНДРОМ КУБИТАЛЬНОГО КАНАЛА: МЕТОДЫ ХИРУРГИЧЕСКОГО ЛЕЧЕНИЯ

© Е.А. ПЕТРЕНКО, А.И. ГАЙВОРОНСКИЙ, Л.И. ЧУРИКОВ, Д.Е. АЛЕКСЕЕВ, М.А. ЛЕГЗДАЙН, Г.Г. БУЛЫЩЕНКО, Д.В. СВИСТОВ
ФГБВОУ ВО «Военно-медицинская академия им. С.М. Кирова» МО России, Санкт-Петербург, Россия

РЕЗЮМЕ

Туннельный кубитальный синдром («синдром кубитального канала») — совокупность клинических проявлений, обусловленных компрессией нерва в узких анатомических пространствах — анатомических туннелях. Причиной развития данной патологии могут являться ушибы мягких тканей области локтевого сустава, опухоли, переломы как плечевой кости, так и костей предплечья, особенности анатомического строения области сустава и другие факторы. Существует большое разнообразие принципов и методов хирургического лечения туннельных невропатий локтевого нерва в области кубитального канала с применением различных микрохирургических инструментов, современного оборудования (эндоскоп), синтетических и биологических материалов для создания адекватного туннеля в месте залегания ствола. В данной статье будет представлен литературный обзор методов оперативного лечения компрессии локтевого нерва и их сравнение.

ЦЕЛЬ ИССЛЕДОВАНИЯ: изучить различные методы лечения синдрома кубитального канала, определить направления, являющиеся наиболее эффективными и приоритетными в данной области.

МАТЕРИАЛЫ И МЕТОДЫ. Проведен обзор научной литературы за последние 20 лет, использованы интернет-источники по указанным ключевым словам. Были отобраны статьи, содержащие в себе актуальную и современную информацию по вопросам лечения компрессии локтевого нерва.

РЕЗУЛЬТАТЫ. Синдром кубитального канала — туннельная невропатия, характеризующаяся нарушением чувствительной и двигательной активности кисти в зоне иннервации локтевого нерва, который подвергается компрессии в одноименном канале на уровне локтевого сустава. В большинстве изученных источников авторы выделяют 2 приоритетных направления в лечении рассматриваемой туннельной невропатии: простая декомпрессия и декомпрессия с подкожным перемещением, как наименее травмирующие методики. Однако существует не меньше мнений научной общественности об эффективности восстановления утраченных функций при других методиках оперативного лечения.

ЗАКЛЮЧЕНИЕ. Лечение синдрома кубитального канала не имеет единого, четко определенного алгоритма, описанного в современной литературе. Ни один из вариантов хирургического вмешательства в этом обзоре не продемонстрировал универсального превосходства над другими. Однако все виды вмешательств доказывают свою эффективность при наличии соответствующих показаний и особенностей клинического течения заболевания.

КЛЮЧЕВЫЕ СЛОВА: синдром кубитального канала, невропатия локтевого нерва, компрессия локтевого нерва, компрессионно-ишемическая невропатия, хирургическая декомпрессия, хирургия синдрома кубитального канала.

КАК ЦИТИРОВАТЬ: Петренко Е.А., Гайворонский А.И., Чуриков Л.И., Алексеев Д.Е., Легздайн М.А., Булыщенко Г.Г., Свистов Д.В. Синдром кубитального канала: методы хирургического лечения // Журнал «Неотложная хирургия» им. И.И. Джанелидзе. 2024. № 4. С. 71–86.

CUBITAL CANAL SYNDROME: SURGICAL TREATMENT METHODS

© E.A. PETRENKO, A.I. GAYVORONSKIY, L.I. CHURIKOV, D.E. ALEKSEEV, M.A. LEGZDAYN, G.G. BULYSHCHENKO, D.V. SVISTOV
Kirov Military Medical Academy, St. Petersburg, Russia

ABSTRACT

OBJECTIVE. To study different methods of treatment of cubital canal syndrome, to determine the directions that are the most effective and priority in this area.

MATERIALS AND METHODS. A review of the scientific literature of the last 20 years was carried out and Internet sources were used for the above keywords. Articles were selected that provided relevant and current information on the treatment of ulnar nerve compression.

RESULTS. Cubital canal syndrome is a tunnel neuropathy characterized by impaired sensory and motor activity of the hand in the area of innervation of the ulnar nerve, which is compressed in the cubital canal at the level of the elbow joint. In most of the sources studied, the authors identify 2 priority areas in the treatment of the tunnel neuropathy under consideration: simple decompression and decompression with subcutaneous displacement as the least traumatic techniques. However, there are no less opinions of the scientific community about the effectiveness of restoring lost functions with other surgical treatment methods.

CONCLUSION. The treatment of cubital canal syndrome does not have a single, well-defined algorithm described in the modern literature. None of the surgical options in this review demonstrated universal superiority over the others. However, all types of interventions demonstrate their efficacy in the presence of appropriate indications and features of the clinical course of the disease.

KEYWORDS: cubital canal syndrome, ulnar nerve neuropathy, ulnar nerve compression, compression-ischemic neuropathy, surgical decompression, surgery for cubital canal syndrome.

TO CITE THIS ARTICLE. Petrenko E.A., Gayvoronskiy A.I., Churikov L.I., Alekseev D.E., Legzdayn M.A., Bulyshchenko G.G., Svistov D.V. Cubital canal syndrome: methods of surgical treatment. *The Journal of Emergency Surgery named after I.I. Dzhanelidze*. 2024;(4):71–86.

Введение. Туннельные невропатии составляют 1/3 от заболеваний периферической нервной системы [1]. Существует мнение, что данная патология отмечается преимущественно у женщин, однако последние данные свидетельствуют об обратном: среди мужского населения патология встречается чаще (мужчины — 25–32 человек, женщины — 17–18 человек на 100 000 населения). Данный синдром нередко является проблемой пациенток, вступивших в менопаузальный и постменопаузальный периоды [2].

Компрессионно-ишемическая невропатия локтевого нерва (КИНЛН) — симптоматическая дисфункция локтевого нерва, формирующаяся в результате сдавления нерва, которая без лечения может привести к необратимым изменениям в верхней конечности [3].

Подвидом описанной нозологии может быть такая патология, как синдром кубитального канала (кубитальный синдром) — заболевание, которое приводит как к дискомфорту, так, прогрессируя, к нарушению функции конечности, что снижает качество жизни пациента. Человек испытывает затруднение не только при выполнении профессиональных обязанностей, но и в процессе самообслуживания.

Кубитальный синдром впервые описан Панас в 1878 г. у пациента с посттравматической вальгусной деформацией локтевого сустава [6], после Feindal W. и Stratford J. В 1958 г. [7, 8]. Локтевой нерв в области локтевого сустава находится в костно-фиброзном канале (канал Муше), который образован связкой Осборна, капсулой и связками локтевого сустава, а также медиальным надмыщелком плечевой кости. Термин «кубитальный синдром» объединяет в себе поражение нерва на уровне аркады Struthers и медиальной межмышечной перегородки, медиального надмыщелка плечевой кости, в канале Муше, в области сгибательнопронаторного апоневроза. Однако наиболее часто поражение локтевого нерва происходит на уровне локтевого сустава, и частота его достигает 70 % [9, 10]. Все места возможной компрессии локтевого нерва на уровне локтевого сустава отмечены на рисунке 1.

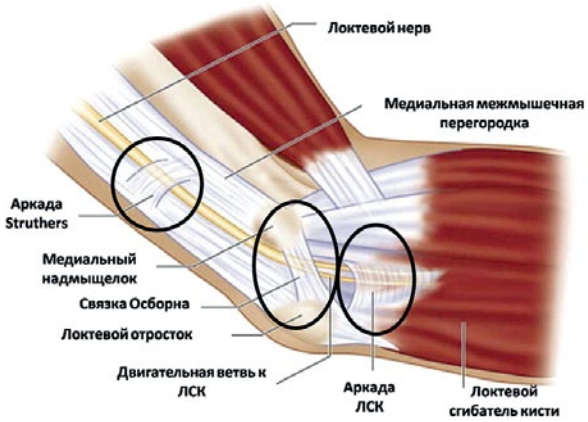

Рис. 1. Места возможной компрессии локтевого нерва на уровне локтевого сустава

После выхода из толщи медиальной головки трицепса в нижней части плеча локтевой нерв продолжает свой ход подкожно, проходя в задней медиальной локтевой борозде. Эта борозда — изогнутый костный канал между медиальным надмыщелком плечевой кости (лежащим кпереди и медиально) и олекраноном локтевой кости (кзади и латерально). После прохождения этой области локтевой нерв снова проникает под защитный мышечный слой, располагаясь между плечевой и локтевой головками локтевого сгиба-

теля запястья. Область, находящаяся ниже задней медиальной локтевой борозды, называется «локтевым каналом», который состоит из двух сегментов. Первый — отрезок, где нерв проходит под апоневрозом, соединяющим два проксимальных сухожилия локтевого сгибателя запястья. Этот апоневроз может продолжаться в проксимальном направлении, соединяя медиальный надмыщелок и олекранон. Вторым сегментом является отрезок, где локтевой нерв проходит в глубине между двумя мышечными головками локтевого сгибателя запястья [42].

Синдром кубитального канала (СКК) может являться результатом длительного физиологического сгибания в локтевом суставе, предусмотренного профессией — водитель, офисные работники, спортсмены. Частой причиной возникновения данного заболевания является травматизация как мягких тканей, так и костных образований локтевой области: ушибы, глубокие колотые раны мягких тканей, переломы, вывихи, и, как следствие, вовлечение нерва в патологический процесс — фиброз окружающих поврежденных тканей. В настоящий момент компрессия локтевого нерва часто встречается вследствие вовлечения его в рубцовый процесс в этапах заживления огнестрельных и минно-взрывных ранений области локтевого сустава. Реже ущемление нерва возникает при аномалиях развития опорно-двигательного аппарата, опухолях нервных стволов и окружающих тканей.

Цель исследования: обобщить имеющиеся литературные данные о различных методах хирургического лечения синдрома кубитального канала и выделить среди них наиболее востребованные и эффективные.

В зарубежной литературе распространен термин «ловушечная невропатия» (entrapment neuropathy), впервые предложенный W. Thompson и H. Kopell в 1959 г., то есть локальное повреждение нерва вследствие его ирритации, обусловленной сдавлением за счет увеличения объема соседствующих тканей. К «ловушкам» для нерва относят не только туннели, но и те места, в которых нерв меняет свое направление либо делает резкий поворот, перегибаясь через какую-либо связку или плотный фиброзный край мышцы. В связи с этим речь идет уже не о концентрическом «удушении» нерва, а о его травматизации вследствие трения и прижатия к мышечному краю или связке [4].

При предположении связи того или иного туннельного синдрома с травмой и ее последствиями многие авторы указывают на роль в генезе невропатий гиперфиксации нерва в определенном участке туннеля. Свойственные травме отек и кровоизлияние нередко осложняются реактивной пролиферацией соединительной ткани с образованием в туннеле эпиневрально-спаечного сращения, ограничивающего подвижность нерва или же прочно фиксирующего нерв. При активных движениях конечностью происходит постоянное компрессионно-тракционное воздействие, а рубцово-спаечный процесс нарушает как артериальное кровоснабжение нерва, так и венозный отток [5].

Развитию данного заболевания предшествуют несколько факторов. Ведущим являются индивидуальные анатомические особенности локтевой области. Отмечается несколько уровней и возможных мест компрессии локтевого нерва на рассматриваемом участке верхней конечности. Примерно у 50 % людей отмечается ущемление нерва при прохождении его через арку Струтера — тяж, который прикрепляется к медиальной головке трехглавой мышцы плеча (Рис. 1) [3]. Еще одним значимым фактором в основе патогенеза развития данного заболевания является расположение локтевого нерва в костно-фиброзном канале в области локтевого сустава (канал Муше), образованном связкой Осборна, капсулой локтевого сустава, задней порцией медиальной коллатеральной связки сустава и медиальным надмыщелком. Компрессия здесь возможна при деформации медиального надмыщелка, при сдавлении связкой Осборна. Иногда у людей вместо связки Осборна, присутствует m. anconeus epitrochlearis, характерный для приматов. При синдроме кубитального канала она встречается в 3–16 % [18]. В канале, образованном медиальной коллатеральной связкой локтевого сустава и фасцией m. flexor carpi ulnaris, так же возможна компрессия локтевого нерва при чрезмерном напряжении локтевого сгибателя запястья. Далее нерв прободает фасциальную перегородку и проходит между мышцами поверхностного и глубокого сгибателя пальцев. На данном уровне его компрессия возможна в редких случаях [11].

В перечне причин развития синдрома кубитального канала важную роль играет факт травматизации участков незащищенных нервных стволов, располагающихся вблизи от костных массивов, где нерв укрыт незначительным слоем мягких тканей. Уменьшение «защитного» мышечного тонуса, происходящее при развитии коматозного состояния, обеспечивает прямую передачу давления на нервный ствол. В этих случаях сдавление массой собственного тела или его сегмента обычно происходит, когда пострадавший лежит на твердой поверхности и «слишком глубоко спит». Причиной такого коматозного сна, всегда сопровождающегося миорелаксацией, могут быть тяжелое алкогольное опьянение,

прием большой дозы барбитуратов или других медикаментов аналогичного действия, длительный наркоз [12].

В англоязычной литературе последних лет описывается еще один патологический процесс, приводящий к сдавлению нервов — мышечно-фасциальный компартмент-синдром, характеризующийся быстрым повышением давления в мышечных фасциальных футлярах, вызывающим компрессию расположенных в них сосудистых и нервных структур [33].

Основными диагностическими тестами, выявляющими нарушение проводимости по локтевому нерву, являются:

• при попытке разгибания пальцев происходит неполное разгибание 5, 4 (иногда 3 пальца при наличии перекрестной иннервации);

• при расположенной на столе кисти «царапание» мизинцем по столу, а также разведение и приведение пальцев невозможны;

• попытка прижатия бумаги большим пальцем кисти без сгибания дистальной фаланги затруднена или невозможна.

Таким образом, основными признаками повреждения нерва являются:

• слабость мышцы, отводящей мизинец, мышцы, приводящей большой палец, атрофия мышц гипотенара;

• онемение 4–5 пальцев кисти;

• формирование характерных изменений в виде когтистой лапы.

Хирургическое лечение СКК показано при выраженных чувствительных нарушениях и слабости мышц кисти (описанных выше), прогрессировании симптомов заболевания до тяжелой степени, после доказанной неэффективности консервативного лечения.

Многие эксперты считают, что хирургическое лечение следует рекомендовать уже при умеренной степени синдрома кубитального канала [14, 40, 41].

Активно применяется малоинвазивный метод лечения — блокада глюкокортикоидами. Данную процедуру в последние годы специалисты предпочитают выполнять под ультразвуковым контролем. Возможно использование блокады глюкокортикоидами при легкой и умеренной степени СКК. Однако существует мнение, что не всегда блокада с введением глюкокортикоидов превосходит плацебо по своей эффективности при наблюдении за пациентами в течение 3 месяцев [16].

Как логическое развитие метода блокады в последнее время в клинической практике применяется метод гидродиссекции, при котором используется инъекция жидкости под контролем ультразвукового аппарата для отделения нерва от окружающих или смежных структур, чаще фасций. Цель состоит в том, чтобы восстановить функцию нерва и устранить спайки мягких тканей, вызывающие его компрессию. Пункционная гидродиссекция позволяет добиться положительных результатов в лечении туннельной невропатии локтевого нерва на ранней стадии заболевания. Эта методика характеризуется небольшой продолжительностью манипуляции, повышает удовлетворенность больных в раннем периоде и значительно сокращает период нетрудоспособности у пациентов в сравнении с открытым вмешательством [39]. Блокады и гидродиссекции периферических нервов под ультразвуковым контролем превосходят слепые манипуляции, поскольку они предотвращают повреждение близлежащих сосудистых структур и снижают риск внутриневральных инъекций [39].

Известно несколько видов открытых оперативных вмешательств при СКК:

- ***простая декомпрессия*** (широкий и минимальный разрез);
- ***декомпрессия с транспозицией*** (подкожной, внутримышечной, подмышечной);
- ***медиальная эпикондилэктомия;***
- ***эндоскопическая декомпрессия***.

Формирование современного представления о хирургическом лечении локтевой невропатии проходило в несколько этапов, двумя наиболее распространенными и используемыми сегодня методами являются декомпрессия *in situ* и транспозиция нерва кпереди от медиального надмыщелка с несколькими распространенными вариантами каждого из них.

Первое хирургическое вмешательство было описано еще в 1816 г. Генри Эрлом, который перерезал нерв выше локтевого сустава, излечив боль пациентки, но оставив ее с когтеобразным параличом 4–5 пальцев [34].

Эмиль-Поль Февр в 1878 г. описал освобождение и удлинение нерва [17], но Фаркуар Баззард в 1922 г. увидел «довольно хорошие результаты от простого разделения соединительнотканных тяжей с помощью продольных разрезов», в конечном итоге предпочтя технику передней транспозиции для обеспечения полного расслабления нерва [19]. Методом выбора выступает декомпрессия с невролизом при наличии в проекции кубитального канала патологических мягкотканых и костных структур, которые нарушают нормальную анатомию рассматриваемой области [13].

В методе ***простой декомпрессии*** используется один медиальный продольный разрез, начинающийся на 5 см проксимальнее медиального

надмыщелка и продолжающийся дистально медиальнее локтевой кости и дистальнее локтевого сустава. Он обеспечивает визуальный доступ для адекватной декомпрессии при прямой визуализации по всему ходу локтевого сустава. Связка Осборна освобождается, как и поверхностная и глубокая фасция локтевого сгибателя запястья (Рис. 2). Рекомендуется располагать кожный разрез кпереди от медиального надмыщелка, чтобы нерв не лежал прямо под кожным разрезом. Это позволяет избежать формирования рубца над нервом и визуализировать медиальный кожный нерв предплечья. Кроме того, меньше вероятность возникновения болезненной зоны по медиальной поверхности сустава [11].

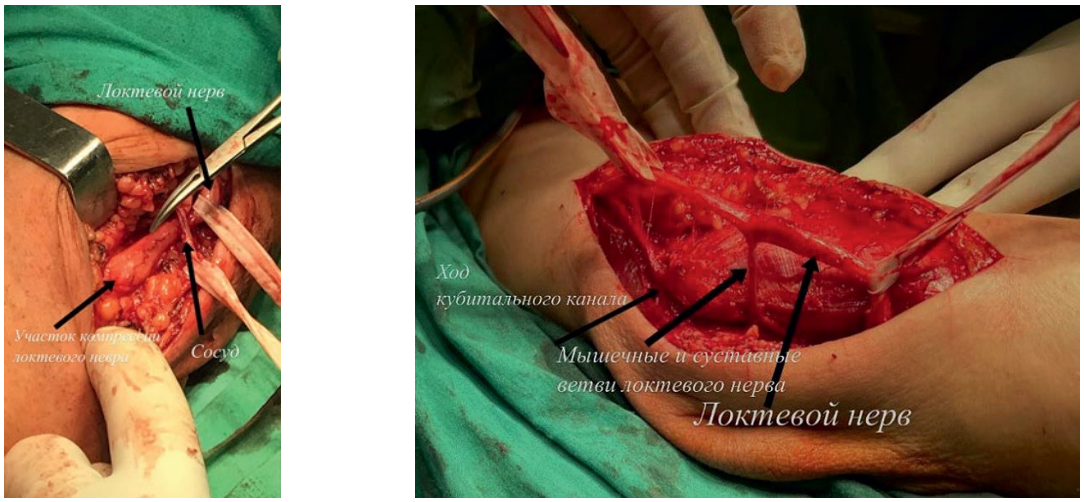

А *Б*

Рис. 2. Метод простой декомпрессии: А — процесс невролиза ствола локтевого нерва; Б — результат невролиза локтевого нерва с сохранением суставных и мышечных ветвей

Также в контексте простой декомпрессии можно рассмотреть метод выполнения оперативного приема через «минимальный разрез»: в 2002 г. Taniguchi et al. описали процедуру вмешательства, выполняемую без использования эндоскопической визуализации с использованием одного разреза длиной 1,5–2,5 см. Используется подвижная кожа вокруг локтевого сустава для удобства достижения декомпрессии на протяжении 8–10 см, ножницы являются основным инструментом для диссекции [35].

Невролиз локтевого нерва без антеризации имеет ряд преимуществ: простота в исполнении, меньшая травматизация, сохранение кровоснабжения нерва, отсутствие необходимости в длительной иммобилизации, быстрое купирование болевого синдрома. К недостаткам относят: высокую частоту рецидивов, невозможность выпол-

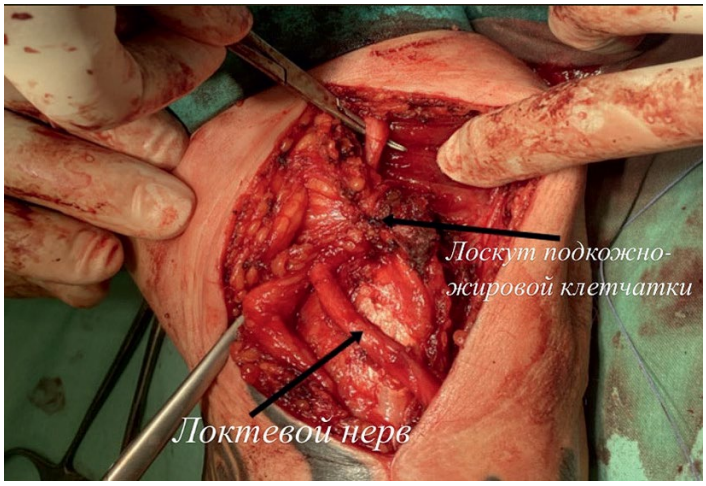

Рис. 3. Подкожное перемещение локтевого нерва: локтевой нерв обвернут фрагментом подкожно-жировой клетчатки

нения при вывихах или подвывихах локтевого нерва, а также выраженной деформации локтевого канала, cubitus valgus [11]. Литературные данные свидетельствуют о том, что простая декомпрессия является наиболее часто выполняемым хирургическим лечением, надежным методом с низкой частотой неудач [22].

Более травматичны методы ***декомпрессии с транспозицией***: подкожной, внутримышечной, подмышечной.

Существуют два вида передней транспозиции локтевого нерва.

Первый предусматривает размещение нерва непосредственно под кожей. В 1898 г. Бенджамин Кертис первым описал переднюю ***подкожную транспозицию*** локтевого нерва, поместив его в подкожную клетчатку [21]. Как описано Nabhan et al., основная часть манипуляций аналогична открытому доступу. Дополнительное подкожное рассечение выполняется кпереди от медиального надмыщелка, образуя ложе, в котором может располагаться локтевой нерв. Подкожная клетчатка в данном случае должна быть не менее 2 см. Жировая ткань сшивается от переднего лоскута к медиальному надмыщелку, чтобы предотвратить соскальзывание нерва обратно в локтевую борозду (Рис. 3) [22].

Существует метод *подкожного перемещения* локтевого нерва на переднюю поверхность предплечья. В описываемом способе проводят выделение ствола локтевого нерва из кубитального канала на протяжении 10–12 см с последующей транспозицией нервного ствола в область медиальных отделов локтевой ямки, нерв размещают в пространство между фасцией и подкожной жировой клетчаткой без какой-либо фиксации. Однако, при данной технике транспозиции существует значительный процент осложнений в виде выраженной нейропатии области локтевого сустава, вследствие постоянного механического воздействия на локтевой нерв [28].

Также в литературе встречается описание усовершенствованных техник подкожной транспозиции. Производят простую декомпрессию, мобилизуют нервный ствол на протяжении 10–12 см в соответствии с антропометрическими данными пациента, сохраняя и выделяя мышечные ветви. Затем от кожного лоскута отсепаровывают жировой лоскут с сосудами длиной 5–8 см. Им окутывают нерв сверху, загибают вокруг ствола, фиксируют к фасции предплечья параллельно срединному нерву (Рис. 4) [29]. Формирование из подкожно-жировой клетчатки лоскута с сосудами и нежесткая фиксация его к коже и фасции предплечья позволяют обеспечить перемещение локтевого нерва без его смещения к медиальному надмыщелку локтевого сустава и отсутствие внутриствольной невромы за счет исключения вовлечения нервного ствола в рубцовый конгломерат. Это позволяет восстановить утраченные функции без иммобилизации конечности и сократить сроки послеоперационной реабилитации больных.

Рис. 4. Усовершенствованная техника подкожной транспозиции с выделением жирового лоскута с сосудами и окутыванием им нервного ствола после невролиза и перемещения локтевого нерва

Второй вид — передняя транспозиция локтевого нерва с формированием канала в мышцах-сгибателях кисти и пальцев [15]. В 1917 г. Рудольф Клаузер описал вариант передней транспозиции, при котором нерв располагается в плоскости между мышцами-пронаторами и сгибателями запястья локтевой кости [23].

Кляйнман предположил, что адекватное высвобождение фиброзного апоневроза и межмышечной перегородки между мышцами-сгибателями и мышцами-пронаторами в дополнение к созданию 5-миллиметрового углубления в мускулатуре позволяет локтевому нерву свободно перемещаться в хорошо васкуляризованном русле [24], обеспечивая лучшие условия для заживления и защиты, чем подкожное расположение. Преимуществами являются: лучшее кровоснабжение ложа, глубокое расположение нерва, воз-

можность выполнения у худых пациентов. Недостатки метода: повреждение мышц, со снижением их силы; длительная иммобилизация до 3 недель и соответственно более длительная реабилитация. ***Внутримышечная транспозиция*** (Рис. 5) вызывает нарекания ряда авторов, которые указывают на нестандартное анатомическое расположение нерва, формирование рубцовой ткани, подвижность нерва при напряжении мышц.

Транспозиция под мышечные слои была впервые описана в 1942 г. Джеймсом Лирмонтом [36]. Сейчас она называется транспозицией в глубокие слои сгибательно-пронаторной группы мышц. Сторонники внутримышечной транспозиции отмечают, что это технически более трудная операция, требующая широкого доступа, однако это единственный метод, который позволяет полностью достичь декомпрессии нерва [38]. Техника, описанная Дэвисом и Буллуссом, первоначально аналогична декомпрессии *in situ*: высвобождаются те же ткани, а затем, после отделения круглого пронатора и необходимых частей локтевого сгибателя запястья от медиального надмыщелка, нерв помещается под мышцей круглого пронатора с последующим прикреплением к медиальному надмыщелку [37].

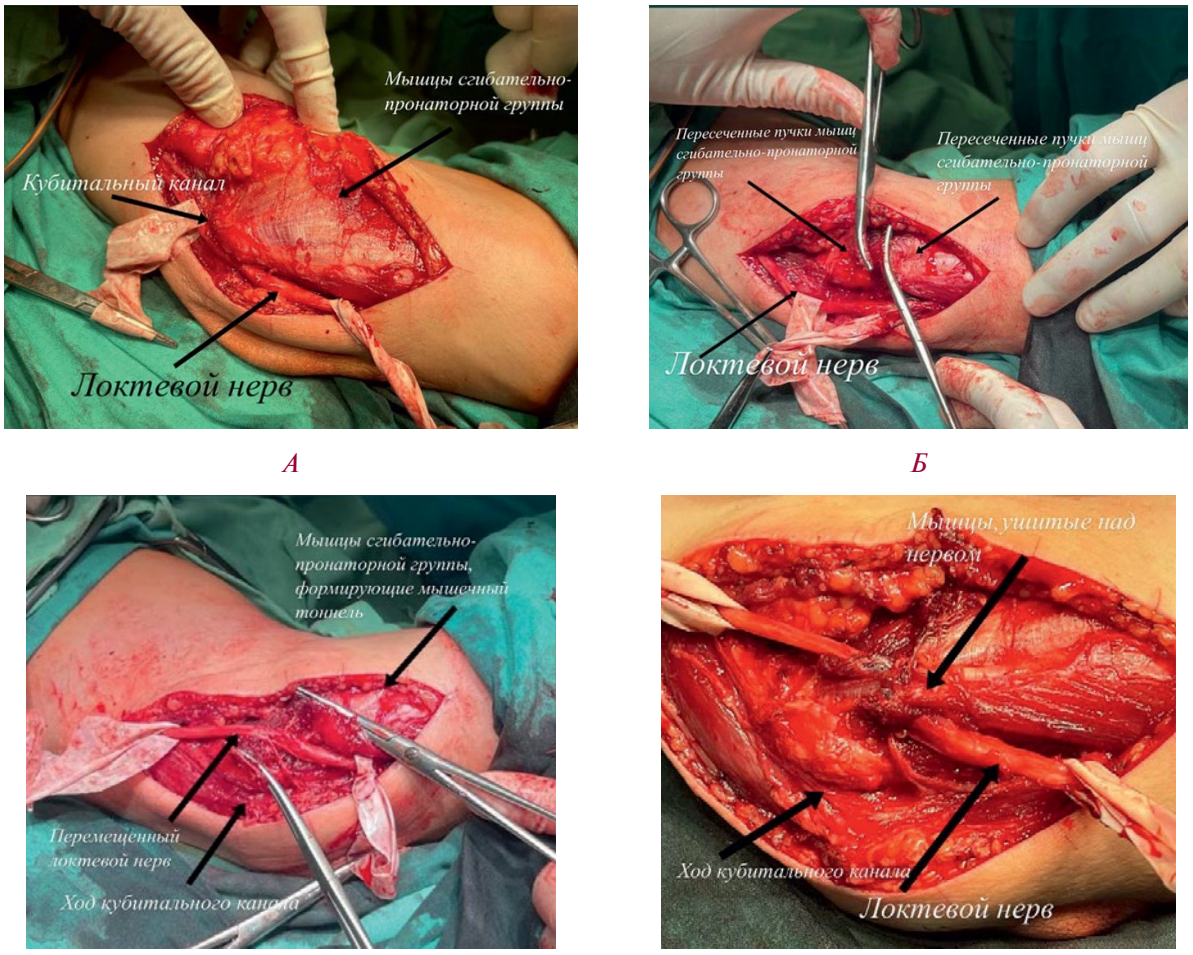

Рис. 5. Метод транспозиции под мышечные волокна: А — выделение нерва из окружающих тканей, нерв взят на держатели; Б — взятие на 2 зажима и разделение структур мышц супинаторно-пронаторной группы между инструментами; В — формирование мышечного туннеля над перемещенным стволом локтевого нерва; Г — результат перемещения нерва в мышечный туннель

В современной литературе описывается методика декомпрессии локтевого нерва с использованием коллагеновых мембран с целью формирования безопасного канала. Способ включает в себя доступ к локтевому суставу на уровне кубитального канала, рассечение измененной связки Осборна, выполнение невролиза с гидропрепаровкой (0,25 % раствором новокаина). Затем производится вскрытие эпиневрия вдоль всего патологического процесса, выделение передавленного нерва из рубцов. Далее, на уровне компрессии, локтевой нерв укутывают коллагеновой мембра-

ной «Коллост» с формированием канала — сшиванием краев мембраны по длине узловыми швами биодеградирующей нитью [31].

Медиальная эпикондилоэктомия. Медиальная эпикондилоэктомия была впервые описана Томасом Кингом в 1950 г. [38]. В литературе представлено несколько способов выполнения этой операции, рассмотрим два из них.

При первом варианте данной операции (Рис. 6) производится отсечение медиального надмыщелка плечевой кости с прикрепляющимися к нему мышцами сгибательно-пронаторной группы, либо иссекаются отдельно мышцы, также отсекается проксимальный край мышцы круглого пронатора. Далее нерв помещается на плечевой мышце, после чего производят восстановление круглого пронатора, восстанавливается сгибательно-пронаторная группа путем чрескостной фиксации либо остеосинтеза медиального надмыщелка. Преимуществами данной методики являются: максимальное удлинение нерва, отсутствие рубцовых изменений [11]. К недостаткам относят: большую травматизацию тканей, выраженный болевой синдром в послеоперационном периоде в области вмешательства, иммобилизация конечности сроком 3 недели и более, более длительный восстановительный период, трудности сохранения ветвей к локтевому сгибателю запястья.

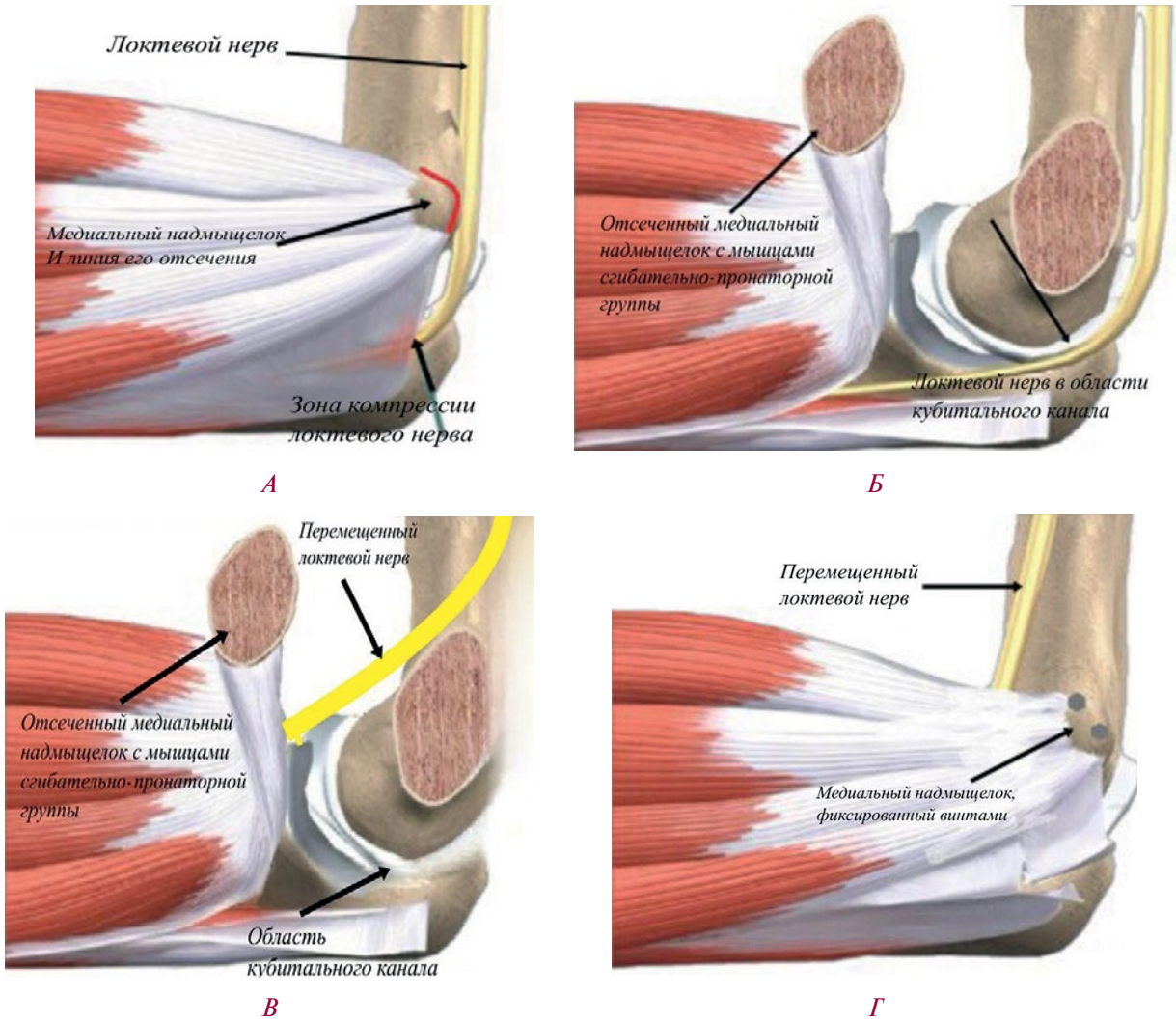

Рис. 6. Первый способ медиальной эпикондилоэктомии: А — линия, по которой производится отсечение медиального надмыщелка; Б — надмыщелок, с прикрепляющимися к нему мышцами сгибательно-пронаторной группы отсечен от основного костного массива; В, Г — результат перемещения локтевого нерва способом медиальной эпикондилоэктомии с использованием фиксационных винтов

Второй способ выполнения вмешательства (Рис. 7): проводится декомпрессия, после которой место прикрепления сгибателей отслаивается поднадкостнично от медиального надмыщелка. Вокруг кости оставляется манжета, чтобы обеспечить гладкое покрытие и гемостаз. Выполняют

частичную резекцию медиального надмыщелка узким остеотомом, открытая губчатая кость может быть покрыта костным воском. Надкостницу ушивают над культей надмыщелка плотно, с использованием шовного материала Викрил. После медиальной эпикондилоэктомии важно прикрыть кость, чтобы предотвратить приращение к ней нерва. Это следует выполнить при полном разгибании, чтобы избежать расхождения швов при разгибании. Данный вид операции может осложниться вовлечением нерва в репаративный остеогенез, а также нестабильностью сустава [25].

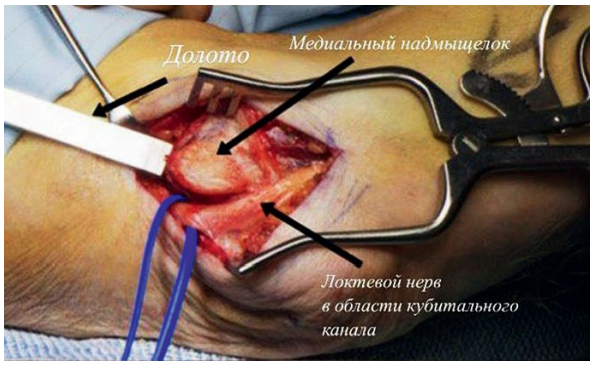

А

Б

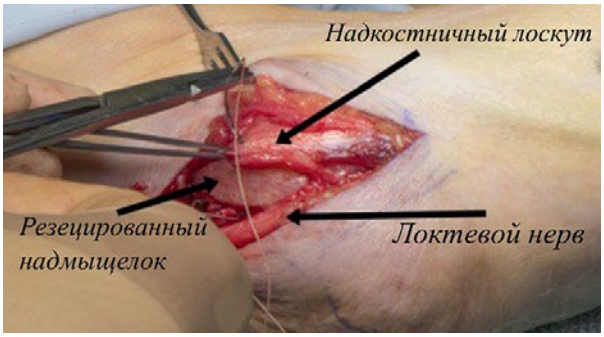

В

Рис. 7. Второй способ медиальной эпикондилоэктомии: А — отсечение медиального надмыщелка долотом; Б — вид операционной раны после медиальной эпикондилоэктомия; В — ушивание надкостницы над культей надмыщелка (фото заимствовано из интернет-источника)

Эндоскопическая декомпрессия. Эндоскопическая декомпрессия локтевого канала была впервые описана Tsai и соавторами в 1995 г. Первые применения показывают удовлетворительные результаты, минимальные осложнения, особенно важен положительный аспект данной методики — небольшой разрез (то есть меньше, чем при открытой декомпрессии).

При выполнении данной операции следует использовать пневматический жгут. Повязка должна обеспечивать полную подвижность локтевого сустава. Рука располагается в положении отведения 90°, на стандартном столе для рук. Локтевой нерв пальпируется кзади от медиального надмыщелка. Делается продольный разрез кожи длиной 2 см над задней медиальной локтевой бороздой, между медиальным мыщелком и локтевым отростком. Локтевой нерв четко распознается в месте доступа. Если вход в локтевой проход будет закрыт мышечной массой, то может потребоваться увеличить разрез до 4 см. Затем «туннелирование» с помощью туннельных щипцов (Рис. 8): формируется пространство между подкожной клетчаткой и фасциями, начиная от медиального надмыщелка, на расстоянии 10–12 см проксимальнее и 8–10 см дистальнее. Затем в подготовленное пространство вводится зеркало с подсветкой. «Туннелирование» должно быть выполнено аккуратно, чтобы защитить нерв и его ветви. При раздвигании щипцов с тупым концом создается большое пространство, позволяющее вводить эндоскопические инструменты. В разрез вводится эндоскоп с тупым диссектором на конце. Диссектор используется для поднятия мягких тканей, что позволяет лучше визуализировать локтевой нерв и окружающие его ткани. Под эндоскопическим контролем фасции предплечья и волокнистый шов между двумя мышечными головками локтевого сгибателя кисти над локтевым нервом разрезаются ножницами с затупленным

концом, освобождается локтевой нерв от всех вышележащих мягких тканей, пока не станут видны двигательные ветви локтевого нерва. Это примерно на 8 см дистальнее медиального надмыщелка.

Рис. 8. Туннельные щипцы

Необходимо соблюдать осторожность, чтобы не повредить кожные нервные ветви, которые могут пересекать фасцию в более глубоких местах. Разделяются все компрессирующие элементы на расстоянии от 8 до 12 см, измеряемом от середины задней медиальной локтевой борозды. Фасцию разделяют на расстоянии 8–10 см от середины задней медиальной локтевой борозды, арка Струтера, если она присутствует, разделяется [27] (Рис. 9).

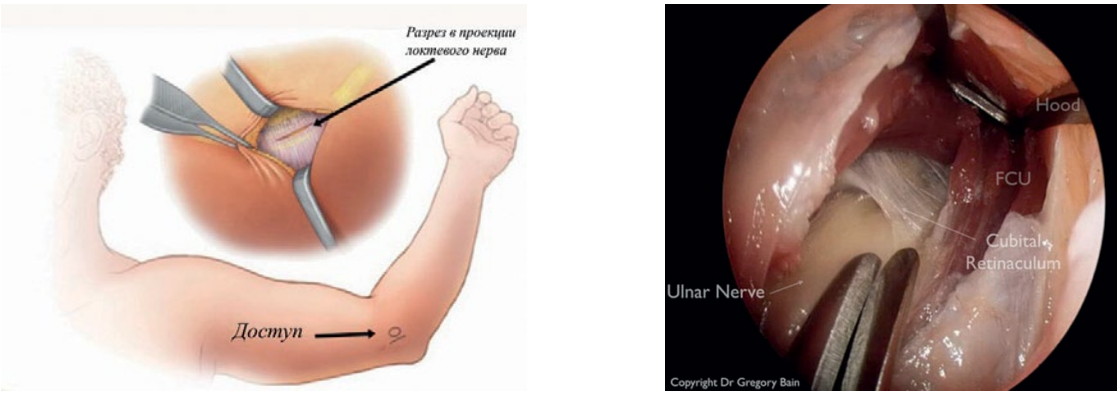

А *Б*

Рис. 9. А — доступ к локтевому нерву, Б — этапное рассечение структур, вызывающих компрессию локтевого нерва (фасций) ножницами

В Военно-медицинской академии им. С.М. Кирова применяется упрощенная методика декомпрессии локтевого нерва. Отличие от описанной выше методики заключается в рассечении фасций двухконечным скальпелем «ласточкин хвост» сразу после установки конструкции для эндоскопического вмешательства и визуализации нерва, исключая этапы разведения тканей тупым способом, а также работу тупоконечными ножницами (Рис. 10).

В Военно-медицинской академии им. С.М. Кирова была предложена техника невролиза локтевого нерва с эндоскопическим сопровождением (Рис. 11). Выполняется доступ в проекции локтевого нерва, лежащего в задней медиальной локтевой борозде, длинной 4–5 см, рассечение связки над бороздой с образованием 2 туннелей: в дистальном и проксимальном направлениях. Проводится бужирование входного отверстия туннеля с последующей установкой в него желоба для проведения оптической части эндоскопа. Под видеоконтролем визуализируется нерв, выполняется рассечение окружающих нерв фасций с помощью двухконечного скальпеля «ласточкиного хвоста». Данная процедура выполняется как в проксимальном, так и в дистальном направлении.

Пациентам разрешается двигать локтем, однако рекомендуется избегать сгибания руки в течение 4–6 недель после оперативного вмешательства, чтобы предотвратить вторичный подвывих нерва в период заживления.

Полученные результаты. Лечение синдрома кубитального канала не имеет единого, четко определенного алгоритма, описанного в современной литературе [30]. Ни одна из методик в этом обзоре не продемонстрировала универсального превосходства над другими. Однако все виды вмешательств доказывают свою эффективность при наличии соответствующих показаний.

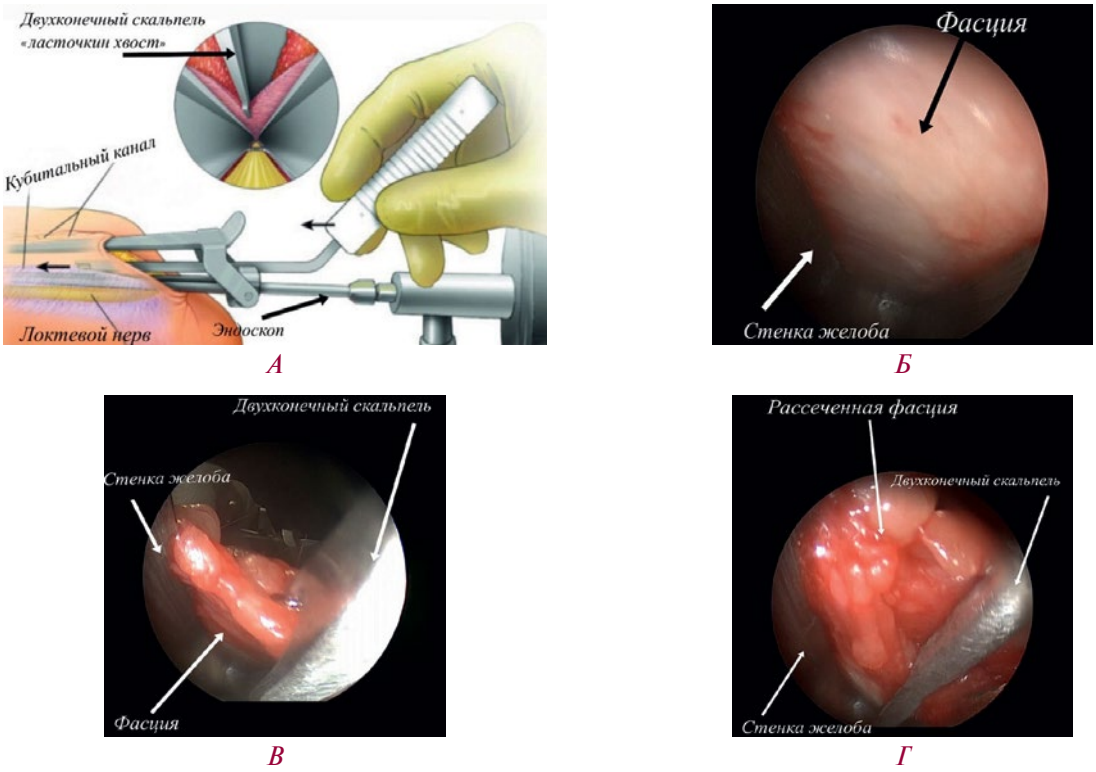

Рис. 10. А — вид конструкции для эндоскопического вмешательства, схематичное изображение рассечения фасции; Б — визуализация стенок желоба и натянутой фасции с помощью эндоскопа; В — процесс рассечения фасции двухконечным скальпелем; Г — визуализация рассеченной фасции с помощью эндоскопа

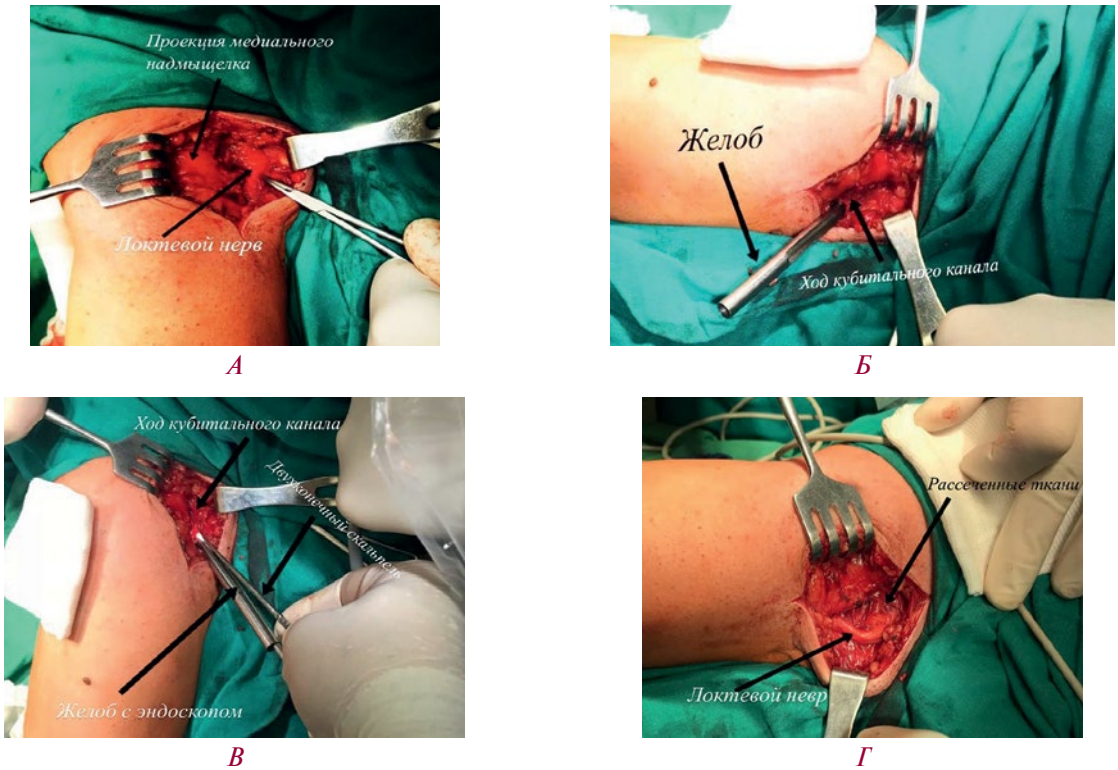

Рис. 11. Техника эндоскопического оперативного вмешательства: А — визуализация локтевого нерва, сдавленного в области кубитального канала; Б — установка желоба в сформированный путем бужирования туннель; В — введение эндоскопа, рассечение фасции с помощью двухконечного скальпеля «ласточкин хвост»; Г — визуализация локтевого нерва после проведенной манипуляции

Например, если в результате предоперационного или интраоперационного обследования не отмечается подвывих нерва, то в этом случае, обычно, предпочтительна простая декомпрессия. Выбор метода, чаще всего, остается за хирургом, поскольку на сегодняшний день не было выявлено универсальной техники вмешательства. Медиальная эпикондилоэктомия, как правило, показана только при наличии структурных аномалий, часто возникающих из-за травмы или дегенеративных изменений, и может выполняться в сочетании с другими методами. Оценка послеоперационных результатов каждой методики поможет создать инновационное направление в лечении этого заболевания.

Выводы. Таким образом, синдром кубитального канала является одной из наиболее важных и экономически значимых проблем, требующих мультидисциплинарного подхода к диагностике, лечению и профилактике. Выбор хирургического лечения основывается на нескольких факторах, определяющих дальнейшую тактику ведения пациента. Один и тот же хирургический метод не может применяться во всех клинических ситуациях, важен индивидуальный подход к выбору способов вмешательства, коррелирующий с особенностями пациента.

ФИНАНСИРОВАНИЕ. Исследование проведено без спонсорской поддержки.
SOURCE OF FUNDING. The study was performed without sponsorship.

КОНФЛИКТ ИНТЕРЕСОВ. Авторы заявляют об отсутствии конфликта интересов.
CONFLICT OF INTEREST. The authors declare no conflict of interest.

ЛИТЕРАТУРА

1. *Голубев В.Л., Меркулова Д.М., Орлова О.Р., Данилов А.Б.* Туннельные синдромы руки // Российский медицинский журнал. 2009. № 7. С. 14–17.
2. Мононевропатии. Клинические рекомендации 2022 г. // Рубрикатор клинических рекомендаций. URL: https://cr.minzdrav.gov.ru/recomend/166?ysclid=m3d3o8mp4m527399263.
3. *Рассел С.М.* Диагностика повреждения периферических нервов. М.: БИНОМ. Лаборатория знаний, 2009. 251 с.
4. Andrews K., Rowland A., Pranjal A., Ebraheim N. Cubital tunnel syndrome: Anatomy, clinical presentation, and management. *J. Orthop*. 2018 Aug 16;15(3):832-836. DOI: 10.1016/j.jor.2018.08.010.
5. Клинические рекомендации по диагностике и хирургическому лечению повреждений и заболеваний периферической нервной системы / под. ред. О.Н. Древаль и др. М., 2015. 34 с.
6. Panas J. *Sur une cause peu connue de paralysie du nerf cubital*. Archives Generales de Medecine; 1878. 2 (VII Serie).
7. Feindel W., Stratford J. The role of the cubital tunnel in tardy ulnar palsy. *Can J Surg*. 1958 Jul;1(4):287-300. PMID: 13547000.
8. Feindel W., Stratford J. Cubital tunnel compression in tardy ulnar palsy. *Can Med Assoc J*. 1958 Mar 1;78(5):351-3. PMID: 13511308; PMCID: PMC1829685.
9. Paine K.W. Tardy ulnar palsy. *Can J Surg*. 1970 Jul;13(3):255-61. PMID: 5457277.
10. Туннельные синдромы / под ред. И.П. Кипервас. 3-е изд., перераб. и доп. М.: Ньюдиамед, 2010. 520 с.
11. *Ханнанова И.Г., Галлямов А.Р., Богов А.А., Журавлев М.Р.* Синдром кубитального канала. Литературный обзор // Практическая медицина. 2017. № 8. С. 164–167.
12. *Мельцер Р.И., Ошукова С.М., Иванова И.У.* Нейрокомпрессионные синдромы. Петрозаводск: ПетрГУ, 2003. 135 с.
13. Assmus H., Antoniadis G., Bischoff C., Hoffmann R., Martini A.K., Preissler P., Scheglmann K., Schwerdtfeger K., Wessels K.D., Wüstner-Hofmann M. Cubital tunnel syndrome — a review and management guidelines. *Cent Eur Neurosurg*. 2011 May;72(2):90-8. DOI: 10.1055/s-0031-1271800.
14. *Масгутов Р.О., Богов А.А., Галлямов А.Р., и др.* Синдром кубитального канала, диагностика и выбор тактики лечения // Практическая медицина. 2015. № 4–1. С. 105–111.
15. Macadam S.A., Gandhi R., Bezuhly M., Lefaivre K.A. Simple decompression versus anterior subcutaneous and submuscular transposition of the ulnar nerve for cubital tunnel syndrome: a meta-analysis. *J Hand Surg Am*. 2008 Oct;33(8):1314.e1-12. DOI: 10.1016/j.jhsa.2008.03.006.
16. *Головачева В.А., Парфенов В.А., Головачева А.А., и др.* Синдром кубитального канала: современные принципы диагностики и лечения // Неврология, нейропсихиатрия, психосоматика. 2019. Т. 11, Прил. 2. С. 89–97.
17. Ayromlou H., Tarzamni M.K., Daghighi M.H., et al. Diagnostic value of ultrasonography and magnetic resonance imaging in ulnar neuropathy at the elbow. *ISRN Neurol*. 2012;2012:491892. DOI: 10.5402/2012/491892

18. Uscetin I., Bingol D., Ozkaya O., et al. Ulnar nerve compression at the elbow caused by the epitrochleo-anconeus muscle: a case report and surgical approach. *Turk Neurosurg*. 2014;24(2):266-71. DOI: 10.5137/1019-5149.JTN.6913-12.0.

19. Buzzard E.F. Some varieties of traumatic and toxic ulnar neuritis. *The Lancet*. 1922;199(5138):317-319. DOI: 10.1016/S0140-6736(01)27078-0.

20. Assmus H., Antoniadis G., Bischoff C., et al. Cubital tunnel syndrome — a review and management guidelines. *Cent Eur Neurosurg*. 2011 May;72(2):90-8. DOI: 10.1055/s-0031-1271800.

21. Curtis B. Traumatic ulnar neuritis: nerve transplantation. *J Nerv Ment Discovery*. 1878;(25):480.

22. Nabhan A., Ahlhelm F., Kelm J., Reith W., Schwerdtfeger K., Steudel W.I. Simple decompression or subcutaneous anterior transposition of the ulnar nerve for cubital tunnel syndrome. *J Hand Surg Br*. 2005 Oct;30(5):521-4. DOI: 10.1016/j.jhsb.2005.05.011.

23. Koyuncuoglu H.R., Kutluhan S., Yesildag A., et al. The value of ultrasonographic measurement in carpal tunnel syndrome in patients with negative electrodiagnostic tests. *Eur J Radiol*. 2005 Dec;56(3):365-9. DOI: 10.1016/j.ejrad.2005.05.013.

24. Kleinman W.B., Bishop A.T. Anterior intramuscular transposition of the ulnar nerve. *J Hand Surg Am*. 1989 Nov;14(6):972-9. DOI: 10.1016/s0363-5023(89)80046-2.

25. Goldberg B.J., Light T.R., Blair S.J. Ulnar neuropathy at the elbow: results of medial epicondylectomy. *J. Hand Surg Am*. 1989 Mar;14(2 Pt 1):182-8. DOI: 10.1016/0363-5023(89)90003-8.

26. *Григорович К.А.* Хирургия нервов: (Избр. главы). Ленинград: Медицина. Ленингр. отд-ние, 1969. С. 161–162.

27. Hoffmann R., Siemionow M. The endoscopic management of cubital tunnel syndrome. *J Hand Surg Br*. 2006 Feb;31(1):23-9. DOI: 10.1016/j.jhsb.2005.08.008.

28. *Берснев В.П.* Практическое руководство по хирургии нервов. М., 2017. С. 250–252.

29. Патент № 2693450 РФ, МПК A61B 17/56. Способ подкожного перемещения локтевого нерва на переднюю поверхность предплечья: № 2018118691, заявл. 21.05.2018, опубл. 02.07.2019 / Орлов А.Ю., Короткевич М.М., Бутовская Д.А., Рудико Дж.; заявитель ФГБУ «Национальный медицинский имени В.А. Алмазова» Минздрава России. 8 с.: ил.

30. Feindel W., Stratford J. Cubital tunnel compression in tardy ulnar palsy. *Can Med Assoc J*. 1958 Mar 1;78(5):351-3. PMID: 13511308; PMCID: PMC1829685.

31. Патент № 2705407 РФ, МПК A61B 17/56. Способ оперативного лечения синдрома кубитального канала: № 2019107673, заявл. 18.03.2019, опубл. 07.11.2019 / Панков И.О., Масгутов Р.Ф., Салихов Р.З., Кадыров А.А.; заявитель ГАУЗ «Республиканская клиническая больница» Минздрава Республики Татарстан. 7 с.: ил.

32. *Мухина О.В., Кузнецов А.В., Древаль О.Н., Федяков А.Г.* Хирургические методы лечения туннельной невропатии локтевого нерва на уровне кубитального канала // Российский нейрохирургический журнал имени профессора А.Л. Поленова. 2019. № 11. С. 48–52. EDN: DCFSPA.

33. Mouchet A. Paralysies tardives du nerf cubital à la suite des fractures du condyle externe de l'humérus. *J Chir Rev Crit*. 1914;12:437-456.

34. Earle H. Cases and Observations illustrating the influence of the Nervous System, in regulating Animal Heat. *Med Chir Trans*. 1816;7:173-94. DOI: 10.1177/095952871600700112.

35. Taniguchi Y., Takami M., Takami T., Yoshida M. Simple decompression with small skin incision for cubital tunnel syndrome. *J Hand Surg Br*. 2002 Dec;27(6):559-62. DOI: 10.1054/jhsb.2002.0821.

36. Learmonth J.R. A technique for transplanting the ulnar nerve. *Surg Gynecol Obs*. 1942;75:792-793.

37. Davis G.A., Bulluss K.J. Submuscular transposition of the ulnar nerve: review of safety, efficacy and correlation with neurophysiological outcome. *J Clin Neurosci*. 2005 Jun;12(5):524-8. DOI: 10.1016/j.jocn.2004.09.007.

38. *Джигания Р., Короткевич М.М., Орлов А.Ю., Берснев В.П.* История развития хирургии невропатии локтевого нерва на уровне кубитального канала // Вестник Северо-Западного государственного медицинского университета им. И.И. Мечникова. 2019. Т. 11, № 1. С. 73–78. EDN: SOPFUY.

39. *Чуриков Л.И., Гайворонский А.И., Алексеев Д.Е., и др.* Сравнение результатов хирургического лечения туннельных невропатий локтевого нерва в области кубитального канала // Давиденковские чтения. 2021. С. 371–372.

40. Baek G.H., Kwon B.C., Chung M.S. Comparative study between minimal medial epicondylectomy and anterior subcutaneous transposition of the ulnar nerve for cubital tunnel syndrome. *J Shoulder Elbow Surg*. 2006 Sep-Oct;15(5):609-13. DOI: 10.1016/j.jse.2005.10.007.

41. Szabo R.M., Kwak C. Natural history and conservative management of cubital tunnel syndrome. *Hand Clin*. 2007 Aug;23(3):311-8, v-vi. DOI: 10.1016/j.hcl.2007.05.002.

42. *Скоромец А.А.* Туннельные компрессионно-ишемические моно- и мультиневропатии. М.: ГЭОТАР- Медиа, 2015. 376 с.

43. Lui T.H. Endoscopic Anterior Subcutaneous Transposition of the Ulnar Nerve. *Arthrosc Tech*. 2017 Aug 28;6(4):e1451-e1456. DOI: 10.1016/j.eats.2017.06.005.

REFERENCES

1. Golubev V.L., Merkulova D.M., Orlova O.R., Danilov A.B. Tunnel syndromes of the hand. *Russian Medical Journal*. 2009;(7):14-17. (In Russ.).

2. *Mononevropatii. Klinicheskie rekomendatsii 2022.* Rubrikator klinicheskikh rekomendatsiy. https://cr.minzdrav.gov.ru/recomend/166?ysclid=m3d3o8mp4m527399263 (In Russ.).

3. Russell S.M. *Examination of Peripheral Nerve Injury*. New York; 2007.

4. Andrews K., Rowland A., Pranjal A., Ebraheim N. Cubital tunnel syndrome: Anatomy, clinical presentation, and management. *J. Orthop*. 2018 Aug 16;15(3):832-836. DOI: 10.1016/j.jor.2018.08.010.

5. Dreval O.N., ed. *Klinicheskie rekomendatsii po diagnostike i khirurgicheskomu lecheniyu povrezhdeniy i zabolevaniy perifericheskoy nervnoy sistemy*. Moscow; 2015. (In Russ.).

6. Panas J. *Sur une cause peu connue de paralysie du nerf cubital*. Archives Generales de Medecine; 1878. 2 (VII Serie).

7. Feindel W., Stratford J. The role of the cubital tunnel in tardy ulnar palsy. *Can J Surg*. 1958 Jul;1(4):287-300. PMID: 13547000.

8. Feindel W., Stratford J. Cubital tunnel compression in tardy ulnar palsy. *Can Med Assoc J*. 1958 Mar 1;78(5):351-3. PMID: 13511308; PMCID: PMC1829685.

9. Paine K.W. Tardy ulnar palsy. *Can J Surg*. 1970 Jul;13(3):255-61. PMID: 5457277.

10. Kipervas I.P., ed. *Tunnel'nye sindromy*. 3rd ed. Moscow: Newdiamed; 2010. (In Russ.).

11. Khannanova I.G., Gallyamov A.R., Bogov A.A., Zhuravlev M.R. Cubital canal syndrome. Literary review. *Practical medicine*. 2017;(8):164-167. (In Russ.).

12. Mel'tser R.I., Oshukova S.M., Ivanova I.U. *Neyrokompressionnye sindromy*. Petrozavodsk: PetrGU; 2003. (In Russ.).

13. Assmus H., Antoniadis G., Bischoff C., Hoffmann R., Martini A.K., Preissler P., Scheglmann K., Schwerdtfeger K., Wessels K.D., Wüstner-Hofmann M. Cubital tunnel syndrome — a review and management guidelines. *Cent Eur Neurosurg*. 2011 May;72(2):90-8. DOI: 10.1055/s-0031-1271800.

14. Masgutov P.O., Bogov A.A., Gallyamov A.P., et al. Cubital canal syndrome, diagnosis and choice of treatment tactics. *Practical Medicine*. 2015;(4-1):105-111. (In Russ.).

15. Macadam S.A., Gandhi R., Bezuhly M., Lefaivre K.A. Simple decompression versus anterior subcutaneous and submuscular transposition of the ulnar nerve for cubital tunnel syndrome: a meta-analysis. *J Hand Surg Am*. 2008 Oct;33(8):1314.e1-12. doi: 10.1016/j.jhsa.2008.03.006.

16. Golovacheva V.A., Parfenov V.A., Golovacheva A.A., et al. Cubital tunnel syndrome: current principles of diagnosis and treatment. *Nevrologiya, neiropsikhiatriya, psikhosomatika = Neurology, Neuropsychiatry, Psychosomatics*. 2019;11(Suppl. 2):89-97 (In Russ.). DOI: 10.14412/2074-2711-2019-2S-89-97.

17. Ayromlou H., Tarzamni M.K., Daghighi M.H., et al. Diagnostic value of ultrasonography and magnetic resonance imaging in ulnar neuropathy at the elbow. *ISRN Neurol*. 2012;2012:491892. doi: 10.5402/2012/491892.

18. Uscetin I., Bingol D., Ozkaya O., et al. Ulnar nerve compression at the elbow caused by the epitrochleoanconeus muscle: a case report and surgical approach. *Turk Neurosurg*. 2014;24(2):266-71. doi: 10.5137/1019-5149.JTN.6913-12.0

19. Buzzard E.F. Some varieties of traumatic and toxic ulnar neuritis. *The Lancet*. 1922;199(5138):317-319. doi: 10.1016/S0140-6736(01)27078-0

20. Assmus H., Antoniadis G., Bischoff C., et al. Cubital tunnel syndrome — a review and management guidelines. *Cent Eur Neurosurg*. 2011 May;72(2):90-8. doi: 10.1055/s-0031-1271800.

21. Curtis B. Traumatic ulnar neuritis: nerve transplantation. *J Nerv Ment Discovery*. 1878;(25):480.

22. Nabhan A., Ahlhelm F., Kelm J., Reith W., Schwerdtfeger K., Steudel W.I. Simple decompression or subcutaneous anterior transposition of the ulnar nerve for cubital tunnel syndrome. *J Hand Surg Br*. 2005 Oct;30(5):521-4. doi: 10.1016/j.jhsb.2005.05.011.

23. Koyuncuoglu H.R, Kutluhan S., Yesildag A., et al. The value of ultrasonographic measurement in carpal tunnel syndrome in patients with negative electrodiagnostic tests. *Eur J Radiol*. 2005 Dec;56(3):365-9. doi: 10.1016/j.ejrad.2005.05.013.

24. Kleinman W.B., Bishop A.T. Anterior intramuscular transposition of the ulnar nerve. *J Hand Surg Am*. 1989 Nov;14(6):972-9. DOI: 10.1016/s0363-5023(89)80046-2.

25. Goldberg B.J., Light T.R., Blair S.J. Ulnar neuropathy at the elbow: results of medial epicondylectomy. *J. Hand Surg Am*. 1989 Mar;14(2 Pt 1):182-8. DOI: 10.1016/0363-5023(89)90003-8.

26. Grigorovich K.A. *Khirurgiya nervov: Izbrannye glavy*. Leningrad: Meditsina. Leningradskoe otdelenie; 1969:161-162. (In Russ.).

27. Hoffmann R., Siemionow M. The endoscopic management of cubital tunnel syndrome. *J Hand Surg Br*. 2006 Feb;31(1):23-9. doi: 10.1016/j.jhsb.2005.08.008.

28. Bersnev V.P. *Prakticheskoe rukovodstvo po khirurgii nervov*. Moscow; 2017:250-252. (In Russ.).

29. Orlov A.Yu., Korotkevich M.M., Butovskaya D.A., Rudiko D., inventors; Federal State Budgetary Institution "Almazov National Medical Research Centre" of the Ministry of Health of the Russian Federation, assignee. *Method of Subcutaneous Movement of Ulnar Nerve on a Forearm Front Surface*. Russian Federation Patent No. 2693450. July 02, 2019. (In Russ.).

30. Feindel W., Stratford J. Cubital tunnel compression in tardy ulnar palsy. *Can Med Assoc J*. 1958 Mar 1;78(5):351-3. PMID: 13511308; PMCID: PMC1829685.

31. Pankov I.O., Masgutov R.F., Salikhov R.Z., Kadyrov A.A., inventors. State autonomous healthcare institution Republican Clinical Hospital of the Republic of Tatarstan Ministry of Health, assignee. *Method for Surgical Management of Cubital Tunnel Syndrome*. Russian Federation Patent No. 2705407. November 07, 2019. (In Russ.).

32. Mukhina O.V., Kuznetsov A.V., Dreval O.N., et al. Surgical methods of treatment of tunnel neuropathy of the ulnar nerve at the level of the cubital canal. *Russian Neurosurgical Journal named after Professor A.L. Polenov*. 2019;11(1):48-52. (In Russ.). EDN: DCFSPA.

33. Mouchet A. Paralysies tardives du nerf cubital à la suite des fractures du condyle externe de l'humérus. *J Chir Rev Crit*. 1914;12:437-456.

34. Earle H. Cases and Observations illustrating the influence of the Nervous System, in regulating Animal Heat. *Med Chir Trans*. 1816;7:173-94. doi: 10.1177/095952871600700112.

35. Taniguchi Y., Takami M., Takami T., Yoshida M. Simple decompression with small skin incision for cubital tunnel syndrome. *J Hand Surg Br*. 2002 Dec;27(6):559-62. doi: 10.1054/jhsb.2002.0821.

36. Learmonth J.R. A technique for transplanting the ulnar nerve. *Surg Gynecol Obs*. 1942;75:792-793.

37. Davis G.A., Bulluss K.J. Submuscular transposition of the ulnar nerve: review of safety, efficacy and correlation with neurophysiological outcome. *J Clin Neurosci*. 2005 Jun;12(5):524-8. doi: 10.1016/j.jocn.2004.09.007.

38. Jigania R., Korotkevich M.M., Orlov A.Yu., Bersnev V.P. History of the surgical treatment of cubital tunnel syndrome. *Herald of North-Western State Medical University named after I.I. Mechnikov*. 2019;11(1):73-78. (In Russ.). DOI: 10.17816/mechnikov201911173-78.

39. Churikov L.I., Gayvoronskiy A.I., Alekseev D.E., et al. Sravnenie rezul'tatov khirurgicheskogo lecheniya tunnel'nykh nevropatiy loktevogo nerva v oblasti kubital'nogo kanala. *Davidenkovskie chteniya*. 2021:371-372. (In Russ.).

40. Baek G.H., Kwon B.C., Chung M.S. Comparative study between minimal medial epicondylectomy and anterior subcutaneous transposition of the ulnar nerve for cubital tunnel syndrome. *J Shoulder Elbow Surg*. 2006 Sep-Oct;15(5):609-13. doi: 10.1016/j.jse.2005.10.007.

41. Szabo R.M., Kwak C. Natural history and conservative management of cubital tunnel syndrome. *Hand Clin*. 2007 Aug;23(3):311-8, v-vi. doi: 10.1016/j.hcl.2007.05.002.

42. Skoromets A.A. *Tunnel'nye kompressionno-ishemicheskie mono- i mul'tinevropatii*. Moscow: GEOTAR-Media; 2015. (In Russ.).

43. Lui T.H. Endoscopic Anterior Subcutaneous Transposition of the Ulnar Nerve. *Arthrosc Tech*. 2017 Aug 28;6(4):e1451-e1456. doi: 10.1016/j.eats.2017.06.005.

АВТОРЫ

Петренко Елизавета Алексеевна — ORCID: 0009-0006-6283-4088

Гайворонский Алексей Иванович, д.м.н. — ORCID: 0000-0003-1886-5486, SPIN: 7011-6279

Чуриков Леонид Игоревич, к.м.н. — ORCID: 0000-0002-4982-7848, SPIN: 5236-5732

Алексеев Дмитрий Евгеньевич, к.м.н. — ORCID:0000-0002-8685-3965

Легздайн Михаил Александрович, — ORCID:0000-0002-6682-3320

Булыщенко Геннадий Геннадьевич, к.м.н. — ORCID: 0000-0002-7903-2130

Свистов Дмитрий Владимирович, к.м.н. — ORCID: 0000-0002-3922-9887, SPIN: 3184-5590

AUTHORS
Petrenko Elizaveta Alekseevna — ORCID: 0009-0006-6283-4088
Gayvoronskiy Aleksey Ivanovich, Dr. Sci. (Medicine) — ORCID: 0000-0003-1886-5486, SPIN: 7011-6279
Churikov Leonid Igorevich, PhD — ORCID: 0000-0002-4982-7848, SPIN: 5236-5732
Alekseev Dmitriy Evgen'evich, PhD — ORCID:0000-0002-8685-3965
Legzdayn Mikhail Aleksandrovich, — ORCID:0000-0002-6682-3320
Bulyshchenko Gennadiy Gennad'evich, PhD — ORCID: 0000-0002-7903-2130
Svistov Dmitriy Vladimirovich, PhD — ORCID: 0000-0002-3922-9887, SPIN: 3184-5590

УДК 616-036
DOI: 10.54866/27129632_2024_4_87

ОСОБЕННОСТИ МЕТАБОЛИЧЕСКОЙ ДИСФУНКЦИИ У БОЛЬНЫХ С ПЕЧЕНОЧНОЙ ЭНЦЕФАЛОПАТИЕЙ И СОВРЕМЕННЫЕ ПОДХОДЫ К ЕЕ НУТРИТИВНОЙ КОРРЕКЦИИ

© В.М. ЛУФТ, А.М. СЕРГЕЕВА, А.В. ЛАПИЦКИЙ, Б.Р. КЕЛЬБЕТОВА, М.В. НАНИЕВА
ГБУ «Санкт-Петербургский научно-исследовательский институт скорой помощи им. И.И. Джанелидзе», Санкт-Петербург, Россия

РЕЗЮМЕ

ОБОСНОВАНИЕ. Печеночная энцефалопатия остается одним из наиболее серьезных проявлений печеночной недостаточности, которая нередко имеет место у критических пациентов. Одним из важнейших составляющих интенсивной терапии подобных пациентов является нутритивно-метаболическая терапия (НМТ), направленная на коррекцию развивающейся системной метаболической дисфункции.

ЦЕЛЬ: представить данные литературы и собственный опыт оптимальной реализации НМТ пациентов с печеночной энцефалопатией.

МАТЕРИАЛЫ И МЕТОДЫ. Проведен анализ ранее опубликованных исследований в области интенсивной терапии больных с печеночной энцефалопатией и изложены современные возможности их интенсивного лечения с учетом собственного опыта.

РЕЗУЛЬТАТЫ. В статье представлены современные подходы и возможности нутритивной коррекции печеночной энцефалопатии, включающие питательные доступы и рациональный выбор оптимального субстратного обеспечения подобных пациентов.

ЗАКЛЮЧЕНИЕ. Использование описанных в статье подходов к НМТ пациентов с печеночной энцефалопатией позволит расширить профессиональные знания врачей в области современных возможностей их интенсивного лечения.

КЛЮЧЕВЫЕ СЛОВА: печеночная энцефалопатия, нутритивно-метаболическая терапия.

КАК ЦИТИРОВАТЬ. Луфт В.М., Сергеева А.М., Лапицкий А.В., Кельбетова Б.Р., Наниева М.В. Особенности метаболической дисфункции у больных с печеночной энцефалопатией и современные подходы к ее нутритивной коррекции // Журнал «Неотложная хирургия» им. И.И. Джанелидзе. 2024. №4. С. 87–98.

FEATURES OF METABOLIC DYSFUNCTION IN PATIENTS WITH HEPATIC ENCEPHALOPATHY AND MODERN APPROACHES TO ITS NUTRITIONAL CORRECTION

© V.M. LUFT, A.M. SERGEEVA, A.V. LAPITSKY, B.R. KELBETOVA, M.V. NANIEVA
St. Petersburg I.I. Dzhanelidze Research Institute of Emergency Medicine, St. Petersburg, Russia

ABSTRACT

RATIONALE. Hepatic encephalopathy remains one of the most serious manifestations of liver failure, often occurring in critically ill patients. One of the most important components of intensive care for such patients is nutritional-metabolic therapy (NMT), which aims to correct the developing systemic metabolic dysfunction.

OBJECTIVE: To present literature data and own experience on optimal implementation of NMT in patients with hepatic encephalopathy.

MATERIALS AND METHODS. Previously published studies in the field of intensive therapy of patients with hepatic encephalopathy were analysed and modern possibilities of their intensive treatment were outlined, taking into account our own experience.

RESULTS. The article presents modern approaches and possibilities of nutritional correction of hepatic encephalopathy, including nutritional approaches and rational choice of optimal substrate provision for such patients.

CONCLUSION. The use of NMT approaches described in the article in patients with hepatic encephalopathy will expand the professional knowledge of doctors in the field of modern possibilities of their intensive care.

KEYWORDS: hepatic encephalopathy, nutritional metabolic therapy.

TO CITE THIS ARTICLE. Luft V.M., Sergeeva A.M., Lapitsky A.V., Kelbetova B.R., Nanieva M.V. Features of metabolic dysfunction in patients with hepatic encephalopathy and modern approaches to its nutritional correction. *The Journal of Emergency Surgery named after I.I. Dzhanelidze*. 2024;(4):87–98.

Обоснование. Печеночная энцефалопатия (ПЭ) — синдромокомплекс потенциально обратимых нервно-психических нарушений, возникающий при различных заболеваниях печени, в основе которых лежит развивающаяся печеночно-клеточная недостаточность, приводящая к нарушению дезинтоксикационной функции и/или шунтированию портального кровотока.

ПЭ имеет широкий спектр клинических проявлений, начиная от клинически бессимптомных форм, выявляемых с помощью нейропсихических или нейрофизиологических тестов (минимальная ПЭ отмечается у 32–85 % пациентов с печеночной недостаточностью вне зависимости от этиологии заболевания печени), вплоть до явных тяжелых неврологических и/или психических нарушений с развитием коматозного состояния, которое может иметь необратимый характер (после появления клинически выраженной ПЭ в течение 1 года выживает 42 %, а в течение 3 лет — всего 23 % больных) [1, 2].

ПЭ может развиваться при различных клинических ситуациях. Тип А развивается при наличии острой печеночной недостаточности. Тип В наблюдается при портосистемном шунтировании при отсутствии нарушения функции печени (например, при врожденных аномалиях кровеносной системы). В этом случае имеются коллатеральные пути кровотока, по которым кровь от непарных органов брюшной полости минует систему воротной вены и не подвергается детоксикации в печени. Тип С возникает вследствие цирроза печени (ЦП) [1, 2], при котором ПЭ регистрируется у 50–80 % больных. По временному интервалу развития ПЭ выделяют молниеносный (фульминантный), персистирующий и эпизодический (рецидивирующий) варианты ее проявления.

Цель: представить данные литературы и собственный опыт оптимальной реализации нутритивно-метаболической терапии пациентов с печеночной энцефалопатией.

Не существует единственного метаболического нарушения, вызывающего ПЭ. Одним из ведущих механизмов патогенеза ПЭ рассматривается повышение уровня аммиака сыворотки, что обусловлено нарушением в печени орнитинового цикла образования мочевины из аммиака вследствие развивающейся печеночно-клеточной недостаточности, которая нередко сочетается с портокавальным шунтированием крови. Гипераммониемия может возникать вследствие активного мышечного катаболизма, при котором увеличивается высвобождение глутамина, который под действием фермента глутаминазы расщепляется с образованием аммиака и приводит к гипераммониемии, а также при алиментарной избыточности белка [3], что сопровождается повышенным образованием аммиака в кишечнике под действием условно патогенной протеолитической флоры, особенно в условиях синдрома избыточного бактериального роста в тонкой кишке. Гипераммониемия при ПЭ наблюдается у 90 % больных, при этом отмечается прямая зависимость между его уровнем и выраженностью нервно-психических нарушений, а также прогнозом данного состояния. Имеются сведения, что наличие повышенного содержания аммиака в артериальной крови >124 мкмоль/л в момент госпитализации пациентов, например, с острой печеночной недостаточностью служит прогностическим фактором их летальности с чувствительностью 78,6 %, специфичностью 76,3 % и диагностической точностью 77,5 % [4]. При повышенной концентрации аммиака в плазме >200 мг/дл происходит увеличение его проницаемости через гематоэнцефалический барьер, что оказывает токсическое действие на головной мозг и может вызывать отек астроцитов.

Другим механизмом является аминокислотный дисбаланс, проявляющийся уменьшением аминокислот (АК) с разветвленной цепью (лейцин, изолейцин, валин) и увеличением концентрации АК с циклической структурой (фенилаланин, триптофан и тирозин). Данное соотношение называется индексом Фишера и в норме превышает 3,5. Вследствие этого дисбаланса возникает гиперпродукция ложных нейротрансмиттеров (октопамина, фенилэтаноламина и тирамина), которые снижают синтез и замещают собой истинные физиологические нейромедиаторы (допамин и норадреналин), препятствуя тем самым нормальной нейропередаче, что приводит к неадекватной нейротрансмиссии и развитию ПЭ [5–7].

При развивающейся системной метаболической дисфункции, которая является следствием системной воспалительной реакции организма и практически всегда наблюдается при ПЭ, происходит снижение синтеза глюкозы и депонирования гликогена в печени с активацией глюконеогенеза, что проявляется гипогликемией натощак и гипергликемией после приема пищи. В результате активации глюконеогенеза и анаэробного гликолиза, обусловленного присоединяющейся митохондриальной дисфункцией (синдром гиперметаболической гипоксии), в крови накапливается лактат и увеличивается мобилизация триглицеридов как источника энергии.

Печеночная недостаточность проявляется нарушением и белково-синтетической функции печени, что приводит к нарастающей гипоальбуминемии, снижению онкотического давления крови и развитию отеков (при уменьшении содержания циркулирующего альбумина на 50 % коллоидно-осмотическое давление крови снижается на 60–66 %). Наряду с этим следует помнить, что альбумин выполняет важную функцию по связыванию и транспортировке многих биологически активных веществ (гормоны, минералы, витамины), а также лекарственных веществ.

Нарушения трансформации аминокислот (трансаминирование, деметилирование, карбоксилирование и т.д.) приводят к недостаточности синтеза в том числе и заменимых аминокислот, вследствие чего усугубляется аминокислотный дисбаланс. Снижение синтеза факторов свертывания может приводить к геморрагическому синдрому. Маркером угнетения синтетической активности печени является удлинение протромбинового времени. Другим механизмом повышенной кровоточивости, что чаще может иметь место при декомпенсированном циррозе печени, является тромбоцитопения, которая развивается вследствие присоединяющихся явлений гиперспленизма, а также уменьшения выработки тромбопоэтина печенью.

В условиях печеночной недостаточности угнетается синтез липопротеинов высокой плотности, что увеличивает риск развития атеросклероза. Дефицит желчных кислот (как результат печеночно-клеточной недостаточности и холестаза) приводит к развитию мальабсорбции липидов. Как следствие, снижается всасывание жирорастворимых витаминов (A, D, E, K). Также, снижается трансформация витамина D из провитамина и образование коферментов из витаминов E и K. Среди микроэлементных нарушений особенно важен дефицит железа, который обусловлен нарушением его депонирования в печени, а также рецидивирующими кровотечениями из варикозно-расширенных вен пищевода. Снижается депонирование меди и хрома.

Стадии развития и наиболее характерные клинические проявления печеночной энцефалопатии представлены в таблице 1.

Таблица 1. Стадии развития печеночной энцефалопатии

Стадии ПЭ	Клинические проявления
0 (латентная, минимальная)	Иногда отмечается повышенная утомляемость. Изменения выявляются только по психометрическим тестам
I (легкая)	Появляются нарушения сна (сонливость днем и бессонница ночью), эмоциональная неустойчивость, снижаются память, внимание и способность сконцентрироваться, мелкоразмашистый тремор, изменение почерка
II (средней тяжести)	Наблюдаются эпизоды неадекватного поведения, апатия, неопрятность, эпизоды дезориентации во времени и пространстве. Речь становится замедленной и невнятной. Отмечаются астериксис, транзиторная дизартрия, выраженная дисграфия
III (тяжелая)	Имеются постоянная сонливость, дезориентация во времени и пространстве, спутанность сознания, глубокая амнезия. Наблюдаются повышенная спастичность и подергивание мышц, повышение рефлексов, астериксис, выраженная дизартрия, появляется печеночный запах
IV (кома)	Отсутствие сознания, исчезает реакция на боль и на свет, угасают рефлексы, замедляется ритм работы мозга

Печеночная недостаточность и нарушения питания

Различные варианты недостаточности питания наблюдается у 20–50% пациентов с хроническими заболеваниями печени (ХЗП), при этом частота белково-энергетической недостаточности (БЭН) существенно возрастает по мере прогрессирования печеночной недостаточности, достигая, например, при декомпенсированном циррозе печени (ЦП), 65–95% случаев (Национальное руководство «Парентеральное и энтеральное питание»).

Основными причинами развития мальнутриции у пациентов с ХЗП являются: чрезмерные диетические ограничения; гипо- или анорексия; постпрандиальная желудочная диспепсия; нарушенное пищеварение (мальдигестия и мальабсорбция) на фоне нередко имеющих место билиарной и панкреатической недостаточности, а также портальной гипертензии и рецидивирующего синдрома избыточного бактериального роста. Развитию белково-энергетической недостаточности (БЭН) способствует персистирующая системная воспалительная реакция (SIRS) и сопряженная с ней системная метаболическая дисфункция (гиперметаболический гиперкатаболизм), а также снижение вследствие печеночной недостаточности белоксинтетической функции печени. Метаболические нарушения часто усугубляются ятрогенной микронутриентной недостаточностью на фоне приема мочегонных препаратов.

Для ранней диагностики недостаточности питания и выявления пациентов, нуждающихся в своевременном назначении нутриционной поддержки, применяются известные скрининговые методы (Nutritional Risk Screening, Malnutrition Universal Screening Tool или Malnutrition Screening Tool), а также соответствующие соматометрические, клинические, лабораторные и функциональные данные, позволяющие более детально оценить имеющийся клинический вариант мальнутриции [8].

В соответствии с МКБ-10 различают три наиболее часто наблюдающихся клинических варианта белково-энергетической недостаточности (Табл. 1).

Таблица 2. Основные дифференциально-диагностические критерии различных типов недостаточности питания

Квашиоркор (Е–40 по МКБ-10)	Маразм (Е–41по МКБ-10)	Маразматический квашиоркор (Е–42 по МКБ-10)
Масса тела нормальная, может быть повышена	Масса тела понижена	Масса тела понижена
Сохранены запасы жира	Истощение запасов жира	Истощение запасов жира
Сохранен соматический пул белка	Истощение соматического пула белка (саркопения)	Истощение соматического (саркопения) и висцерального пулов белка
Истощен висцеральный пул белка	Сохранен висцеральный пул белка	
Возможен иммунодефицит	Возможен иммунодефицит	Иммунодефицит

Одним из частых проявлений недостаточности питания у пациентов с хронической печеночной недостаточностью является саркопения (M62.84 по МКБ-10), которая характеризуется прогрессивным и генерализированным снижением скелетной мышечной массы со снижением ее силы и (или) функции. Нарастающая саркопения практически всегда сопровождается быстрой утомляемостью, физической слабостью и присоединяющимися, особенно у лиц пожилого возраста, нарушениями моторной координации вплоть до падений [9].

В повседневной клинической практике в качестве простых и доступных скрининговых показателей имеющейся недостаточности питания наряду с вышеуказанными валидизированными опросниками могут применяться временной темп непреднамеренной редукции массы тела (МТ), индекс массы тела (ИМТ), определяемый по отношению фактической МТ к длине тела выраженной в м^2, а также индекс тощей массы тела (ИТМТ — отношение ТМТ к длине тела в м^2) (Табл. 2).

Таблица 3. Скрининговые критерии диагностики недостаточности питания

Редукция массы тела, %		Индекс массы тела, кг/м^2		Индекс тощей массы тела, кг/м^2
		Возраст	ИМТ	
Легкая	>5 % за 3 мес.	До 25 лет	<18,5	Женщины — 15
Умеренная	>5 % за 2 мес.	26–60 лет	<20	
Выраженная	>5 % за 1 мес. или 10 % и > независимо от времени	61–75 лет	<21	Мужчины — 17
		>75 лет	<22	

Следует отметить, что, при наличии у пациентов с печеночной недостаточностью отечно-асцитического синдрома, оценка трофологического статуса (ТС) с использованием традиционно применяемых антропометрических показателей может быть не информативной.

Даже при нормальном или повышенном показателях ИМТ у таких пациентов часто наблюдается саркопения. При анасарке также не достоверны показатели толщины измеряемых калипером кожно-жировых складок. Невозможно дать достоверную оценку белоксинтетической функции печени по альбумину (феномен капиллярной утечки на фоне SIRS).

В этой связи наиболее целесообразно ориентироваться на динамику показателей компонентного состава тела, определяемых методом биоимпедансометрии, которая позволяет оценить состояние не только жировой, тощей и активной клеточной массы тела, но и водных секторов организма. При отсутствии у пациентов выраженной энцефалопатии для оценки выраженности саркопении могут быть использованы показатели силы кистевого пожатия (кистевая динамометрия) и скорости ходьбы. Оценка мышечной массы осуществляется также методами УЗИ или КТ. О состоянии белоксинтетической функции печени можно судить по содержанию в сыворотке крови короткоживущих висцеральных белков (трансферрин, холинэстераза, тироксинсвязывающий преальбумин).

При наличии асцита в зависимости от его выраженности допустимо ориентировочное определение «сухой» массы тела расчетным путем: при умеренном асците, выявляемом только при УЗИ, фактиче-

ская МТ уменьшается на 5%, при выраженном — на 10%, а при тяжелом напряженном асците — на 15%. При наличии отеков нижних конечностей следует вычесть еще 5% [10].

Лечение

Основными принципами лечения ПЭ являются:

- выявление и устранение факторов, способствующих развитию ПЭ;
- мероприятия, направленные на снижение образования и абсорбции аммиака и других токсинов в толстой кишке (модификация потребляемых пищевых белков, элиминация кишечных токсинов, подавление протеолитической микрофлоры и создание неблагоприятной среды для ее развития);
- поддержка сахаролитической микробиоты (пребиотики, синбиотики);
- проведение гепатопротективной терапии (адеметионин, глутатион) и поддержка орнитинового цикла (L-орнитин-L-аспартат);
- устранение аминокислотного дисбаланса и купирование митохондриальной дисфункции (BCAA, сукцинат, цитруллин, убихинон, витамины гр. B, E, C, селен);
- контроль и поддержка водно-электролитного гомеостаза и кислотно-щелочного состояния организма.

В первую очередь необходима диетическая коррекция естественного рациона питания пациента с целью уменьшения выраженности метаболической дисфункции и обеспечения текущих физиологических потребностей организма. До настоящего времени некоторые вопросы субстратного обеспечения пациентов с печеночной недостаточностью и крайним его проявлением в виде ПЭ остаются дискуссионными и часто требуют персонифицированного подхода.

Основные принципы лечебного питания

Разумное механическое и химическое щажение с дробным приемом пищи малыми порциями (5–6 раз в день), что особенно актуально при наличии постпрандиальной диспепсии (тошнота, чувство тяжести и переполнения в эпигастрии), портальной гипертензии (варикозно расширенные вены пищевода, асцит) и нарушенном пищеварении (мальдигестия, мальабсорбция). Рекомендуется поздний вечерний (за 1,5 часа до сна) прием пищи преимущественно полисахаридной направленности (сложные углеводы с гликемическим индексом менее 60) и белковой направленности в утренние часы, что оказывает значимый антикатаболический и азотсберегающий эффект [11–12].

Оптимальное обеспечение текущих физиологических потребностей пациента в энергии (25–35 ккал/кг/сут. ИМТ) и белке (1–1,5 г/кг/сут). Следует отметить, что указанный диапазон потребностей обусловлен исходно различным трофологическим статусом пациентов, а также имеющейся многофакторной вариабельностью клинического течения ОПечН и оказываемого медицинского пособия. В подобной ситуации проведение непрямой калориметрии будет наиболее точно отражать их текущие персонифицированные энергетические потребности. Проблематичной является и оптимизация белкового обеспечения данной категории больных, когда с одной стороны необходимо противостоять развивающейся саркопении, а с другой — не вызвать избыточный аммониогенез и не усугубить проявления ПЭ.

С середины 20 века в рекомендациях по лечебному питанию больных с циррозом печени и ПЭ основным превентивным направлением развития у них печеночной комы являлось ограничение белка, что обосновывалось необходимостью ограничения синтеза аммиака и дезаминирования белков до ароматических аминокислот, так как гипераммонемия и дисбаланс аминокислот являются основными причинами прогрессирования ПЭ. [13, 14] Изначально рекомендовалось уменьшить количество потребляемого белка до 20 г в сутки и далее по мере клинического улучшения постепенно увеличивать его потребление на 10 г каждые 3–5 дней до достижения среднесуточного содержания в диете 0,8–1,0 г/кг, что считалось достаточным для поддержания положительного баланса азота. [15]

Однако в настоящее время существует мнение, что диета с низким содержанием белка у пациентов с ПЭ приводит к повышенному катаболизму собственной мышечной ткани, развитию саркопении, а также повышенному синтезу аммиака. [16] В этой связи больным с заболеваниями печени в зависимости от степени выраженности печеночной декомпенсации рекомендуется ежедневное потребление белка в диапазоне 1,0–1,5 г/кг/сут. [2, 17, 18]

По нашему мнению, не следует полностью игнорировать ранее имевшиеся рекомендации по ограничению белка у пациентов, например, с выраженной ПЭ (3–4 ст.), что обусловлено наличием у подобных больных стойко повышенного пула циркулирующих в крови аминокислот вследствие тяжелой печеночной недостаточности. Повышенное потребление белка в таких случаях с высокой вероятностью будет сопровождаться продукционной азотемией, что при нередко имеющейся сопутствующей почечной недостаточности будет усугублять состояние подобных больных. Остается очевидной целесообразность постепенно возрастающего потребления белка (начиная с 0,5–0,6 г/кг/сут. ИдМТ) преимущественно лакто-ово-растительной направленности, обладающих относительно низким аммониеобразующим действием по сравнению с белками мяса, птицы и рыбы с динамической оценкой персонифицированной его переносимости под контролем клинических проявлений ПЭ и (или) уровня аммиака в сыворотке крови.

На долю белка должно приходиться в среднем 13–15%, углеводов 55–60% (4–5 г/кг/сут) и жиров 25–30% (1–1,5 г/кг/сут) в структуре среднесуточного потребления энергии. При этом при выборе углеводов должны преобладать (75–80%) продукты с относительно низким гликемическим индексом (<60–70), причем следует помнить, что пациенты с ПЭ склонны к гипогликемии и должны потреблять углеводы не менее 2 г/кг/сут. Всем пациентам необходимо ограничивать животные жиры, содержащие преимущественно насыщенные жирные кислоты, отдавая предпочтение растительным жирам, обладающим желчегонным холекинетическим действием (оливковое, подсолнечное масла), а также мембраностабилизирующим и противовоспалительным (омега-3 жирные кислоты) эффектом (льняное, кунжутовое масла). Пациентам с ПЭ 1–2 ст. и гипотрофией, которые по тем или иным причинам не могут получать адекватное питание с помощью обычной диеты, следует рекомендовать потребление высокобиологически ценных энтеральных питательных смесей (ЭПС) методом перорального сипинга с учетом сенсорных предпочтений.

Ограничение поваренной соли до 5–6 г/сут. (80–120 ммоль натрия) и воды при наличии отечно-асцитического синдрома (пациенты с первой степенью асцита не нуждаются в ограничении соли).

Контроль витаминно-минеральной обеспеченности организма и коррекция часто имеющейся микронутриентной недостаточности, которая может быть обусловлена диетическими ограничениями, гипо- или анорексией, а также нарушенным пищеварением и (или) назначением, при наличии отечно-асцитического синдрома, мочегонных препаратов, длительное применение которых нередко сопровождается нарушениями ВЭГ. Этим обусловлена необходимость периодического контроля водного баланса, а также содержания в сыворотке крови натрия, калия, магния, кальция, железа, фосфатов. Частой причиной нарушения вкусовой чувствительности у подобных больных является дефицит цинка. У пациентов с ПЭ, особенно у лиц злоупотребляющих алкоголем, могут наблюдаться явления полинейропатии и макроцитарной гиперхромной анемии, обусловленные недостатком витаминов группы В, а также склонность к анаэробному гликолизу и гиперлактатемии, что требует применения у них повышенных дозировок тиамина (100–200 мг/сут). Все пациенты с печеночной недостаточностью нуждаются в назначении постоянной корректирующей витаминотерапии с повышенным потреблением антиоксидантов (вит. Е, С, каротиноиды).

Обеспечение пре- (пищевые волокна — ПВ) и пробиотической (кисломолочные продукты) направленности в питании с целью поддержки индигенной и подавления протеолитической микрофлоры. Желательно, чтобы потребление ПВ составляло не менее 25 г/сут. (учитывать переносимость) в соотношении растворимые / нерастворимые 1:1. Растворимые ПВ оказывают антидиарейный, пребиотический (бифидо-, лактогенный) и трофический эффекты, а нерастворимые ПВ способствуют улучшению акта дефекации и обладают биоэнтеросорбирующим действием (связывание и удаление интракишечных токсинов).

Полное исключение алкоголя.

Своевременное назначение клинического питания при недостаточной эффективности проводимой диетотерапии [7, 19].

Абсолютными показаниями для назначения клинического питания, представляющего собой специальные методы субстратного обеспечения пациентов (сипинг, зондовое или парентеральное питание) с использованием специализированных питательных смесей, являются все случаи, когда пациенты с печеночной недостаточностью не хотят (анорексия), не могут в достаточном количестве (выраженная энцефалопатия, нарушения процессов пищеварения, портальная гипертензия) или не должны (кровотечение из варикозно расширенных вен пищевода) принимать пищу естественным путем. Основными задачами нутритивно-метаболической терапии пациентов при печеночной недостаточности являются:

1. Оптимальное субстратное обеспечение больных с целью купирования имеющейся недостаточности питания.
2. Купирование или минимизация патофизиологических проявлений системной метаболической дисфункции.
3. Улучшение функциональной деятельности печени.
4. Стабилизация процессов пищеварения и поддержка индигенной (сахаролитической) микробиоты кишечника.

Методы нутриционной поддержки и предопределяющая позиция их выбора представлены ниже (Табл. 4).

Возможные варианты и рекомендуемое энергетическое и белковое обеспечение пациентов в зависимости от выраженности ПЭ представлены в таблице 5.

Выбор ЭПС, которые в зависимости от их химического состава можно рассматривать как фармаконутриентные комплексы, будет определяться не только выраженностью ПЭ, но и состоянием процессов пищеварения (наиболее часто нарушено при тяжелой, портальной гипертензии), имеющимся трофологическим статусом пациента, наличием или отсутствием инфекционных осложнений, а также сопутствующей иной органной дисфункцией [22].

Возможные варианты применения ЭПС у пациентов с ПЭ в зависимости от клинических проявлений изложены в таблице 6.

Таблица 4. Методы нутриционной поддержки и предопределяющая позиция их выбора

Методы нутриционной поддержки	Предопределяющая позиция выбора
Сипинг — пероральное потребление ЭПС мелким глотками как дополнение к рациону питания (частичный сипинг) или дробное потребление только смесей (полный сипинг) Вариант — добавка порошкообразных смесей в блюда при плохой переносимости жидких ЭПС	Имеются ограниченные возможности потребления пациентом обычной пищи, но сохранены глотательная функция, понимание и желание перорального потребления специальных ЭПС
Зондовое питание	Отсутствует возможность естественного минимально необходимого перорального приема пищи и ЭПС методом сипинга при сохраненном пищеварении (менее 50–60 % от потребности на протяжении 3–7 дней)
Парентеральное питание	Отсутствует возможность адекватного питания пациента через ЖКТ (менее 50–60 % от потребности) на протяжении более 3–7 дней
Смешанное питание	Когда любой из отдельно указанных методов не позволяет достигнуть оптимального субстратного обеспечения пациента на протяжении недели

Таблица 5. Рекомендуемые варианты энергетического и белкового обеспечения пациентов с ПЭ

Выраженность энцефалопатии	Вариант субстратного обеспечения	Энергия, ккал/кг МТ	Белки и аминокислоты, г/кг
1–2 ст.	Лечебный рацион + сипинг (возможен полный сипинг)	25–35	Начальная доза 0,8–1 г/кг с постепенным (на протяжении 3–5 сут.) увеличением до 1,2–1,5 г/кг
3–4 ст.	Смешанный (ЭП+ПП) или полное ПП (при невозможности проведения ЭП)	25–35	Начальная доза 0,5–0,6 г/кг с постепенным (на протяжении 5–7 сут.) увеличением под контролем уровня аммониемии до 1–1,2 г/кг*. Предпочтительно изменение структуры источников азота за счет частичного замещения белка на АРЦ** (0,3 г/кг/МТ)

Примечания:
* — показано, что дополнительное введение аминокислот с разветвленной цепью (валин, изолейцин, лейцин) пациентам с декомпенсированным циррозом печени оказывает антисаркопенический эффект и способствует улучшению их выживаемости, а также качества жизни [6, 17, 20, 21].
** — при наличии азотемии — ограничение белка до 1 г/кг (при отсутствии диализа)

Таблица 6. Некоторые варианты дифференцированного применения ЭПС у пациентов с ПЭ в зависимости от клинической проявлений

Клинические проявления	Рекомендуемые ЭПС
Выраженные явления гиперметаболического гиперкатаболизма	Полимерные ПС с высоким содержанием омега-3 ЖК, обладающие противовоспалительным, мембраностабилизирующим и нейротрофическим действием
Тошнота, рвота, явления гастростаза	Полимерные ПС с малым содержанием молочного белка (казеинатов), которые медленно эвакуируются из желудка
Кишечная диспепсия с явлениями мальдигестии и мальабсорбции	Полимерные или олигомерные (олигопептидные) изоосмолярные (290–310 мосм/л) ПС содержащие смесь медленных (казеинаты) и быстрых (сывороточные и растительные) белков, а также среднецепочечные триглицериды (15–70 %), которые легко усваиваются при дефиците желчных кислот и липазы. Наличие в смеси растворимых ПВ буде оказывать антидиарейное, пребиотическое и трофическое действие

Окончание таблицы 6

Клинические проявления	Рекомендуемые ЭПС
Запоры	ЭПС с высоким содержанием нерастворимых ПВ, увеличивающих объем каловых масс и сорбирующих энтеротоксины
ПЭ 3–4 ст.	ЭПС типа «Гепа», имеющие высокое содержание разветвленных аминокислот и омега 3 жирных кислот со значимо ограниченным количеством ароматических АК и метионина
Наличие стойкой и выраженной гипергликемии (10 ммоль/л и более)	ЭПС типа «Диабет», имеющие наименьший гликемический индекс

Подобно тому как нельзя любую инфекцию лечить одним антибиотиком, так же невозможно осуществлять качественную НП при наличии одной ПС.

На коррекцию часто имеющегося при ПЭ дисбаланса аминокислот и катаболической направленности метаболизма направлено применение энтеральных специализированных питательных смесей типа «Гепа», в которых увеличено содержание аминокислот с разветвленной цепью (валин, изолейцин, лейцин), значимо уменьшено содержание аминокислот с циклической структурой (фенилаланин, тирозин, триптофан), а также метионина. Высокая доля СЦТ обеспечивает легкое усвоение жиров даже при холестазе и портальной гипертензии. Сравнительная характеристика зарегистрированных в РФ энтеральных специализированных питательных смесей типа «Гепа» представлена в таблице 7 [8, 22].

Таблица 7. Характеристика специализированных энтеральных питательных смесей типа «Гепа»

Энтеральные ПС	Нутрикомп Гепа Ликвид	Нутриэн Гепа
Форма выпуска	жидкая	порошкообразная
Энергетическая ценность, ккал/100 мл	132	100
Отношение Б:Ж:У по энергетической квоте	12:40:47	10,5:21,5:68
Белок, г/100 мл	4	2,6
Состав белка	казеин 50,3 % + сывороточный 16,3 % + белок какао 11 %, разветвленные аминокислоты (0,86 г/100 мл — 21,5 %)	казеин + сывороточный белок (50:50), 50 % разветвленные аминокислоты (1,3 г/100 мл — 50 %)
Жиры, г/100 мл	5,8 СЦТ (50 %) и ДЦТ (50 %)	2,4 СЦТ (50 %) и ДЦТ (50 %)
Углеводы, г/100 мл	15,5	17
Пищевые волокна, г/100 мл; раств./нераств.	0,56 г/л 21 % растворимые / 79 % нерастворимые	–

Показанием для зондового питания пациентов с ПЭ является невозможность должного субстратного обеспечения организма пациента путем естественного перорального питания (менее 50–60 % от потребности на протяжении 3–7 дней. При циррозе печени с выраженной портальной гипертензией и наличием варикозно-расширенных вен пищевода предпочтительно использование щадящих силиконовых или полиуретановых зондов. Противопоказаниями к зондовому питанию на фоне печеночной энцефалопатии являются:

- желудочно-кишечное кровотечение;
- кровотечение из варикозно-расширенных вен пищевода;
- гипокоагуляция с геморрагическим синдромом;
- общие противопоказания для проведения активной нутриционной поддержки.

Первые три являются относительными противопоказаниями. Зондовое питание может назначаться после остановки кровотечения и при использовании щадящих силиконовых или полиуретановых зондов.

При невозможности должного субстратного обеспечения пациента (менее 50–60 % от фактической потребности) через ЖКТ на протяжении 3–7 дней показано назначение парентерального питания, которое при циррозе печени, осложненном ПЭ, имеет ряд особенностей. В качестве источника азота могут применяться специализированные аминокислотные растворы (Табл. 8.) [22].

Таблица 8. Характеристика специализированных аминокислотных растворов типа «Гепа»

Состав АК раствора	Аминостерил Н-Гепа 8%	Аминоплазмаль Гепа 10%	Гепасол НЕО 8%
Аминокислоты, г/л	80	100	80
Незаменимые АК, %	59,0	49,4	53,0
Разветвленные АК, %	42,0	33,0	20,0
Ароматические АК, %	2,0	5,0	13,0
Азот, г/л	12,9	15,3	12,8
Осмолярность, мОсм/л	770	875	770

Примечания.

Особенностью введения аминокислотных растворов типа «Гепа» пациентам при ПЭ является использование относительно более высокой скорости их инфузии на начальном этапе применения в целях коррекции аминокислотного дисбаланса: на протяжении 1–2-го ч — 2 мл/кг/ч, 3–4-го ч — 1 мл/кг/ч, с 5-го ч — 0,6 мл/кг/ч. Противопоказаниями для их применения являются нарушения аминокислотного обмена внепеченочной этиологии, тяжелые нарушения кровообращения, отек легких, выраженный ацидоз, гипергидратация, гиперчувствительность к компонентам препарата.

Пациентам с циррозом печени и напряженным асцитом после проведения парацентеза с целью профилактики циркуляторных расстройств рекомендуется назначать 20% альбумин из расчета 8 г на каждый удаленный литр асцитической жидкости. При наличии декомпенсированного цирроза печени и нарушенной белоксинтетической функции печени для контроля над асцитом рекомендуется длительное применение 20% раствора альбумина (заместительная терапия) в амбулаторно-поликлинических условиях, что способствует снижению частоты эпизодов энцефалопатии и инфекционных осложнений. В течение первых 2 недель рекомендуются инфузии 20% раствора альбумина в дозе 40 г не реже 2 раз в неделю, а затем 40 г 1 раз в неделю длительностью до 18 месяцев [2].

Назначение дополнительного или полного парентерального питания (ПП) показано только при невозможности должного субстратного обеспечения подобных пациентов через ЖКТ и нарастающей белково-энергетической недостаточности, что нередко имеет место при выраженной портальной гипертензии, протекающей с явлениями стойкой кишечной диспепсии (мальдигестия и мальабсорбция). При назначении ПП более предпочтительно применение сбалансированных контейнеров «три в одном» в состав которых включены жировые эмульсии второго (Нутрифлекс Липид, содержащий Липофундин) или, что еще лучше, третьего поколения (Смофкабивен, содержащий СМОФлипид). Указанные жировые эмульсии имеют относительно меньшее (по сравнению с Интралипидом) содержание соевого масла (50 и 35% соответственно), применение которого у пациентов с заболеваниями печени в дозе 1 г/кг/сут. может оказывать иммуносупрессивное и провоспалительное действие, а также усугублять явления холестаза. Следует помнить, что при гипербилирубинемии более 90 ммоль/л жировые эмульсии противопоказаны.

Одним из значимых направлений терапии ПЭ является снижение выраженности эндогенной интоксикации за счет контроля кишечной микробиоты [2]. Для снижения продукции аммиака, образующегося в кишечнике под действием протеолитической микрофлоры, применяются невсасывающиеся антибиотики (рифаксимин-альфа, нифуроксазид). Так, например, при циррозе печени с рецидивирующими явлениями энцефалопатии рекомендуется длительный (месяцы) прием рифаксимина-альфа изначально в течение 7–10 дней в дозе 800–1200 мг/день и в последующем по 400–600 мг/день [23]. С детоксикационной целью рекомендуется проведение курсами энтеросорбции (Смекта, Энтеросгель, Полисорб, Фильтрум-СТИ и др.) и соблюдение биоэнтеросорбирующей направленности в питании (пищевые волокна 25–30 г/сут.). Снижению продукции аммиака способствует также ацидификация кишечного содержимого (лактулоза, метабиотики). При использовании лактулозы подбор дозы должен быть индивидуальным до достижения стула мягкой консистенции с частотой 2–3 раза в день.

С целью минимизации нарушений цикла синтеза мочевины показано введение орнитина, на начальном этапе внутривенно капельно до 40 г/сут. 7–14 дней, с последующим переходом на пероральный прием по 9–18 г/сут. Другим направлением метаболической терапии является введение янтарной кислоты, способствующей повышению митохондриальной активности (Ремаксол, Цитофлавин).

Заключение.

Коррекция системной метаболической дисфункции с дифференцированным применением современных питательных смесей у больных с печеночной энцефалопатией имеет важное значение при лечении данной категории пациентов, что оказывает влияние не только на продолжительность жизни, но и на ее качество.

ФИНАНСИРОВАНИЕ. Исследование выполнено при поддержке гранта Российского научного фонда (проект № 23-25-10051) и Санкт-Петербургского научного фонда (проект № 23-25-10051).

SOURCE OF FUNDING. The research was funded by the Russian Science Foundation (project No. 23-25-10051) and the St. Petersburg Scientific Foundation (project No. 23-25-10051).

КОНФЛИКТ ИНТЕРЕСОВ. Авторы заявляют об отсутствии конфликта интересов.

CONFLICT OF INTEREST. The authors declare no conflicts of interest.

ЛИТЕРАТУРА

1. *Сторожаков Г.И., Никитин И.Г.* Печеночная энцефалопатия: патогенетические механизмы, клиника, лечение // Лечебное дело. 2006. № 1. С. 13–17. EDN: MSYPKP.

2. *Ивашкин В.Т., Маевская М.В., Жаркова М.С., и др.* Клинические рекомендации Российского общества по изучению печени и Российской гастроэнтерологической ассоциации по диагностике и лечению фиброза и цирроза печени и их осложнений // Российский журнал гастроэнтерологии, гепатологии, колопроктологии. 2021. Т. 31, № 6. С. 56–102. doi: 10.22416/1382-4376-2021-31-6-56-102.

3. Rose C.F., Amodio P., Bajaj J.S., Dhiman R.K., Montagnese S., Taylor-Robinson S.D. et al. Hepatic encephalopathy: Novel insights into classification, pathophysiology and therapy. *J Hepatol*. 2020;73(6):1526-1547. doi: 10.1016/j.jhep.2020.07.013.

4. *Маевская М.В.* Печеночная энцефалопатия: вопросы, актуальные для клинической практики // Медицинский совет. 2021. № 15. С. 104–108. doi: 10.21518/2079-701X-2021-15-104-108.

5. *Шульпекова Ю.О.* Нарушение баланса аминокислот при печеночной недостаточности и его роль в развитии печеночной энцефалопатии // Consilium Medicum. 2008. Т. 10, № 8. С. 58–62.

6. Парентеральное и энтеральное питание: национальное руководство / под ред. С.С. Петрикова, М.Ш. Хубутии, Т.С. Поповой. 2-е изд., перераб. и доп. М.: ГЭОТАР-Медиа, 2023. 1168 с.

7. Adolph M., Aeberhard C., Allison S.P., et al. *Basics in clinical nutrition*. Sobotka L., ed. Prague: Galen; 2019.

8. *Луфт В.М., Афончиков В.С., Дмитриев А.В., и др.* Руководство по клиническому питанию / под ред. проф. В.М. Луфта. 3-е изд. СПб.: Арт-Экспресс, 2023. 555 с.

9. Cruz-Jentoft A.J., Baeyens J.P., Bauer J.M., et al; European Working Group on Sarcopenia in Older People. Sarcopenia: European consensus on definition and diagnosis: Report of the European Working Group on Sarcopenia in Older People. *Age Ageing*. 2010 Jul;39(4):412-23. doi: 10.1093/ageing/afq034.

10. *Осипенко М.Ф., Жук Е.А.* Нутритивная поддержка при хронических заболеваниях печени // Экспериментальная и клиническая гастроэнтерология. 2020. № 10. С. 101–106. DOI: 10.31146/1682-8658-ecg-182-10-101-106.

11. Vaisman N., Katzman H., Carmiel-Haggai M., et al. Breakfast improves cognitive function in cirrhotic patients with cognitive impairment. *Am J Clin Nutr*. 2010 Jul;92(1):137-140. doi: 10.3945/ajcn.2010.29211.

12. Merli M. Nutrition in cirrhosis: Dos and Don'ts. *J Hepatol*. 2020 Dec;73(6):1563-1565. doi: 10.1016/j.jhep.2020.07.019.

13. *Шерлок Ш., Дули Дж.* Заболевания печени и желчных путей: практическое руководство / пер. с англ. Под ред. З.Д. Апросиной, Н.А. Мухина. М.: ГЭОТАР МЕДИЦИНА, 1999. 859 с.

14. Phillips G.B., Schwartz R., Gabuzda G.J. Jr., Davidson C.S. The syndrome of impending hepatic coma in patients with cirrhosis of the liver given certain nitrogenous substances. *N Engl J Med*. 1952 Aug 14;247(7):239-46. doi: 10.1056/NEJM195208142470703.

15. Andres T. Hepatic encephalopathy. In: Bircher J., Benhamou P., McIntyre N., et al., eds. *Oxford textbook of clinical hepatology*. 2nd ed. Oxford: Oxford university press; 1999:765-783.

16. Córdoba J., López-Hellín J., Planas M., et al. Normal protein diet for episodic hepatic encephalopathy: results of a randomized study. *J Hepatol*. 2004 Jul;41(1):38-43. doi: 10.1016/j.jhep.2004.03.023.

17. Bischoff S.C., Bernal W., Dasarathy S., et al. ESPEN practical guideline: Clinical nutrition in liver disease. *Clin Nutr*. 2020 Dec;39(12):3533-3562. doi: 10.1016/j.clnu.2020.09.001.

18. Plauth M., Cabré E., Riggio O., et al; DGEM (German Society for Nutritional Medicine); Ferenci P., Holm E, Vom Dahl S, et al.; ESPEN (European Society for Parenteral and Enteral Nutrition). ESPEN Guidelines on Enteral Nutrition: Liver disease. *Clin Nutr*. 2006 Apr;25(2):285-94. doi: 10.1016/j.clnu.2006.01.018.

19. Konstantis G., Pourzitaki C., Chourdakis M., et al. Efficacy of branched chain amino acids supplementation in liver cirrhosis: A systematic review and meta-analysis. *Clin Nutr*. 2022 Jun;41(6):1171–1190. doi: 10.1016/j.clnu.2022.03.027.

20. Kalia S., Nath P., Pathak M., et al. Treatment of Muscle Cramps in Patients With Cirrhosis of Liver: A Systematic Review. *J Clin Exp Hepatol*. 2022 May-Jun;12(3):980-992. doi: 10.1016/j.jceh.2021.10.147.

21. Ismaiel A., Bucsa C., Farcas A., et al. Effects of Branched-Chain Amino Acids on Parameters Evaluating Sarcopenia in Liver Cirrhosis: Systematic Review and Meta-Analysis. *Front Nutr*. 2022 Jan 27;9:749969. doi: 10.3389/fnut.2022.749969.

22. *Луфт В.М., Лапицкий А.В., Боровик Т.Э., и др*. Справочник по клиническому питанию / под ред. проф. Луфта В.М. СПб.: РА Русский Ювелир, 2021. 464 с.

23. Coronel-Castillo C.E., Contreras-Carmona J., Frati-Munari A.C., Uribe M., Méndez-Sánchez N. Efficacy of rifaximin in the different clinical scenarios of hepatic encephalopathy. *Rev Gastroenterol Mex (Engl Ed)*. 2020 Jan-Mar;85(1):56–68. English, Spanish. doi: 10.1016/j.rgmx.2019.09.001.

REFERENCES

1. Storozhakov G.I., Nikitin I.G. Pechenochnaya entsefalopatiya: patogeneticheskie mekhanizmy, klinika, lechenie. The Journal of General Medicine. 2006;(1):13–17. (In Russ.). EDN: MSYPKP.

2. Ivashkin V.T., Maevskaya M.V., Zharkova M.S., et al. Clinical Recommendations of the Russian Scientific Liver Society and Russian Gastroenterological Association on Diagnosis and Treatment of Liver Fibrosis, Cirrhosis and Their Complications. Russian Journal of Gastroenterology, Hepatology, Coloproctology. 2021;31(6):56–102. (In Russ.).

3. Rose C.F., Amodio P., Bajaj J.S., Dhiman R.K., Montagnese S., Taylor-Robinson S.D. et al. Hepatic encephalopathy: Novel insights into classification, pathophysiology and therapy. J Hepatol. 2020;73(6):1526-1547. doi: 10.1016/j.jhep.2020.07.013.

4. Maevskaya MV. Hepatic encephalopathy: issues relevant to clinical practice. Meditsinskiy sovet = Medical Council. 2021;(15):104-108. (In Russ.). doi: 10.21518/2079-701X-2021-15-104-108.

5. Shul'pekova Y.O. Narushenie balansa aminokislot pri pechenochnoy nedostatochnosti i ego rol' v razvitii pechenochnoy entsefalopatii. Consilium Medicum. 2008;10(8):58–62. (In Russ.).

6. Petrikov S.S., Hubutiya M.Sh., Popova T.S., eds. Parenteral'noe i enteral'noe pitanie: nacional'noe rukovodstvo. 2nd ed. Moscow: GEOTAR-Media; 2023. (In Russ.).

7. Adolph M., Aeberhard C., Allison S.P., et al. Basics in clinical nutrition. Sobotka L., ed. Prague: Galen; 2019.

8. Luft V.M., Afonchikov V.S., Dmitriev A.V., et al. Rukovodstvo po klinicheskomu pitaniyu. 3rd ed. St. Peterburg: Art-Ekspress; 2023. (In Russ.).

9. Cruz-Jentoft A.J., Baeyens J.P., Bauer J.M., et al; European Working Group on Sarcopenia in Older People. Sarcopenia: European consensus on definition and diagnosis: Report of the European Working Group on Sarcopenia in Older People. Age Ageing. 2010 Jul;39(4):412-23. doi: 10.1093/ageing/afq034.

10. Osipenko M.F., Zhuk E.A. Nutritional support for chronic liver disease patients. Experimental and Clinical Gastroenterology. 2020;(10):101–106. (In Russ.). DOI: 10.31146/1682-8658-ecg-182-10-101-106

11. Vaisman N., Katzman H., Carmiel-Haggai M., et al. Breakfast improves cognitive function in cirrhotic patients with cognitive impairment. Am J Clin Nutr. 2010 Jul;92(1):137-140. doi: 10.3945/ajcn.2010.29211

12. Merli M. Nutrition in cirrhosis: Dos and Don'ts. J Hepatol. 2020 Dec;73(6):1563-1565. doi: 10.1016/j.jhep.2020.07.019

13. Herlok Sh., Duli Dzh. Zabolevaniya pecheni i zhelchnyh kislot: prakticheskoe rukovodstvo. Translation from English. Moscow: GEOTAR MEDICINA; 1999. (In Russ.).

14. Phillips G.B., Schwartz R., Gabuzda G.J. Jr., Davidson C.S. The syndrome of impending hepatic coma in patients with cirrhosis of the liver given certain nitrogenous substances. N Engl J Med. 1952 Aug 14;247(7):239-46. doi: 10.1056/NEJM195208142470703.

15. Andres T. Hepatic encephalopathy. In: Bircher J., Benhamou P., McIntyre N., et al., eds. Oxford textbook of clinical hepatology. 2nd ed. Oxford: Oxford university press; 1999:765-783.

16. Córdoba J., López-Hellín J., Planas M., et al. Normal protein diet for episodic hepatic encephalopathy: results of a randomized study. J Hepatol. 2004 Jul;41(1):38-43. doi: 10.1016/j.jhep.2004.03.023.

17. Bischoff S.C., Bernal W., Dasarathy S., et al. ESPEN practical guideline: Clinical nutrition in liver disease. Clin Nutr. 2020 Dec;39(12):3533-3562. doi: 10.1016/j.clnu.2020.09.001.

18. Plauth M., Cabré E., Riggio O., et al; DGEM (German Society for Nutritional Medicine); Ferenci P., Holm E., Vom Dahl S., et al.; ESPEN (European Society for Parenteral and Enteral Nutrition). ESPEN Guidelines on Enteral Nutrition: Liver disease. Clin Nutr. 2006 Apr;25(2):285-94. doi: 10.1016/j.clnu.2006.01.018.

19. Konstantis G., Pourzitaki C., Chourdakis M., et al. Efficacy of branched chain amino acids supplementation in liver cirrhosis: A systematic review and meta-analysis. Clin Nutr. 2022 Jun;41(6):1171–1190. doi: 10.1016/j.clnu.2022.03.027.

20. Kalia S, Nath P, Pathak M, et al. Treatment of Muscle Cramps in Patients With Cirrhosis of Liver: A Systematic Review. J Clin Exp Hepatol. 2022 May-Jun;12(3):980-992. doi: 10.1016/j.jceh.2021.10.147.

21. Ismaiel A., Bucsa C., Farcas A., et al. Effects of Branched-Chain Amino Acids on Parameters Evaluating Sarcopenia in Liver Cirrhosis: Systematic Review and Meta-Analysis. Front Nutr. 2022 Jan 27;9:749969. doi: 10.3389/fnut.2022.749969.

22. Luft V.M., Lapickij A.V., Borovik T.E., et al. Spravochnik po klinicheskomu pitaniyu. St. Petersburg: RA Russkij Yuvelir; 2021. (In Russ.).

23. Coronel-Castillo C.E., Contreras-Carmona J., Frati-Munari A.C., Uribe M., Méndez-Sánchez N. Efficacy of rifaximin in the different clinical scenarios of hepatic encephalopathy. Rev Gastroenterol Mex (Engl Ed). 2020 Jan-Mar;85(1):56-68. English, Spanish. doi: 10.1016/j.rgmx.2019.09.001

АВТОРЫ

Луфт Валерий Матвеевич, д.м.н. — ORCID: 0000-0001-5996-825X
Сергеева Анастасия Михайловна, к.м.н. — ORCID: 0000-0001-9355-0498
Лапицкий Алексей Викторович, к.м.н. — ORCID: 0000-0001-8284-8328
Кельбетова Бибигуль Рафаэльевна — ORCID: 0000-0002-1463-1116
Наниева Мадина Викторовна — ORCID: 009-0005-4326-6997

AUTHORS

Luft Valerij Matveevich, Dr. Sci. (Medicine) — ORCID: 0000-0001-5996-825X
Sergeeva Anastasiya Mihajlovna, PhD — ORCID: 0000-0001-9355-0498
Lapickij Aleksej Viktorovich, PhD — ORCID: 0000-0001-8284-8328
Kel'betova Bibigul' Rafael'evna — ORCID: 0000-0002-1463-1116
Hanieva Madina Viktorovna — ORCID: 0000-0002-1463-1116

УДК 617.54; 615.8; 615.825
DOI: 10.54866/27129632_2024_4_99

МЕДИЦИНСКАЯ РЕАБИЛИТАЦИЯ ПОСТРАДАВШИХ ПОВРЕЖДЕНИЯМИ ГРУДИ (ЛЕКЦИЯ)

© А.Н. ТУЛУПОВ[1,2], А.Е. ДЕМКО[1,2], И.Г. БЕЛЕНЬКИЙ[1,3]
[1] ГБУ «Санкт-Петербургский научно-исследовательский институт скорой помощи им. И.И. Джанелидзе», Санкт-Петербург, Россия
[2] ФГБВОУ ВО «Военно-медицинская академия им. С.М. Кирова» МО России, Санкт-Петербург, Россия
[3] ФГБОУ ВО «Санкт-Петербургский государственный университет», Санкт-Петербург, Россия

РЕЗЮМЕ

Современное эффективное хирургическое лечение закрытой травмы груди немыслимо без проводимой на всех этапах ведения пациентов медицинской реабилитации, которая включает комплекс медикаментозных средств, физиотерапевтических, психотерапевтических и общеоздоровительных мероприятий, лечебную физкультуру, лечебное питание, климатолечение и т.д. Она имеет три этапа: госпитальный, амбулаторно-поликлинический и санаторно-курортный. Грамотно организованная реабилитация существенно способствует скорейшему и более полному восстановлению трудо- и боеспособности пострадавших.

КЛЮЧЕВЫЕ СЛОВА: закрытая травма груди, реабилитация пострадавших.

КАК ЦИТИРОВАТЬ. Тулупов А.Н., Демко А.Е., Беленький И.Г. Медицинская реабилитация пострадавших с повреждениями груди (лекция) // Журнал «Неотложная хирургия» им. И.И. Джанелидзе. 2024. № 4. С. 99–108.

MEDICAL REHABILITATION OF PATIENTS WITH CHEST INJURIES (LECTURE)

© A.N. TULUPOV[1,2], A.E. DEMKO[1,2], I.G. BELENKY[1,3]
[1] St. Petersburg I.I. Dzhanelidze Research Institute of Emergency Medicine, St. Petersburg, Russia
[2] Kirov Military Medical Academy, St. Petersburg, Russia
[3] Federal State Budgetary Educational Institution of Higher Education “Saint Petersburg State University”, St. Petersburg, Russia

ABSTRACT

The modern, effective surgical treatment of closed chest injury is unthinkable without medical rehabilitation, which must be carried out at all stages of patient management. This includes a set of medications, physiotherapeutic, psychotherapeutic, and general health measures, physiotherapy exercises, nutritional therapy, climatotherapy, and so forth. Rehabilitation is organized into three stages: hospital, outpatient clinic, and sanatorium-resort. Well-organized rehabilitation significantly contributes to the speedy and more complete restoration of the work and combat capability of the victims.

KEYWORDS: closed chest injury, rehabilitation of victims.

TO CITE THIS ARTICLE. Tulupov A.N., Demko A.E., Belenky I.G. Medical rehabilitation of patients with chest injuries (lecture). *The Journal of Emergency Surgery named after I.I. Dzhanelidze*. 2024;(4):99-108.

Одним из основных принципов лечения тяжелой механической травмы является перманентность и преемственность лечебно-диагностических мероприятий на всех этапах лечения пострадавших: выездная реанимационная бригада скорой помощи, противошоковая операционная, отделение хирургической реанимации, операционная, отделение сочетанной травмы или хирургическое отделение, поликлиника, реабилитационный центр, санаторий. Медицинская реабилитация при ранениях и закрытых травмах груди представляет собой комплекс мероприятий, направленных на восстановление и нормализацию нарушенных функций грудной клетки и внутренних органов, прежде всего легких, сердца и диафрагмы.

В соответствии с действующим законодательством (Федеральный закон от 21 ноября 2011 г. № 323-ФЗ «Об основах охраны здоровья граждан в Российской Федерации», Приказ Министерства здравоохранения РФ от 31 июля 2020 г. № 788н «Об утверждении Порядка организации медицинской реабилитации взрослых») медицинскую реабили-

тацию осуществляют в три этапа. I этап проходит *в стационарных условиях* в период лечения *в отделении по профилю патологии*. II этап проводят также *стационарно в отделениях медицинской реабилитации* госпиталей, больниц, реабилитационных центров и некоторых санаториев. III этап осуществляют *в условиях дневного стационара или амбулаторно* в отделениях медицинской реабилитации поликлиник, реабилитационных центров, санаториев, дистанционно или на дому.

Направление на тот или иной этап медицинской реабилитации зависит от *степени выраженности нарушений функций и жизнедеятельности*, которую определяют по способности пациента к самостоятельному обслуживанию, передвижению, нуждаемости в круглосуточном медицинском наблюдении, степени утраты трудоспособности и снижения социальной активности. На основании этих критериев рассчитывают показатель шкалы реабилитационной маршрутизации (ШРМ), который может принимать значения от 0 до 6 (нарушений нет, легкое, умеренное, выраженное, грубое, крайней степени тяжести). По значению показателя ШРМ определяют этап медицинской реабилитации и медицинскую организацию для ее проведения. Пациенты с показателем ШРМ 0–1 баллов не нуждаются в медицинской реабилитации. Пациенты, имеющие медицинские показания для оказания паллиативной медицинской помощи (отсутствие реабилитационного потенциала, ШРМ — 6 баллов), направляются в медицинские организации, оказывающие соответствующую медицинскую помощь.

I этап

Задачами I этапа медицинской реабилитации подавляющего большинства пострадавших с ранениями и закрытыми повреждениями груди являются профилактика внутрибольничной пневмонии и восстановление газообменных и негазообменных функций легкого при посттравматических пневмониях и ушибах легкого.

В современном травмоцентре I уровня реабилитация осуществляется в комплексе с лечебными мероприятиями в отделениях хирургической реаниматологии, торакальной хирургии и сочетанной травмы. **Основными методами медицинской реабилитации являются**: адекватное обезболивание, оксигенотерапия, санация трахеобронхиального дерева, адекватное питание, витаминотерапия, стимуляция кашлевой деятельности и двигательной активности, дыхательная и общеукрепляющая лечебная гимнастика, физиотерапия. Комплекс этих мероприятий дополняют гипербарической оксигенацией, общеукрепляющей терапией и психотерапией.

Санацию трахеобронхиального дерева проводят путем проведения постурального дренажа, ингаляций аэрозолей, «дренажной» гимнастики, стимуляции откашливания, лечебной бронхоскопии, назначения отхаркивающих и бронхолитических препаратов.

Ингаляции (ультразвуковые, паровые, парокислородные) ***аэрозолей*** проводят 3–4 раза в день по 10–15 мин. В состав ингалируемых смесей включают антибактериальные средства (антибиотики, Диоксидин, сода, экстракты лука и чеснока, отвары лекарственных трав и т.п.), протеолитики (трипсин, химотрипсин, дезоксирибонуклеаза, террилитин), муколитики (АЦЦ) и бронхолитики (Эфедрин, Эуфиллин, Новодрин). По окончании сеанса ингаляции весьма полезен массаж груди путем легкого поколачивания по нижним и задним отделам грудной клетки для стимуляции отхождения мокроты.

Лечебную гимнастику начинают в раннем периоде травматической болезни после стабилизации витальных функций и купирования выраженного болевого синдрома. В первые 7–14 суток 60–70 % объема физических упражнений должно быть направлено на улучшение дренажной функции бронхиального дерева и эвакуацию мокроты из пораженных отделов легкого и полостей деструкции. Для обеспечения адекватного дозирования нагрузки занятия лечебной гимнастикой проводят по индивидуальному плану. В дальнейшем по мере уменьшения суточного количества мокроты и улучшения состояния больного расширяется диапазон общеукрепляющих и специальных дыхательных упражнений. Увеличивается количество упражнений, проводимых в исходном положении сидя и стоя. У пациентов с выраженной дыхательной недостаточностью занятия лечебной гимнастикой целесообразно сочетать с оксигенотерапией с использованием дыхательной маски или носовых катетеров при скорости подачи кислорода 3–6 л/мин. Занятия проводятся три раза в день: утром до завтрака, через 2–3 ч после обеда и за 1–1,5 ч до отхода ко сну. Физическая нагрузка дозируется характером упражнений, количеством их повторений, исходным положением, темпом и амплитудой движений. Применяют индивидуально различные комплексы дренажных, дыхательных и общеукрепляющих упражнений.

Дренажные упражнения способствуют оттоку мокроты из бронхов в трахею, откуда она эвакуируется при кашле. Тип упражнений определяется локализацией воспалительного очага в легком. Во время выполнения упражнений зона поражения должна располагаться выше бифуркации трахеи.

Дренажные упражнения статического характера. Перед началом занятия больной на

5–10 мин принимает так называемое дренажное положение. Его продолжительность с каждым сеансом постепенно увеличивается и доводится до 30 мин.

При локализации очага гнойной деструкции в переднем сегменте верхней доли правого легкого пациент в положении сидя наклоняется назад, при локализации в заднем сегменте наклон должен быть вперед, а при дренировании верхушечного сегмента — влево. В фазе выдоха методист ЛФК или медицинская сестра, проводящая занятия, производит легкое давление руками на верхнюю половину груди справа. Способствует отхождению мокроты вибрационный массаж и легкое поколачивание во время выдоха.

При дренировании средней доли правого легкого положение пациента — на спине с поднятыми к груди ногами и откинутой назад головой или на животе и на здоровом боку.

Хорошие условия для отхождения мокроты из средней доли создаются в положении пациента на левом боку при поднятом ножном конце кровати и опущенном правом плече. Во время выдоха производят вибрационный массаж и поколачивание нижнего переднего отдела груди справа.

Дренирование нижней доли правого легкого осуществляется в положении пациента на левом боку с прижатой к груди левой рукой. Нижний конец кровати при этом должен быть приподнят на 40 см. При выдохе методист ЛФК производит вибрационный массаж и поколачивание груди сзади.

При дренировании переднего сегмента верхней доли левого легкого положение пациента — сидя с наклоном назад. При локализации гнойника в заднем сегменте наклон должен быть вперед, при дренировании верхушечного сегмента — вправо. Дренирование язычковых сегментов осуществляется в положении больного на правом боку с опущенным левым плечом, согнутая в локтевом суставе правая рука прижата к груди, левая нога согнута в коленном суставе.

Дренирование верхушечного сегмента верхней доли левого легкого проводится на кровати с приподнятым ножным концом в положении пациента на правом боку и животе, под грудь подкладывается подушка, левая нога согнута в коленном суставе.

При дренировании базальной пирамиды слева ножной конец кровати поднимают на 0,5 м. Положение пациента — на правом боку, правая рука прижата к груди. При повороте вперед отток осуществляется из заднего сегмента.

При выполнении статических упражнений необходимо настойчивое побуждение больного к откашливанию, для этого ему необходимо объяснить цель и механизм дренажной гимнастики, а также методику эффективного откашливания.

Для содействия откашливанию используют ***вибрационный массаж или поколачивание по грудной клетке***. Методика вибрации: кисть методиста не должна отрываться от поверхности груди, вибрации состоят из серии быстрых сотрясений (колебании) руки на поверхности грудной клетки с последующим давлением на нее в момент выдоха.

Методика поколачивания включает следующие приемы:

- удары открытой рукой (шлепки), наносимые по грудной клетке между лопатками, что особенно эффективно, когда больной не в состоянии откашляться самостоятельно;
- слабые удары, наносимые поочередно обеими ладонями;
- удары задневнутренними поверхностями предплечий (пальцы методиста сжаты в кулак).

Ручная вибрация применяется на всех участках грудной клетки и не может быть заменена аппаратной вибрацией с помощью электромассажера.

Дренажные упражнения динамического характера также проводятся с учетом локализации гнойно-деструктивного очага. При локализации процесса в верхней доле исходное положение сидя или стоя, при поражении средней доли и язычковых сегментов — лежа на спине и здоровом боку, при поражении нижней доли — лежа на животе и здоровом боку. Производят частую смену исходных положений, круговые движения корпусом, глубокое диафрагмальное дыхание.

Дыхательная гимнастика улучшает вентиляционную и дренажную функцию бронхов, укрепляет дыхательную мускулатуру, способствует нормализации деятельности сердечно-сосудистой системы, улучшает самочувствие больного. Продолжительность сеанса дыхательной гимнастики 10–15 мин 3–5 раз в течение дня. Типичными упражнениями дыхательной гимнастики являются следующие:

- статическое дыхание. Исходное положение лежа или сидя. Пациент получает задание сосчитать частоту дыханий в 1 мин. Это способствует углублению и урежению дыхательных движений. Варианты упражнения: дыхание под счет методиста или метронома, дыхание с удлиненным выдохом, с задержкой на 3–5 с на вдохе, грудное дыхание;
- статическое диафрагмальное дыхание с усиленным выдохом. Для контроля за правильностью выдоха одну руку пациент кладет на грудь, другую — на живот;
- динамическое дыхание: при вдохе — разведение рук в стороны и их подъем вверх, разги-

бание туловища, выпрямление ног; при выдохе — приведение и опускание рук, наклон туловища вперед, сгибание ног, приседание;

- специальные дыхательные упражнения. Механическое сдавление грудной клетки на больной стороне, дыхание в положении лежа на больном боку, раздувание резиновых баллонов, шаров и т.п., дутье через трубку, конец которой помещен в банку с водой.

Для восстановления дренажной функции бронхов и перевода легочного гнойника из «закрытой» фазы в «открытую» используют ***стимуляцию кашлевой деятельности путем интратрахеальных вливаний***. Вливания производят через мягкий катетер диаметром 0,3–0,5 см, проведенный через носовые ходы за голосовые связки. Применяют раствор фурацилина или изотонический раствор хлористого натрия по 2–3 мл с интервалом в 20–30 с в течение 5–6 мин. Процедуру проводят ежедневно в течение 5–7 дней.

Противопоказаниями для дренажной гимнастики и интратрахеальных вливаний являются некупированный болевой синдром, неадекватное поведение пациента и отсутствие контакта, легочное кровотечение и обильное кровохарканье, выраженная дыхательная, легочно-сердечная или сердечно-сосудистая недостаточность, ушиб сердца и инфаркт миокарда в остром периоде, склонность к бронхоспазму, большое количество гноя в полостях деструкции у ослабленных пострадавших. В последнем случае более целесообразны проведение лечебных бронхоскопий.

Важным лечебно-восстановительным средством при тяжелой травме груди является ***гипербарическая оксигенотерапия***. Сеансы оксигенотерапии проводят в одноместной камере 1–2 раза в сутки при давлении кислорода 1520–1820 гПа продолжительностью 30–45 мин ежедневно в течение 6–8 дней.

Физиотерапевтические методы медицинской реабилитации в остром периоде легочных нагноений кроме ингаляций аэрозолей включают оксигенотерапию, горчичники и УВЧ на задние и боковые отделы грудной клетки, ультрафиолетовое облучение на стороне поражения по 3–4 биодозы ежедневно на одно поле, ультразвуковую терапию, диатермию, электрофорез с гидрокортизоном или йодидом калия.

Реабилитационные меры после торакотомии в раннем послеоперационном периоде направлены на осуществление следующих мероприятий:

- предотвращение легочно-плевральных инфекционных осложнений путем улучшения вентиляционной и дренажной функции бронхов и расправления оперированного легкого;
- борьбу с парезом кишечника;
- профилактику флеботромбозов путем улучшения венозного кровообращения;
- предупреждение ограничения подвижности в плечевом суставе на стороне операции, нарушений осанки и деформации грудной клетки.

Основными методами реабилитации в раннем послеоперационном периоде являются лечебная и дыхательная гимнастика, физиотерапия, оксигенобаротерапия, психотерапия, применение медикаментозных средств, лечебное питание.

Компенсация дыхания после операции на легком зависит от состояния здорового легкого, экскурсии грудной клетки, состояния центральной нервной системы.

Компенсация происходит быстрее и бывает более устойчивой у лиц, активно занимавшихся ***предоперационной лечебной физкультурой***. ***Лечебная гимнастика в послеоперационном периоде*** играет еще большую роль. Во-первых, устанавливаются новые условнорефлекторные связи между двигательным аппаратом и дыхательным центром при удаленном легком или его доли. Во-вторых, через ретикулярную формацию ствола мозга осуществляется тонизирующее воздействие на кору головного мозга, что улучшает самочувствие пациента и способствует благоприятному послеоперационному течению. В-третьих, во время лечебной гимнастики афферентная импульсация с мышц тонизирует сосудодвигательный и другие подкорковые центры, улучшая обеспечение кислородом всего организма.

Занятия можно начинать через 4–6 ч после выхода из наркоза. Важно внушить пострадавшему уверенность в благополучном исходе травмы и операции. В этом периоде особенно благотворны такие упражнения, которые помогают больному восстановить правильное дыхание, облегчают отделение слизи и мокроты из дыхательных путей, улучшают легочную вентиляцию, способствуют откашливанию мокроты. Наряду с дыхательными упражнениями больной выполняет и легкие упражнения для мелких мышечных групп, улучшающие периферическое кровообращение. Занятие длится 3–6 мин и повторяется в течение дня 3–4 раза.

Курс лечебной гимнастики в последующие дни **после операции** целесообразно подразделять на три периода:

1. Ранний — со 2-го по 5-й день;
2. Промежуточный — с 6-го по 11-й день;
3. Поздний — с 12-го дня до окончания стационарного лечения.

Такая периодизация занятий ЛФК в послеоперационном периоде обусловлена динамикой клинического состояния пациентов.

Первый (ранний) послеоперационный период. В этот период решаются задачи, направленные на поддержание общего тонуса, предупреждение ателектазов, профилактику пневмоний, тромбофлебитов, атонии кишечника. До 5–6-го дня у пациентов манифестируются явления сердечно-сосудистой и легочной недостаточности, физические возможности значительно ограничены.

Занятия проводят в индивидуальном порядке в щадящем режиме. В 1–2-е сутки пациенту разрешается сесть и выполнить часть упражнений в исходном положении сидя. На 3-и – 5-е сутки двигательный режим расширяют, во время занятий пациент встает и ходит по палате. На 6-е сутки постельный режим заканчивается. С этого времени занятия проводятся в кабинете ЛФК с применением упражнений в исходном положении сидя с постепенным включением положения стоя и ходьбы.

Начиная со 2-го дня после операции и до окончания стационарного лечения большое внимание должно быть обращено на профилактику контрактур в плечевом суставе на стороне операции и нарушений осанки. Соответствующие упражнения выполняются в раннем послеоперационном периоде с помощью методиста ЛФК, а в дальнейшем — самостоятельно, с нарастающей амплитудой и применением гимнастических предметов (мячи, медицинболы, булавы, гимнастические палки), у гимнастической стенки и на гимнастической скамейке. На заключительном этапе пребывания в стационаре целесообразно проводить занятия групповым методом с введением игровых элементов.

После пневмонэктомии легочные осложнения особенно опасны. Поэтому дыхательные упражнения необходимо проводить в этих случаях многократно в течение дня. Со 2–3-го дня дыхательные упражнения можно выполнять в положении лежа на стороне операции.

Контроль адекватности физической нагрузки во время занятий осуществляется измерением частоты пульса, величины АД и наблюдением за самочувствием больного. В процессе занятия больной не должен испытывать утомления и выраженных болевых ощущений.

Второй (промежуточный) послеоперационный период. В течение 6–11-го послеоперационных дней постепенно нормализуется насыщение крови кислородом, пульс становится реже, дыхание глубже. Заканчивается период постельного режима. Пациентов размещают в общих палатах хирургических отделений. С этого времени занятия лечебной гимнастикой проводятся групповым методом в кабинете ЛФК по комплексу. Двигательный режим расширяется в соответствии с общим состоянием пациента. В этом периоде лечебная гимнастика проводится в целях:

- дальнейшего развития функции здорового легкого и оставшейся части оперированного легкого;
- тренировки сердечно-сосудистой системы;
- развития подвижности плечевого сустава на стороне операции;
- профилактики деформаций плечевого пояса, грудной клетки и позвоночника.

Занятия проводятся 2–3 раза в день по 25–30 мин. Для упражнений, направленных на расправление оставшейся доли легкого после лобэктомии, исходное положение лежа на здоровом боку с подложенным валиком. Целесообразны сеансы надувания резиновых или полиэтиленовых баллонов (3–4 раза в день). При удалении нижней или средней доли легкого наряду с диафрагмальным дыханием, усиливающим вентиляцию нижней доли здорового легкого, необходимо тренировать грудное дыхание с удлиненным выдохом для расправления оставшейся верхней доли. При удалении верхней доли показана тренировка глубокого диафрагмального дыхания. Дыхательные упражнения дополняются легким надавливанием на ту часть грудной клетки, экскурсия которой активизируется.

После пневмонэктомии начиная с первых же часов после операции необходимо активизировать вентиляцию оставшегося легкого. Это достигается сжатием грудной клетки на здоровой стороне во время выдоха и выполнением дыхательных упражнений в исходном положении на стороне операции.

Третий (поздний) послеоперационный период. На 12–14-й день наступает заживление послеоперационной раны. Большинство пациентов адаптируются к новым условиям дыхания и кровообращения, их физические возможности возрастают.

Комплекс упражнений лечебной гимнастики, проводимой в этом периоде. Лечебная физкультура направлена на тренировку сердечно-сосудистой и дыхательной систем; восстановление полного объема движений в плечевом суставе на стороне операции; профилактику деформации грудной клетки и позвоночника, укрепление всех групп мышц, увеличение подвижности грудной клетки и диафрагмы, повышение двигательной активности; подготовку больных к режиму активного приспособления к обычной жизнедеятельности.

В этом периоде продолжаются сеансы надувания резиновых или полиэтиленовых баллонов и выполнение других упражнений, способствующих расправлению легкого. Около 60% упражнений выполняются в исходном положении сидя и стоя. Важное значение имеет тренировочная ходьба.

Вначале она проводится в кабинете ЛФК, затем в коридоре отделения, на территории лечебного учреждения. С 20-го дня разрешаются упражнения с легкими, массой по 1–1,5 кг, гантелями.

Занятия лечебной гимнастикой на протяжении всего послеоперационного периода проводятся при соблюдении следующих условий:

- упражнения не должны вызывать существенного утомления, резких болевых ощущений в области раны;
- оптимальная двигательная активность пациента должна поощряться;
- упражнения должны выполняться в спокойном темпе и сочетаться с фазами дыхания.

После пневмонэктомии упражнения выполняют в менее активном двигательном режиме, чем после лобэктомии. Обязателен контроль частоты пульса и дыхания перед занятием, в ходе его проведения и после завершения.

Физиотерапия в комплексе лечебно-восстановительных мероприятий в послеоперационном периоде применяется в следующих видах: оксигенотерапия в объеме 3–6 л/мин, ингаляций аэрозолей, банки и горчичники на грудь, диадинамические токи на область ран.

Психотерапевтическое воздействие проводится лечащим врачом и направлено на формирование у пациентов уверенности в выздоровлении и необходимости активного и терпеливого участия в лечебном процессе.

В периоде реконвалесценции основным реабилитационным мероприятием является дальнейшее постепенное ***расширение двигательного режима*** (прогулки по территории лечебного учреждения, легкий бег). Является крайне важным обеспечение полноценного высококалорийного питания. ***Вспомогательное значение*** в этом периоде имеет назначение психо- и биостимуляторов, седативных и снотворных средств.

Лечебная физкультура проводится преимущественно в виде общеукрепляющих упражнений функционально-тренирующего режима.

Из арсенала физиотерапевтических средств в периоде реконвалесценции показаны индуктотерапия на грудь, УВЧ и диадинамотерапия на область ран и воспалительных очагов, аэроионизация дыхательных путей, электросон.

Основными методами контроля эффективности реабилитационных мероприятий в периоде реконвалесценции являются клинические (количество и характер мокроты, суточный диурез, термометрия тела, частота пульса и дыхания, величина АД, динамика массы тела), рентгенологические (рентгеноскопия, рентгенография, томография), лабораторные (общий анализ крови, коагулограмма) и функциональные (пробы Штанге и Генчи, пневмотахометрия, спирометрия, спирография, ЭКГ, ИРГТ) методы.

Критериями завершения I этапа медицинской реабилитации и возможности перевода пациентов на II или III этапы являются:

- устранение общих и местных признаков воспалительных процессов;
- полное расправление оперированного легкого;
- отсутствие явлений выраженной легочной и сердечно-сосудистой недостаточности.

Задачами I этапа медицинской реабилитации перенесших острую эмпиему плевры являются ликвидация гнойно-воспалительного процесса, устранение гнойной интоксикации, нормализация функции внешнего дыхания, снижение астенизации больных.

Основой реабилитации в хирургическом стационаре является дозированная лечебная физкультура, включающая позиционную терапию, дыхательную гимнастику, тренировку дыхательных мышц и лечебную гимнастику. При этом является важным правильное сочетание позиционной терапии и дыхательной гимнастики.

Позиционная терапия заключается в том, что пациента укладывают на здоровую сторону, благодаря чему на пораженной стороне достигается более низкое расположение диафрагмы и расширяется амплитуда дыхательных движений ребер. Преимущественное положение больного в течение суток на здоровом боку способствует предупреждению появления массивных шварт, при этом повороты туловища вперед и в здоровую сторону препятствуют формированию сращений в задних отделах, а повороты назад и в здоровую сторону — в передних отделах плевральной полости.

Дыхательную гимнастику следует начинать после эвакуации экссудата из плевральной полости. Наличие стойких остаточных полостей, не соединяющихся с просветом бронха, не является противопоказанием к выполнению дыхательных упражнений. Пациента укладывают на здоровый бок в целях увеличения амплитуды движений диафрагмы при дыхательных движениях на стороне поражения. Предлагается произвести углубленный вдох и продленный выдох 20 раз за сеанс. В течение дня сеансы дыхательной гимнастики повторяют 3–4 раза.

Дыхательные упражнения для тренировки силы и выносливости диафрагмы при дозированной нагрузке проводят в положении лежа на спине с расслабленными конечностями. Пациенту предлагают сделать глубокий вдох через нос с одновременным приподниманием передней брюшной стенки, на которую производится давление рукой или с помощью мешочка с песком массой 3–4 кг.

По такому же принципу проводятся дыхательные упражнения с участием нижнего реберного отдела грудной клетки с противодействием. В положении пациента лежа на здоровом боку методист ЛФК предлагает ему сделать глубокий вдох, одновременно создавая противодействие движению грудной клетки руками или с помощью мешочка с песком.

Дыхательные упражнения реберного типа проводят в положении лежа на здоровом боку. В момент глубокого вдоха производится отведение ноги, а при выдохе — ее опускание и расслабление. Для лучшего растяжения межреберных промежутков на пораженной стороне под здоровый бок подкладывается валик. Это упражнение можно выполнять в сидячем или вертикальном положении.

Лечебная гимнастика направлена на укрепление физического состояния после перенесенной эмпиемы плевры, профилактику деформации пояса верхних конечностей, грудной клетки и позвоночника, предупреждение нарушения осанки, а также на освоение упражнений, необходимых в раннем послеоперационном периоде в случае оперативного лечения. Используют комплекс простых упражнений для конечностей и туловища в сочетании с дыханием. Противопоказаниями к назначению лечебной гимнастики являются высокая температура тела, а также выраженная сердечная и дыхательная недостаточность.

Особо важное значение имеет комплекс упражнений для улучшения оттока отделяемого из бронхов (при сочетании эмпиемы плевры с гнойно-деструктивным процессом в легком, неразрешившейся пневмонией, хроническим бронхитом, астматическим бронхитом). Характер упражнений лечебной гимнастики определяется локализацией нагноительного процесса. При выполнении упражнений зона поражения должна располагаться выше бифуркации трахеи.

Упражнения по приданию телу «дренирующего» положения необходимо сочетать с упражнениями в исходном положении сидя или стоя, а для стимуляции отхождения мокроты «дренирующее» положение следует сопровождать активными кашлевыми движениями и поколачиванием по грудной клетке.

У больных, перенесших оперативные вмешательства по поводу острой эмпиемы плевры, лечебная гимнастика способствует улучшению дренирования бронхов и профилактике ателектазов, расправлению оставшейся после резекции части легкого, профилактике флеботромбозов и тромбоэмболических осложнений, тугоподвижности в плечевом суставе на стороне операции, нарушений осанки и деформаций грудной клетки.

К числу основных методов I этапа реабилитации относятся:

- физиотерапия, включающая применение диадинамических токов, УВЧ, ультразвукового массажа с гидрокортизоном, вибромассажа, общего массажа;
- гипербарическая оксигенация;
- дыхательные упражнения с положительным давлением в конце выдоха;
- психотерапия (выработка у больного установки на полное восстановление боеспособности);
- лечебное питание.

Медикаментозные средства (анаболические гормоны, витамины, иммуномодуляторы, средства активной и пассивной иммунизации) применяются как ***дополнительный метод восстановительного лечения***.

Активным методом восстановительного лечения больных, перенесших острую эмпиему плевры, являются ***корригирующие хирургические операции***. Показания к ним ставятся при наличии стойкой остаточной полости, массивных шварт со снижением ЖЕЛ до 50—60 % от должной величины, участков деструкции легочной ткани, бронхоплеврального или бронхоплеврокожного свища, плеврокожных или плевроорганных свищей, решетчатого легкого.

Контроль эффективности реабилитации на госпитальном этапе осуществляется с помощью рентгенологических методов (рентгенография грудной клетки, плеврография, МСКТ), показателей функции внешнего дыхания (спирография, перфузионное и вентиляционное сканирование легких, определение диффузионной способности легких), электрокардиографии, интегральной реографии тела, определения толерантности к физическим нагрузкам.

Критериями окончания I этапа и перевода на следующий этап медицинской реабилитации являются:

- купирование острого гнойного процесса;
- полное расправление легкого или наличие стойкой остаточной полости небольшого объема при отсутствии показаний или противопоказаний к оперативному лечению;
- нормализация показателей белкового и углеводного обмена;
- отсутствие признаков активного воспалительного процесса по данным клинического и биохимического исследования крови.
-

II и III этапы

В переводе на II этап медицинской реабилитации нуждаются пациенты, не способные к самостоятельному обслуживанию, передвижению

и нуждающиеся в круглосуточном медицинском наблюдении (показатель шкалы реабилитационной маршрутизации — 4 или 5). При повреждениях груди такие нарушения обычно наблюдаются при тяжелой сочетанной травме с повреждением нижних конечностей, таза, позвоночника и центральной нервной системы.

Основными задачами III этапа реабилитации пострадавших с травмами груди являются дальнейшее восстановление физического состояния и трудоспособности пациентов, обеспечение завершения лечения последствий травм и их осложнений, активное наблюдение для ранней диагностики возможных поздних осложнений, лечение сопутствующей хронической патологии и проведение врачебно-трудовой экспертизы. Проводятся лечебная физкультура (общеукрепляющая и дыхательная гимнастика), физиотерапия (диадинамические токи, УВЧ-терапия, фоно- и электрофорез лекарственных препаратов, парафиновые аппликации), витаминотерапия, по показаниям — лечение препаратами железа, иммунокоррекция и десенсибилизирующая терапия, психотерапия, массаж, аэро- и гелиотерапия в теплое время года, плавание. В этих условиях могут применяться биостимуляторы (настойка женьшеня, плодов китайского лимонника, экстракт элеутерококка, пантокрин, настой заманихи), седативные и снотворные средства. Является важным обеспечение полноценного высококалорийного питания.

Санаторно-курортное лечение. Отбор в местные, климатические, грязевые и бальнеологические санатории производится после завершения пострадавшими стационарного и амбулаторно-поликлинического лечения с учетом особенностей травмы, течения травматической болезни и ее осложнений, компенсаторных возможностей сердечно-сосудистой и бронхолегочной систем в соответствии с Приказом Минздравсоцразвития России от 22 ноября 2004 г. № 256 (с изменениями и дополнениями от 9 января, 24 декабря 2007 г., 24 декабря 2008 г., 23 июля 2010 г., 15 декабря 2014 г.) «О порядке медицинского отбора и направления больных на санаторно-курортное лечение». Туда направляются пациенты через 4–6 месяцев после травм и операций, без ран, наружных свищей, дренажей и аппаратов внешней фиксации, при наличии окрепших послеоперационных и других рубцов, легочно-сердечной недостаточности не выше I Б стадии.

Задачами санаторного этапа являются:

- закрепление результатов госпитального и поликлинического этапов реабилитации;
- восстановление нарушенных функций и дальнейшее развитие механизмов компенсации (и адаптации) бронхолегочной, сердечно-сосудистой и нервной систем;
- повышение резистентности организма к неблагоприятным факторам внешней среды;
- закаливание организма и активный отдых;
- проведение мероприятий по психологической реабилитации и подготовке к профессиональной деятельности.

Медицинская реабилитация больных, перенесших тяжелую травму груди, в санатории предусматривает широкое использование климатотерапии и ЛФК, естественных курортных и преформированных физических факторов, лечебного питания и поддерживающей терапии. Реконвалесцентам, поступившим на лечение в санаторий, на 2–3 дня назначается щадящий режим двигательной активности (со слабой физической нагрузкой). После завершения адаптационного периода их переводят на щадяще-тренирующий (со средней физической нагрузкой) и тренирующий (с общей физической нагрузкой выраженного воздействия) режимы. При этом руководствуются данными общего состояния, функциональными показателями со стороны сердечно-сосудистой и дыхательной систем, учитывают характер травмы оперативных вмешательств, особенности течения послеоперационного периода и травматической болезни, сроки, прошедшие после травмы и операции, сопутствующую патологию.

Климатолечение назначается в зависимости от состояния пациентов и определяется резервными возможностями кардиореспираторной системы, состоянием оставшихся отделов легкого и т.д. (наличие сопутствующих заболеваний, хронического бронхита и др.).

Климатопроцедуры назначают и дозируют с учетом внешних условий среды. Теплое время года является наиболее благоприятным для активного климатолечеиия. Метеолабильным больным проводят профилактические мероприятия в целях предупреждения реакций (изменяют двигательный режим, ограничивают или исключают прогулки, снижают другие физические нагрузки, назначают седативные средства, транквилизаторы и т.д.).

Лечебная физическая культура в комплексном санаторно-курортном лечений дополняет, расширяет и потенцирует позитивное действие климатотерапии и бальнеофакторов, способствует восстановлению умственной и физической работоспособности.

Реконвалесцентам в соответствии с климатодвигательным режимом могут назначаться следующие формы ЛФК: утренняя гигиеническая гимнастика, лечебная гимнастика, дозированная ходьба и др. Контроль за соблюдением правил дви-

гательной активности осуществляет средний медицинский персонал под руководством врача. При назначении процедур лечебной гимнастики особое внимание уделяется дыхательным упражнениям, активизирующим вентиляционную функцию отдельных частей легкого, сочетанию их с тонизирующими и общеукрепляющими упражнениями. В комплексе назначают массаж грудной клетки и плечевого пояса. На заключительном этапе санаторного лечения могут применяться изометрические упражнения и медленный бег. Необходимо, чтобы все назначаемые формы ЛФК были строго индивидуализированы и проводились только с учетом самочувствия пациента и основных параметров сердечно-сосудистой системы.

Методы бальнеофизиотерапии применяются в качестве дополнительных средств в комплексном санаторно-курортном лечении. В целях купирования остаточных и рассасывания плевральных сращений показаны электрофорез и СМТ-, ДМВ- и СМВ-терапия. В целях разжижения и отхождения мокроты назначаются ингаляции бронхо- и муколитиков, парафиновые и озокеритовые аппликации.

При гипотрофии и астеновегетативном синдроме рекомендуются гальванизация по Щербаку, продольная гальванизация позвоночника, электросон и центральная электроанальгезия, гидропроцедуры (теплые хвойные, жемчужные, йодобромные и другие ванны, циркулярный душ) и др. Для повышения реактивности организма назначают УФО-терапию, ДМВ-терапию на межлопаточную область и область надпочечников, рефлексотерапию.

При **выборе курорта для лечения** заболеваний дыхательной системы нужно руководствоваться климатической зоной. Резкая смена температуры и климата не благоприятны, а вот устойчивая погода, наоборот, способствует быстрому восстановлению функции легких. Поэтому отдыхать в санатории рекомендуют не менее 14 дней, чтобы успеть привыкнуть к новым условиям и получить от них максимальную пользу.

Среди популярных направлений — Краснодарский край, Алтай, Южный берег Крыма, Кавказские Минеральные Воды, Подмосковье и Балтика. В санаторно-курортных программах на Кавказе для профилактики и лечения болезней бронхолегочной системы активно используют гелиотерапию, радоновые, йодобромные, углекислые и азотные ванны. Балтика, Крым и Краснодарский край отличаются теплым, влажным, насыщенным минеральными солями и аэроионами воздухом. Подобный климат способствует восстановлению трофики дыхательных путей, секреторной и дренажной функции, стимулирует регенеративные процессы в тканях. Лесные курорты Подмосковья и средней полосы России отличает стабильный климат. Здесь воздух насыщен кислородом и фитонцидами растений. Эфирные масла, выделяемые при теплой погоде травами, деревьями и кустарниками, разжижают бронхолегочный секрет и способствуют выведению мокроты.

Таким образом, современное эффективное хирургическое лечение закрытой травмы груди немыслимо без проводимой на всех этапах ведения пациентов медицинской реабилитации, которая включает комплекс медикаментозных средств, физиотерапевтических, психотерапевтических и общеоздоровительных мероприятий, лечебную физкультуру, лечебное питание, климатолечение и т.д. Грамотно организованная реабилитация существенно способствует скорейшему и более полному восстановлению трудо- и боеспособности пострадавших.

ФИНАНСИРОВАНИЕ. Исследование проведено без спонсорской поддержки.
SOURCE OF FUNDING. The study was performed without sponsorship.

КОНФЛИКТ ИНТЕРЕСОВ. Авторы заявляют об отсутствии конфликта интересов.
CONFLICT OF INTEREST. The authors declare no conflict of interest.

ЛИТЕРАТУРА

1. *Алексеев Г.К., Багаев Ю.П., Гайдар Б.В., Тулупов А.Н., и др.* Медицинская реабилитация в лечебных учреждениях Советской Армии и Военно-морского флота: пособие для врачей. Часть 2. Острые хирургические заболевания и травмы. М., 1991. 160 с.

2. *Брюсов П.Г., Тулупов А.Н., Самохвалов И.М., и др.* Закрытая травма грудной клетки. 2021 // Клинические рекомендации Минздрава РФ. URL: https://cr.minzdrav.gov.ru/recomend/728_1.

3. Дыхательная гимнастика при переломе ребер человека // Стоматологическая студия доктора Барановой. URL: https://ibdentalstudio.ru/inf/dyhatelnaya-gimnastika-pri-perelome-reber-cheloveka.

4. Лечебная физкультура при закрытых травмах грудной клетки // 10-я городская клиническая больница, г. Минск. URL: https://www.10gkb.by/informatsiya/stati/lechebnaya-fizkultura-pri-zakrytykh-travmakh-grudnoj-kletki.

5. *Пономаренко Г. Н.* Медицинская реабилитация: учебник. М.: ГЭОТАР-Медиа, 2014. 360 с.
6. *Тулупов А.Н., Мануковский В.А.* Политравма: руководство для врачей. Москва: ГЭОТАР-Медиа, 2022. 960 с. DOI: 10.33029/9704-6527-1-РТО2022-1-960.
7. *Тулупов А.Н., Мануковский В.А., Демко А.Е.* Неотложная хирургия груди и живота: руководство для врачей. М.: ГЭОТАР-Медиа, 2024. 752 с. DOI: 10.33029/9704-7848-6-SUR-2024-1-752.
8. *Тулупов А.Н., Мануковский В.А., Самохвалов И.М., Кажанов И.В., Гаврищук Я.В.* Принципы диагностики и лечения тяжелой сочетанной травмы // Журнал «Неотложная хирургия» им. И.И. Джанелидзе. 2021. № 2. С. 11–28.

REFERENCES

1. Alekseev G.K., Bagaev Yu.P., Gaidar B.V., Tulupov A.N. et al. Meditsinskaya reabilitatsiya v lechebnykh uchrezhdeniyakh Sovetskoy Armii i Voenno-morskogo flota: posobie dlya vrachey. *Part 2. Ostrye khirurgicheskie zabolevaniya i travmy*. Moscow; 1991. (In Russ.).
2. Bryusov P.G., Tulupov A.N., Samokhvalov I.M., et al. Zakrytaya travma grudnoy kletki. Clinical recommendations of the Ministry of Health of the Russian Federation. 2021. https://cr.minzdrav.gov.ru/recomend/728_1 (In Russ.).
3. *Dykhatel'naya gimnastika pri perelome reber cheloveka*. Stomatologicheskaya studiya doktora Baranovoy. https://ibdentalstudio.ru/inf/dyhatelnaya-gimnastika-pri-perelome-reber-cheloveka (In Russ.).
4. *Lechebnaya fizkul'tura pri zakrytykh travmakh grudnoy kletki*. 10th City Clinical Hospital of Minsk. https://www.10gkb.by/informatsiya/stati/lechebnaya-fizkultura-pri-zakrytykh-travmakh-grudnoj-kletki (In Russ.).
5. Ponomarenko G.N. *Meditsinskaya reabilitatsiya: uchebnik*. Moscow: GEOTAR-Media; 2014. (In Russ.).
6. Tulupov A.N., Manukovskiy V.A. *Politravma: rukovodstvo dlya vrachey*. Moscow: GEOTAR-Media, 2022. (In Russ.). DOI: 10.33029/9704-6527-1-РТО2022-1-960.
7. Tulupov A.N., Manukovsky V.A., Demko A.E. Neotlozhnaya khirurgiya grudi i zhivota: rukovodstvo dlya vrachey. — Moscow: GEOTAR-Media; 2024. (In Russ.). DOI: 10.33029/9704-7848-6-SUR-2024-1-752.
8. Tulupov A.N., Manukovsky V.A., Samokhvalov I.M., Kazhanov I.V., Gavrishchuk Y.V. Principles of diagnosis and treatment of polytrauma. *The Journal of Emergency Surgery named after I.I. Dzhanelidze*. 2021;(2):11-28. (In Russ.).

АВТОРЫ

Тулупов Александр Николаевич, д.м.н. — ORCID: 0000-0003-2696-4847
Демко Андрей Евгеньевич, д.м.н. — ORCID: 0000-0002-5606-288X
Беленький Игорь Григорьевич, д.м.н. — ORCID: 0000-0001-9951-5183

AUTHORS

Tulupov Alexander Nikolaevich, Dr. Sci. (Medicine) — ORCID: 0000-0003-2696-4847
Demko Andrey Evgenevich, Dr. Sci. (Medicine) — ORCID: 0000-0002-5606-288X
Belen'kiy Igor' Grigor'evich, Dr. Sci. (Medicine) — ORCID: 0000-0001-9951-5183

УДК 614.2
DOI: 10.54866/27129632_2024_4_109

ВРАЧЕБНЫЕ КАДРЫ РОССИИ

© Н.И. ВИШНЯКОВ[1,2], М.В. ОКУЛОВ[1], И.М. БАРСУКОВА[1,2]
[1] ФГБОУ ВО «Первый Санкт-Петербургский Государственный медицинский университет им. акад. И.П. Павлова» Минздрава России, Санкт-Петербург, Россия
[2] ГБУ «Санкт-Петербургский научно-исследовательский институт скорой помощи им. И.И. Джанелидзе», Санкт-Петербург, Россия

РЕЗЮМЕ

Кадровая политика является одним из приоритетных направлений развития отечественного здравоохранения.

ЦЕЛЬ: изучить количественные характеристики врачебного персонала медицинских организаций Российской Федерации по основным видам и условиям оказания медицинской помощи.

МАТЕРИАЛЫ И МЕТОДЫ. Статистические данные РОССТАТ (ФСН № 30, 2018–2023 гг.), отечественная и зарубежная литература (2019–2024 гг.) в базе данных eLibrary.ru, законодательные и нормативно-правовые документы. Использованы контент-анализ, аналитический, статистический методы.

РЕЗУЛЬТАТЫ. При значимом общем дефиците врачебных кадров наибольшим образом он ощущается в стационарах, где при укомплектованности кадров по физическим лицам в 58,7 ± 2,8 % показатели совместительства должностей составили 1,5 ± 0,04. Положение является катастрофическим в подразделениях скорой медицинской помощи, где отмечается дефицит 50,6 % врачей (укомплектованность по физическим лицам 49,6 ± 1,4 %). Анализ укомплектованности кадров в динамике 2018–2023 гг. выявил снижение показателя в период пандемии COVID-19, обусловленное мерами противоэпидемического характера с трендом на рост значений в последующие годы.

ЗАКЛЮЧЕНИЕ. Ключом к решению кадровых проблем в здравоохранении является продуманная, спланированная кадровая политика на среднесрочную и долгосрочную перспективу, включающая профориентацию школьников, целевую подготовку специалистов.

КЛЮЧЕВЫЕ СЛОВА: кадры, врачебные кадры, медицинские кадры, укомплектованность кадров, дефицит кадров.

КАК ЦИТИРОВАТЬ. Вишняков Н.И., Окулов М.В., Барсукова И.М. Врачебные кадры России // Журнал «Неотложная хирургия» им. И.И. Джанелидзе. 2024. № 4. С. 109–113.

RUSSIAN MEDICAL STAFF

© N.I. VISHNYAKOV[1,2], M.V. OKULOV[1], I.M. BARSUKOVA[1,2]
[1] Federal State Budgetary Educational Institution of Higher Education “Academician I.P. Pavlov First St. Petersburg State Medical University” of the Ministry of Healthcare of Russian Federation, St. Petersburg, Russia
[2] St. Petersburg I.I. Dzhanelidze Research Institute of Emergency Medicine, St. Petersburg, Russia

ABSTRACT

The human resources policy is a crucial aspect in the advancement of domestic healthcare sector.

OBJECTIVE: to study the quantitative characteristics of the medical personnel of medical organizations in the Russian Federation, with a focus on the main types and conditions of medical care.

MATERIALS AND METHODS. Statistical data from ROSSTAT (Federal Statistical Observation form No. 30, 2018–2023), domestic and foreign literature (2019–2024) sourced from the eLibrary.ru database, and legislative and regulatory documents. The research employed a content analysis, analytical and statistical methods.

RESULTS. Given the considerable overall deficit in the medical personnel workforce, the situation was particularly acute in hospitals, where the staffing level for individuals was 58.7 ± 2.8 %, and the proportion of individuals combining positions was 1.5 ± 0.04. The situation is similarly dire in emergency medical care units, where there is a shortage of 50.6 % of doctors (staffing by individuals is 49.6 ± 1.4 %). The analysis of staffing dynamics from 2018 to 2023 revealed a decrease in the indicator during the period of the SARS-CoV-2 pandemic, due to the implementation of anti-epidemic measures. However, there was a subsequent trend towards an increase in values in subsequent years.

CONCLUSION. The key to solving personnel problems in healthcare is the implementation of a well-thought-out, planned personnel policy for the medium and long term, including the provision of career guidance for schoolchildren and the targeted training of specialists.

KEYWORDS: personnel, medical personnel, medical personnel, staffing, personnel shortage.

TO CITE THIS ARTICLE. Vishnyakov N.I., Okulov M.V., Barsukova I.M. Russian medical staff. *The Journal of Emergency Surgery named after I.I. Dzhanelidze*. 2024;(4):109–113.

Актуальность. Кадровая проблематика в здравоохранении существует во многих странах мира и является актуальной, так как оказывает прямое влияние на обеспечение качества и доступности медицинской помощи, здоровье, качество жизни и благополучие населения [1, 2]. Сегодня подавляющая часть государств в мире предпринимает активные попытки их решения, однако, окончательное решение до сих пор не найдено. И в Российской Федерации на протяжении многих лет сохраняются кадровые проблемы в системе здравоохранения, связанные с неадекватностью и дисбалансом численности и структуры медицинских кадров [1].

Ряд авторов отмечает тенденцию «оттока» врачебных кадров из государственных и муниципальных медицинских организаций в частный сектор здравоохранения [1].

Для ликвидации дефицита и дисбаланса врачебных кадров исследователи рекомендуют рассматривать каждый субъект РФ отдельно, не усредняя данные по региону, подчеркивая важность индивидуализированного и комплексного подхода к решению вопросов кадровой политики в каждом регионе [1]. В г. Москве, например, обеспеченность медицинскими кадрами довольно высокая. Ввиду наличия конкурентоспособного уровня оплаты труда, возможностей карьерного роста, социальной защищенности, вопрос привлечения и удержания профессиональных кадров стоит не так остро, как в других регионах. Тем не менее, высокая нагрузка на врачей и медицинских сестер в государственных медицинских организациях часто является причиной, по которой работники уходят в частную сферу [3].

Есть данные, показывающие значительное влияние COVID-19 как на численность, так и на состав медицинских кадров [4].

Объективный анализ состояния медицинских кадров наряду с оценкой реальной потребности в специалистах является основой для совершенствования деятельности любой из служб здравоохранения [5, 6, 7].

Цель исследования — изучить количественные характеристики врачебного персонала медицинских организаций Российской Федерации по основным видам и условиям оказания медицинской помощи.

Материалы и методы. Проанализированы статистические данные РОССТАТ (ФСН № 30, 2018–2023 гг.), отечественная и зарубежная литература (2019–2023 гг.) в базе данных eLibrary.ru, законодательные и нормативно-правовые документы. Использованы контент-анализ, аналитический, библиографический, статистический методы.

Результаты исследования. Врачебные кадры страны — это основа системы здравоохранения. Среднегодовой врачебный состав РФ за 2018–2023 гг. насчитывал более 880 тыс. штатных должностей (880 032,1 ± 30 955,0), 729 246,0 ± 16 184,9 занятых должностей и 552 055,5 ± 7 023,9 физических лиц. Таким образом, общая укомплектованность врачебных кадров по занятым должностям составила 82,9 ± 2,1 %, по физическим лицам — 62,4 ± 2,1 %, а средний показатель совместительства должностей — 1,33 ± 0,03. Колебания показателей общей численности по годам не были статистически значимыми.

В работе рассмотрена численность врачебных кадров по основным видам и условиям оказания медицинской помощи. Значительную (около 50,0 %) и превалирующую часть врачебного сообщества составили врачи, работающие в подразделениях, оказывающих медицинскую помощь в амбулаторных (АПУ) условиях: 445 012,9 ± 9 711,7 штатных, 370 289,5 ± 8 819,4 занятых должностей, 305 432,8 ± 4 734,4 физических лиц, что составило 82,7 ± 1,5 % укомплектованности по занятым должностям и 68,7 ± 2,2 % — по физическим лицам, при среднем показателе совместительства должностей 1,2 ± 0,02.

В стационарах страны за этот период насчитывалось 379 290,3 ± 26 448,4 штатных и 319 000,6 ± 13 176,5 занятых должностей и физических лиц, что составило 84,2 ± 3,0 % укомплектованности по занятым должностям и 58,7 ± 2,8 % — по физическим лицам, при среднем показателе совместительства должностей 1,5 ± 0,04.

Врачей в подразделениях скорой медицинской помощи значительно меньше — при штатных должностях 27 514,1 ± 1 184,5 ед. занято 19 312,3 ± 921,2 ставок, а физических лиц всего 13 650,7 ± 491,9 чел., что составляет 70,2 ± 1,5 % укомплектованности по занятым должностям и 49,6 ± 1,4 % — по физическим лицам, показатель совместительства должностей — 1,43 ± 0,03.

Таким образом, при значимом общем дефиците врачебных кадров наиболее существенным он был в стационарах, где при укомплектованности кадров по физическим лицам в 58,7±2,8% показатели совместительства должностей — 1,5±0,04. И катастрофическим положение является в подразделениях скорой медицинской помощи, где отмечается дефицит 50,6% врачей (укомплектованность по физическим лицам 49,6±1,4%) (Рис. 1).

Анализ укомплектованности кадров в динамике 2018–2023 гг. выявил снижение показателя в период пандемии COVID-19, обусловленное мерами противоэпидемического характера с трендом на рост значений в последующие годы (Рис. 2).

Рис. 1. Динамика врачебных кадров РФ (физических лиц), работающих в подразделениях, оказывающих медицинскую помощь в амбулаторных (АПУ) и стационарных условиях (Стационары), а также вне медицинской организации (в подразделениях скорой медицинской помощи) (СМП), 2018–2023 гг.

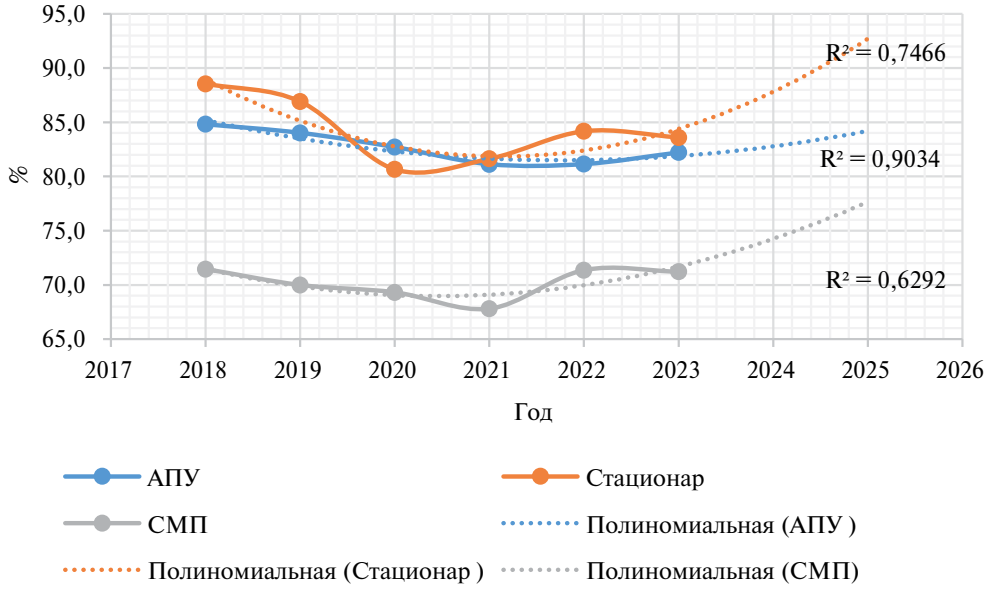

Рис. 2. Укомплектованность врачебных должностей (по занятым ставкам) в РФ в подразделениях, оказывающих медицинскую помощь в амбулаторных (АПУ) и стационарных условиях (Стационары), а также вне медицинской организации (в подразделениях скорой медицинской помощи) (СМП), 2018–2023 гг.

Заключение и выводы. Кадровая политика является одним из приоритетных направлений развития отечественного здравоохранения [8]. Главным фактором успешного развития и функционирования системы здравоохранения, укрепления потенциала общественного здравоохранения ориентированного на нужды населения, а также готовности к чрезвычайным ситуациям и адекватным ответным мерам в современных условиях является, в первую очередь, наличие квалифицированных, должным образом мотивированных медицинских кадров [9]. Пути решения кадровых проблем очевидны. Только прочное межведомственное взаимодействие органов исполнительной власти и образовательных организаций высшего и среднего профессионального образования, внедрение инновационных кадровых технологий и комплексного подхода в привлечение и закрепление специалистов смогут способствовать ликвидации существующего дефицита и дисбаланса кадров в системе здравоохранения [2]. Ключ к решению кадровых проблем в здравоохранении — продуманная, спланированная кадровая политика на среднесрочную и долгосрочную перспективу, включающая профориентацию школьников, целевую подготовку специалистов.

ФИНАНСИРОВАНИЕ. Исследование проведено без спонсорской поддержки.
SOURCE OF FUNDING. The study was performed without sponsorship.

КОНФЛИКТ ИНТЕРЕСОВ. Авторы заявляют об отсутствии конфликта интересов.
CONFLICT OF INTEREST. The authors declare no conflict of interest.

ЛИТЕРАТУРА

1. *Канева Д.А., Тарараева Т.Ю., Бреусов А.В., Максименко Л.В.* Проблема дефицита врачебных кадров в здравоохранении России: причины и пути решения (литературный обзор) // Современные проблемы здравоохранения и медицинской статистики. 2024. № 1. С. 747–767. DOI: 10.24412/2312-2935-2024-1-747-767 EDN: JOUVCC.

2. *Иванова А.А., Завалева Е.В., Шувалов С.С., Андрузская А.Г.* Кадровый ресурс в системе здравоохранения // Медицинские технологии. Оценка и выбор. 2023. № 2 (45). С. 59–66. DOI: 10.17116/medtech20234502159 EDN: CRXWWD.

3. *Старшинин А.В., Бурдастова Ю.В.* Проблемы и перспективы управления кадровыми ресурсами здравоохранения // Здоровье мегаполиса. 2023. Т. 4, № 3. С. 50–58. DOI: 10.47619/2713-2617.zm.2023.v.4i3;50-58 EDN: PKQWJS.

4. *Карнафель А.А., Подчернина А.М.* Влияние COVID-19 на численность и состав врачебных кадров в Москве // Здравоохранение Российской Федерации. 2023. Т. 67, № 5. С. 382–388. DOI: 10.47470/0044-197X-2023-67-5-382-388 EDN: JFOWYA.

5. *Гайдаров Г.М., Макарова А.Е.* Анализ потребности во врачах-патологоанатомах с использованием штатных нормативов // Проблемы социальной гигиены, здравоохранения и истории медицины. 2024. Т. 32, № 3. С. 445–451. DOI: 10.32687/0869-866X-2024-32-3-445-451 EDN: PQHWST.

6. *Садыкова Т.И., Валеева Д.Р., Низамов И.Г.* Анализ регионального сегмента Федерального регистра медицинских работников: возможности, применение результатов, вызовы // Общественное здоровье и здравоохранение. 2023. № 4 (79). С. 35–40. DOI: 10.56685/18120555_2023_79_4_35 EDN: YZUUOO.

7. *Завалева Е.В., Андрузская А.А., Завалев В.И., Шувалов С.С.* Медицинские Кадры как один из компонентов системы принятия управленческих решений // Кремлевская медицина. Клинический вестник. 2022. № 4. С. 60–64. DOI: 10.48612/cgma/dp1k-51dv-atvz EDN: BGQVUV.

8. *Гайдаров Г.М., Макаров С.В.* Об опыте разработки Концепции кадровой политики в здравоохранении на уровне субъекта Российской Федерации // Проблемы социальной гигиены, здравоохранения и истории медицины. 2020. Т. 28, № 5. С. 1000–1005. DOI: 10.32687/0869-866X-2020-28-5-1000-1005 EDN: NSDWMY.

9. Задворная О. Л. Проблемы и перспективы развития кадрового обеспечения системы здравоохранения в современных условиях // Современные проблемы здравоохранения и медицинской статистики. 2022. № 5. С. 528–545. DOI: 10.24412/2312-2935-2022-5-528-545 EDN: HQIDTR.

REFERENCES

1. Kaneva D.A., Tararaeva T. Yu., Breusov A.V., Maksimenko L.V. The problem of shortage of medical personnel in Russian healthcare: causes and solutions (literature review). *Modern problems of healthcare and medical statistics*. 2024;1:747-767. (In Russ.).

2. Ivanova A.A., Zavaleva E.V., Shuvalov S.S., Andruzskaya A.G. Human resources in the healthcare system. *Medical technologies. Assessment and selection*. 2023;(2):59-66. (In Russ.).

3. Starshinin A.V., Burdastova Yu.V. Challenges and prospects for health workforce management. *City-healthcare*. 2023;4(3):50-58. (In Russ.).

4. Karnafel A.A., Podchernina A.M. The impact of COVID-19 on the number and structure of medical specialists in Moscow. *Healthcare of the Russian Federation*. 2023;5:382-388. (In Russ.).

5. Makarova G.M. Gaidarov, Makarova A.E. The analysis of demand in pathoanatomists applying staff standards. *Problems of Social Hygiene, Public Health and History of Medicine*. 2024;32(3):445-451. (In Russ.).

6. Sadykova T.I., Valeeva D.R., Nizamov I.G. Analysis of the regional segment of the Federal Register of medical workers: opportunities, application of results, challenges. *Public Health and Healthcare*. 2023;(4):35-40. (In Russ.).

7. Zavaleva E.V., Andruzskaya A.A., Zavalov V.I., Shuvalov S.S. Human resources as one of the components of management decision-making system. *Kremlevskaya meditsina. Klinicheskiy vestnik*. 2022;(4):60-64. (In Russ.).

8. Gaidarov G.M., Makarov S.V. About experience of developing concept of personnel policy in health care at the level of the subject of the Russian Federation. *Problems of Social Hygiene, Public Health and History of Medicine*. 2020;28(5):1000-1005. (In Russ.).

9. Zadvornaya O.L. Problems and prospects of development of personnel support of the healthcare system in modern conditions. *Sovremennye problemy zdravookhraneniya i meditsinskoy statistiki*. 2022;(5):528-545. (In Russ.).

АВТОРЫ

Вишняков Николай Иванович, д.м.н. — ORCID: 0000-0001-9362-4514; SPIN: 6875-6896

Окулов Михаил Викторович, к.м.н. — ORCID: 0000-0001-9362-4514; SPIN: 6875-6896

Барсукова Ирина Михайловна, д.м.н. — ORCID: 0000-0002–5398–714X, SPIN: 4888-2447

AUTHORS

Vishnyakov Nikolay Ivanovich, Dr. Sci. (Medicine) — ORCID: 0000-0001-9362-4514; SPIN: 6875-6896

Okulov Mikhail Viktorovich, PhD — ORCID: 0000-0001-9362-4514; SPIN: 6875-6896

Barsukova Irina Mikhailovna, Dr. Sci. (Medicine) — ORCID: 0000-0002–5398–714X, SPIN: 4888-2447

ИСТОРИЯ. СОБЫТИЯ. ЛЮДИ

Уважаемые читатели журнала «Неотложная хирургия». Предлагаем Вашему вниманию новую рубрику: «История. События. Люди», в которой мы будем знакомить Вас с выдающимися деятелями медицины прошлых лет и настоящего времени, интересными событиями и фактами. А начнем мы нашу рубрику, конечно, с рассказа об основателе Санкт-Петербургского научно-исследовательского института скорой помощи — Иустина Ивлиановича Джанелидзе

И.И. ДЖАНЕЛИДЗЕ: БИОГРАФИЯ И СУДЬБА

А.Н. Антоненко, канд. пед. наук, зав. отделом Российской национальной библиотеки

Какие ассоциации может вызвать у современного клинициста фамилия Джанелидзе в первую очередь? Это хирургия сердца и крупных сосудов, травматология, экстренная абдоминальная хирургия, лечение ран и ожогов, пластическая хирургия. И многое другое, что непросто вместить даже мысленно в одну биографию и судьбу.

Иустин Ивлианович (Юстин Юлианович) Джанелидзе родился 20 июля (1 августа по григорианскому календарю) 1883 года в крестьянской семье в грузинской Имеретии, а тогда это была территория Кутаисской губернии Российской империи. Его родной поселок (ныне город) Самтредия был важным железнодорожным узлом, расположенным неподалеку от губернского центра на пути из Западной Грузии в Восточную.

И.И. Джанелидзе закончил Кутаисскую классическую гимназию, в которой в те же годы учился В. В. Маяковский, и в 1903 г. поступил на медицинский факультет Харьковского университета, но проучился там менее полтора лет. После того, как в январе 1905 г. до Харькова дошли известия о беспорядках в Санкт-Петербурге и расстреле безоружного шествия на подступах к Зимнему дворцу, с чего началась первая русская революция, студенты Харьковского университета, в том числе и медики, отказались посещать занятия в знак солидарности с противниками самодержавия. Лекции возобновились только осенью следующего года, а участники революционных событий были отчислены еще в феврале 1905 г. В том числе оказался исключен и И.И. Джанелидзе, который с осени того же года продолжил образование на факультете медицины Женевского университета. Обучение он

Иустин Ивлианович Джанелидзе (1883–1950)

завершил в 1909 г., тогда же подготовив диссертацию «К вопросу о тератомах и опухолях яичка». Там же, в Женеве будущий врач и ученый за-



Самтредия — малая родина И.И. Джанелидзе

интересовался проблемой лечения заболеваний сердца.

В 1910 г. И.И. Джанелидзе вернулся в Россию и подтвердил свой швейцарский диплом, удостоившись на государственных экзаменах на медицинском факультете Московского университета звания лекаря с отличием. Переехав далее в Петербург, И.И. Джанелидзе выдержал испытания на степень доктора медицины при Военно-медицинской академии и с 1911 по 1914 г. работал на кафедре госпитальной хирургии Петербургского женского медицинского института под руководством проф. А.А. Кадьяна. Тогда же проявился интерес врача к неотложной хирургии. В 1911 г. И.И. Джанелидзе впервые успешно прооперировал больного с раной на сердце и далее опубликовал в связи с этим статью «Случай проникающей раны сердца. Сердечный шов. Выздоровление». В 1913 г. он выступил на XII Пироговском съезде врачей с докладом «Ранения сердца по данным хирургического отделения Петропавловской городской больницы в Петербурге», где описал 19 случаев ранений сердца. 11 больных были прооперированы, трое из них остались живы. В том же году он первым в мире успешно зашил рану восходящей аорты и также описал этот случай в своей статье.

В августе 1914 г., когда началась Первая мировая война, И.И. Джанелидзе был призван в Русскую императорскую армию и до мая 1918 г. служил сначала младшим, а далее старшим врачом 141-го полевого военно-санитарного поезда, занимался лечением и эвакуацией раненых и больных из зоны военных действий.

И.И. Джанелидзе безоговорочно поддержал социалистическую революцию и приход к власти большевиков, отдав все силы активному строительству советского здравоохранения. После демобилизации он вернулся ординатором на ту же кафедру женского медицинского института, переименованного в Первый Петроградский медицинский институт, но уже в 1918 г. перешел на кафедру общей хирургии младшим (с 1919 г. старшим) ассистентом, а в 1920 г. возглавил эту кафедру,

В 1921 г. И.И. Джанелидзе был утвержден в статусе профессора хирургической клиники, он регулярно демонстрировал на лекциях пациентов хирургической клиники, а с 1924 г. помимо лекций стал проводить практические занятия, придавая особое внимание методике исследования хирургических пациентов.

В 1925–1927 гг. И.И. Джанелидзе был командирован за границу, в Европу, где занимался изучением опыта работы лучших европейских клиник и постановки медицинского образования и больничного дела. По итогам командировки им была инициирована радикальная реконструкция здания клиники.

Петербургский женский медицинский институт (ныне — Первый Санкт-Петербургский медицинский университет им. акад. И.П. Павлова)

В 1927 г. И.И. Джанелидзе возглавил кафедру госпитальной хирургии Первого Медицинского института. Теперь на здании кафедры госпитальной хирургии СПбМУ им. акад. И.П. Павлова размещена мемориальная доска, извещающая, что здесь длительное время работал выдающийся хирург И.И. Джанелидзе.

Он стал инициатором организации травматологического отделения, придавая большое значение знакомству студентов в процессе изучения хирургии с вопросами повреждения конечностей. Поэтому и в своих публикациях И.И. Джанелидзе отводил значительное место новаторским методам вправления вывихов и лечения переломов, в том числе предложил оригинальные методы вправления вывихов плеча, лечения переломов надколенника, привычных вывихов головки локтевой кости.

Первое здание Ленинградского научно-практического института скорой помощи (ныне — Санкт-Петербургский НИИ скорой помощи им. И.И. Джанелидзе)

В 1927 г. он подытожил свою практику и исследовательскую деятельность в области операций на сердце в фундаментальной монографии «Раны сердца и их хирургическое лечение», где проанализировал более 500 найденных в литературе случаев ранений сердца и формирования сердечного шва.

В 1932 г. по инициативе И.И. Джанелидзе был основан Ленинградский научно-практический институт скорой помощи. Он разместился в доме № 100 на Большом проспекте Петроградской стороны, где до революции находилась частная лечебница Б.М. Кальмейера, а далее центральный госпиталь скорой помощи, позже переименованный в больницу им. Е.П. Первухина. Возглавил институт главный врач Городской станции скорой помощи Ленинграда М.А. Мессель, а И.И. Джанелидзе стал научным руководителем института, не оставляя при этом и своей прежней должности в Первом мединституте.

В институте скорой помощи были организованы отделения неотложной хирургии, неотложной терапии и социальной патологии (с учебным музеем и библиотекой, ныне — научно-методический отдел). Большое внимание уделялось распространению и утверждению положительного опыта института в стационарах Ленинграда, чему во многом способствовал совет по неотложной хирургии, который был создан в 1937 г. при Ленгорздравотделе по инициативе И.И. Джанелидзе. Он и возглавил этот совет.

В 1930-х гг. И.И. Джанелидзе всерьез занялся проблемами неотложной хирургии органов брюшной полости, в том числе организовал научные конференцию по диагностике и лечению острого аппендицита, острой кишечной непроходимости, другим ключевым вопросам неотложной хирургии брюшной полости. В то же время он уделял значительное внимание лечению и изучению повреждений конечностей, пластической хирургии, пересадке кожи и кости, лечению ожогов.

В 1935–1936 годах он участвовал в работе международного съезда хирургов в Каире в качестве руководителя советской делегации.

В 1939 г. И.И. Джанелидзе был назначен на должность главного хирурга Военно-морского флота СССР, с присвоением воинского звания дивизионного врача. Во время советско-финской и Великой Отечественной войн он занимался организацией лечения и эвакуации раненых. В 1940 г. И.И. Джанелидзе возглавил также кафедру госпитальной хирургии вновь созданной Военно-морской медицинской академии. До конца 1941 г. он продолжал работать в блокадном Ленинграде, а в далее перебрался по месту дислокации академии в г. Киров, но еще неоднократно появлялся в Ленинграде в ходе войны. В том числе в 1943 г. сделал доклад в Хирургическом обществе им. Н.И. Пирогова в блокадном Ленинграде.

И.И. Джанелидзе внес огромный вклад в обобщение опыта хирургической работы в условиях войны, около года провел в командировках на фронт, занимаясь организацией и улучшением работы госпиталей и проводя сложнейшие операции в полевых условиях.

Однажды в 1942 г. на Черноморском театре военных действий был тяжело ранен в ногу адмирал флота И.С. Исаков. По приказу Верховного главнокомандующего находившийся в инспекционной поездке на Северном море И.И. Джанелидзе был доставлен спецрейсом через всю страну и немедля приступил к операции.

Операция на сердце. Оперирует профессор Джанелидзе. Худ. М. П. Труфанов (1948)

Ногу пришлось ампутировать, но оправившись от ранения И.С. Исаков еще долго служил на флоте.

При переаттестации в 1943 году военнослужащим в звании дивизионного врача присваивалось воинское звание генерал-майора медицинской службы, однако И.И. Джанелидзе заслуженно получил более высокое звание генерал-лейтенант.

С 1944 г. он — действительный член Академии медицинских наук, в 1945 г. ему было присвоено звание Героя Социалистического Труда, в 1949 г. он стал лауреатом Государственной премии СССР.

И.И. Джанелидзе — автор более 100 научных работ по широкому кругу медицинских проблем. В разные годы он был ответственным редактором журнала «Вестник хирургии», членом редколлегии журналов «Хирургия», «Новый хирургический архив», редактором отдела «Военно-полевая хирургия» в «Энциклопедическом словаре военной медицины», членом редколлегии и автором ряда глав труда «Опыт советской медицины в Великой Отечественной войне 1941–1945 гг.», автором глав, посвященных хирургии, в фундаментальных учебных пособиях.



Собрание сочинений И.И. Джанелидзе в пяти томах (1953–1959)

14 января 1950 г. И.И. Джанелидзе скоропостижно скончался от сердечного приступа и был похоронен на Центральной площадке Литераторских мостков Волковского православного кладбища в Ленинграде. 16 октября 1950 года постановлением Совет Министров СССР имя Джанелидзе было присвоено Ленинградскому НИИ скорой помощи, а в клинике Госпитальной хирургии Первого мединститута установлен бюст И.И. Джанелидзе, а также памятная доска на здании клиники. В 1953–1959 гг. Академия медицинских наук издала собрание его сочинении в пяти томах.

И.И. Джанелидзе пользовался (и до сих пор пользуется) непререкаемым авторитетом среди коллег. Это был выдающийся хирург, ученый и педагог, крупнейший деятель отечественного здравоохранения, человек невероятно трудолюбивый и талантливый во всем, стоящий в одном ряду с самыми значимыми фигурами российской, советской и мировой медицины. Он внес неоценимый вклад в область хирургии органов движения, органов грудной и брюшной полости, сердца и крупных сосудов. Его наследие не потеряло своего научного и практического значения по сей день.

КАЛЕНДАРЬ МЕРОПРИЯТИЙ НА 2025 ГОД С УЧАСТИЕМ СОТРУДНИКОВ ГБУ СПБ НИИ СП ИМ. И.И. ДЖАНЕЛИДЗЕ

3 февраля. «Актовый день ГБУ СПб НИИ СП им. И.И. Джанелидзе». Санкт-Петербург, ГБУ СПб НИИ СП им.И.И. Джанелидзе.

28 февраля — 1 марта. X Юбилейный национальный конгресс с международным участием «Медицинская помощь при травмах. Новое в организации и технологиях». Санкт-Петербург, ПСПбГМУ им. акад. И.П. Павлова, ВМА им. С.М. Кирова.

12–14 марта. Всероссийская с международным участием научно-практическая (научно-образовательная) конференция «Джанелидзевские чтения — Конгресс Межрегиональной ассоциации неотложной хирургии». Санкт-Петербург, ГБУ СПб НИИ СП им.И.И. Джанелидзе.

20–21 марта. 7-я научно-практическая конференция Центрального региона России «Актуальные вопросы внедрения инновационных технологий в практику скорой медицинской помощи». Тверь.

29 марта. Семинар для клинических ординаторов города Санкт-Петербурга. Санкт-Петербург, ФГБУ НМИЦ ТО им. Р.Р. Вредена.

Март–апрель. Совместное заседание с Медицинским советом Комитета по здравоохранению Правительства Санкт-Петербурга. Санкт-Петербург, ГБУ СПб НИИ СП им. И.И. Джанелидзе

Апрель. Отчетно-выборное заседание Хирургического общества Пирогова. Санкт-Петербург, ПСПбГМУ им. И.П. Павлова.

Апрель. Всероссийская с международным участием научно-практическая (научно-образовательная) конференция «Поленовские чтения — 2025». Санкт-Петербург, НИИ нейрохирургии им. А.Л. Поленова.

11–12 апреля. XVI Международный конгресс «Невский радиологический форум-2025». Санкт-Петербург, гостиница «Космос».

25–26 апреля. Научно-практическая конференция «Искусственное питание и инфузионная терапия больных в медицине критических состояний». Санкт-Петербург, ГБУ СПб НИИ СП им. И.И. Джанелидзе.

13–15 мая. VII Всероссийский конгресс с международным участием «Актуальные вопросы медицины критических состояний». Санкт-Петербург.

19–21 мая. Международная научная конференция «Евразийский ортопедический форум». Москва, ФГБУ НМИЦ ТО им. Н.Н. Приорова.

28–30 мая. Всероссийская с международным участием научно-практическая (научно-образовательная) конференция «XIII съезд Российской Ассоциации хирургов-вертебрологов (RASS)». Санкт-Петербург, ГБУ СПб НИИ СП им. И.И. Джанелидзе.

Июнь. Национальный конгресс с международным участием «Здоровые дети-будущие страны». Санкт-Петербург, Педиатрический университет.

10–11 июня. Всероссийская с международным участием научно-практическая конференция «Скорая медицинская помощь — 2025». Санкт-Петербург, ПСПбГМУ им. И.П. Павлова.

3–4 сентября. Всероссийский курс «Дни травматологии в НИИ, посвященные 80-летию организации клиники травматологии в НИИ». Учебный курс «Базовые принципы лечения переломов». Санкт-Петербург, ГБУ СПб НИИ СП им. И.И. Джанелидзе.

5 сентября. Межрегиональный симпозиум «Дни травматологии в НИИ, посвященные 80-летию организации клиники травматологии в НИИ». Симпозиум «Современные аспекты лечения около- и внутрисуставных переломов». Санкт-Петербург, ГБУ СПб НИИ СП им. И.И. Джанелидзе.

10 сентября. Круглый стол «Актуальные вопросы популяризации первой помощи в СЗФО». Санкт-Петербург, ГБУ СПб НИИ СП им.И.И. Джанелидзе.

11–12 сентября. Научно-практическая конференция «Септический форум — 2025». Санкт-Петербург, ГБУ СПб НИИ СП им.И.И. Джанелидзе.

18–19 сентября. 7 Съезд врачей неотложной медицины «Ключевые точки оптимизации экстренной, скорой и неотложной медицинской помощи в Российской Федерации», совместно с заседанием профильной комиссии по специальности «Скорая медицинская помощь» МЗ РФ. Москва, ГБУЗ НИИ СП им. Н.В. Склифосовского ДЗМ.

Ноябрь. Выездная конференция Общества неотложной медицинской помощи «Оказание помощи пациентам с эндо- и экзо-токсическим поражением». Санкт-Петербург, ГБУ СПб НИИ СП им. И.И. Джанелидзе.

2025

Январь

ПН	ВТ	СР	ЧТ	ПТ	СБ	ВС
		1	2	3	4	5
6	7	8	9	10	11	12
13	14	15	16	17	18	19
20	21	22	23	24	25	26
27	28	29	30	31		

Февраль

ПН	ВТ	СР	ЧТ	ПТ	СБ	ВС
					1	2
3	4	5	6	7	8	9
10	11	12	13	14	15	16
17	18	19	20	21	22	23
24	25	26	27	28		

Март

ПН	ВТ	СР	ЧТ	ПТ	СБ	ВС
					1	2
3	4	5	6	7	8	9
10	11	12	13	14	15	16
17	18	19	20	21	22	23
24	25	26	27	28	29	30
31						

Апрель

ПН	ВТ	СР	ЧТ	ПТ	СБ	ВС
	1	2	3	4	5	6
7	8	9	10	11	12	13
14	15	16	17	18	19	20
21	22	23	24	25	26	27
28	29	30				

Май

ПН	ВТ	СР	ЧТ	ПТ	СБ	ВС
			1	2	3	4
5	6	7	8	9	10	11
12	13	14	15	16	17	18
19	20	21	22	23	24	25
26	27	28	29	30	31	

Июнь

ПН	ВТ	СР	ЧТ	ПТ	СБ	ВС
						1
2	3	4	5	6	7	8
9	10	11	12	13	14	15
16	17	18	19	20	21	22
23	24	25	26	27	28	29
30						

Июль

ПН	ВТ	СР	ЧТ	ПТ	СБ	ВС
	1	2	3	4	5	6
7	8	9	10	11	12	13
14	15	16	17	18	19	20
21	22	23	24	25	26	27
28	29	30	31			

Август

ПН	ВТ	СР	ЧТ	ПТ	СБ	ВС
				1	2	3
4	5	6	7	8	9	10
11	12	13	14	15	16	17
18	19	20	21	22	23	24
25	26	27	28	29	30	31

Сентябрь

ПН	ВТ	СР	ЧТ	ПТ	СБ	ВС
1	2	3	4	5	6	7
8	9	10	11	12	13	14
15	16	17	18	19	20	21
22	23	24	25	26	27	28
29	30					

Октябрь

ПН	ВТ	СР	ЧТ	ПТ	СБ	ВС
		1	2	3	4	5
6	7	8	9	10	11	12
13	14	15	16	17	18	19
20	21	22	23	24	25	26
27	28	29	30	31		

Ноябрь

ПН	ВТ	СР	ЧТ	ПТ	СБ	ВС
					1	2
3	4	5	6	7	8	9
10	11	12	13	14	15	16
17	18	19	20	21	22	23
24	25	26	27	28	29	30

Декабрь

ПН	ВТ	СР	ЧТ	ПТ	СБ	ВС
1	2	3	4	5	6	7
8	9	10	11	12	13	14
15	16	17	18	19	20	21
22	23	24	25	26	27	28
29	30	31				

Подписано в печать 04.12.2024. Формат 60×84/8.
Печать цифровая. Усл. печ. л. 16,5. Тираж 50. Заказ 05112024.

Отпечатано

Типография «Строки»

г. Воронеж, ул. Любы Шевцовой, 34
Тел.: +7 (995)49-48-47-7
Сайт: www.strokivrn.ru
E-mail: info@strokivrn.ru